


АСТАНА МЕДИЦИНАЛЫҚ ЖУРНАЛЫ



S1-2022



Министерство здравоохранения
Республики Казахстан



**Астана
медициналық
журналы**

***Astana Medical
Journal***

№S1-2022

СПЕЦИАЛЬНЫЙ ВЫПУСК

*Ежеквартальный
научно-практический журнал
Собственник:*

*НАО "Медицинский университет
Астана"*

*Журнал перерегистрирован
Министерством культуры и
информации Республики Казахстан
29.10.2012 г. Астана*

Регистрационный номер 13129 Ж

ISSN (print) 1562-2940
ISSN (online) 2790-1203

РЕДАКЦИОННАЯ КОЛЛЕГИЯ

ГЛАВНЫЙ РЕДАКТОР

Надыров К.Т.

ЗАМ. ГЛАВНОГО РЕДАКТОРА

Койков В.В., д.м.н., профессор

ИСПОЛНИТЕЛЬНЫЙ РЕДАКТОР

Цой О.Г., д.м.н., профессор

Алмабаева А.Ы., д.м.н., профессор

(Нур-Султан, Казахстан)

Сулейменова Ф.М., к.м.н., профессор

(Нур-Султан, Казахстан)

Манекенова К.Б., д.м.н., профессор

(Нур-Султан, Казахстан)

Хайрли Г.З., д.м.н., профессор

(Нур-Султан, Казахстан)

Хамчиев К.М., к.м.н., профессор

(Нур-Султан, Казахстан)

Галицкий Ф.А., д.м.н., профессор

(Нур-Султан, Казахстан)

РЕДАКЦИОННЫЙ СОВЕТ

Шоранов М.Е. (Алматы)

Рысбеков М.М. (Шымкент)

Дюсупов А.А. (Семей)

Rainer Rienmuller (Medical University, of
Graz, Austria)

Masaharu Hoshi (Hiroshima University,
Japan)

Professor Hakan Erdem, M.D., FESCMID

Infect.Dis.& Clin.Microbiol. Consultant,

Lecturer ID-IRI Lead Coordinator Ankara,

Türkiye

АДРЕС РЕДАКЦИИ

010000 Нур-Султан

ул.Бейбитшилик 49А

53 корпус, 1 этаж, 106 кабинет

НАО «Медицинский университет Астана»

Тел.: 87172577896 внутр.459

87016166251

87024168595

e-mail: info@medical-journal.kz

oleg_tsoy@rambler.ru

s.maira.e@yandex.kz



**ПРОФЕССОР ӘШІМ БОЛАТУЛЫ ӘУБӘКІРОВТІ ЕСКЕ АЛУҒА
АРНАЛҒАН ХАЛЫҚАРАЛЫҚ ҚАТЫСУ БАР ҒЫЛЫМИ-ПРАКТИКАЛЫҚ
КОНФЕРЕНЦИЯНЫҢ МАТЕРИАЛДАРЫ
(ҒАЛЫМ, ҰСТАЗ, ТӘЛІМДЕРДІҢ 70 ЖЫЛДЫҚ) МЕРЕЙТОЙЫНА)
Нұр-Сұлтан, 26 тамыз 2022 жыл**

**MATERIALS OF THE SCIENTIFIC AND PRACTICAL CONFERENCE WITH
INTERNATIONAL PARTICIPATION DEDICATED TO THE MEMORY OF
PROFESSOR ASHIM BULATOVICH AUBAKIROV
(ON THE 70TH ANNIVERSARY OF A SCIENTIST, TEACHER) AND
MENTOR)
Nur-Sultan, august 26, 2022**

**МАТЕРИАЛЫ НАУЧНО-ПРАКТИЧЕСКОЙ КОНФЕРЕНЦИИ С
МЕЖДУНАРОДНЫМ УЧАСТИЕМ, ПОСВЯЩЕННОЙ ПАМЯТИ
ПРОФЕССОРА АШИМА БУЛАТОВИЧА АУБАКИРОВА
(К 70-ЛЕТНИЮ УЧЕНОГО, ПЕДАГОГА И НАСТАВНИКА)
Нур-Султан, 26 августа 2022 г.**

МАЗМҰНЫ

АНАТОМИЯ		АНАТОМИЯ	
<i>Алмабаева А.Ю., Тәжіметов Б.М., Маул Я.Я., Хамидулин Б.С., Шаяхметов Д.А.</i> «Астана медицина университеті» КеАҚ адам анатомиясы кафедрасының анатомиялық мұражайы	11	<i>Алмабаева А.Ы., Тажиметов Б.М., Мауль Я.Я., Хамидулин Б.С., Шаяхметов Д.А.</i> Анатомический музей кафедры анатомии человека НАО «Медицинский университет Астана»	
<i>Девятириков Д.А., Путалова И.Н.</i> Әр түрлі бет пен бас пішіні бар омбы қаласындағы қыздардың кефалометриялық параметрлері	15	<i>Девятириков Д.А., Путалова И.Н.</i> Кефалометрические параметры девушек города Омска с разной формой лица и головы	
<i>Досаев Т.М., Ахмад Н.С., Шәкенов Б.Ш., Байгамысова Д.С., Балапанова А.А., Әлжанбекова Г.Т., Пернебекова С.П., Құрбаниязова С.С.</i> Адам және зертханалық жануарлар көкбауырының лимфоидтық және тамырлар бөлімдерінің салыстырмалы анатомиясы	21	<i>Досаев Т.М., Ахмад Н.С., Шәкенов Б.Ш., Байгамысова Д.С., Балапанова А.А., Алжанбекова Г.Т., Пернебекова С.П., Курбаниязова С.С.</i> Сравнительная анатомия лимфоидного и сосудистого компартов селезенки человека и лабораторных животных	
<i>Жайлыбаев М.С., Даржанова К.Б.</i> Магниттік - резонанстық томография нәтижелері бойынша бауырдың өмірлік анатомиясы	29	<i>Жайлыбаев М.С., Даржанова К.Б.</i> Прижизненная анатомия печени по результатам магнитно - резонансной томографии	
<i>Смагулов Г.Н., Өтесін М.А., Сагиндыков Б.Б., Жолмурзин Ж.А.</i> Белгісіз мәйіттердің сараптамасындағы краниометриялық зерттеулердің маңызы	37	<i>Смагулов Г.Н., Өтесін М.А., Сагиндыков Б.Б., Жолмурзин Ж.А.</i> Важность краниометрических исследований при экспертизе неопознанных трупов	
<i>Сатыбалдиев М.А., Абаева Т.С., Эргешева А.М., Жанганаева М.Т., Абирова Р.Э., Тамаева К.А.</i> Жүректің ағзаішілік және ағзадан тыс лимфа тамырлары	45	<i>Сатыбалдиев М.А., Абаева Т.С., Эргешева А.М., Жанганаева М.Т., Абирова Р.Э., Тамаева К.А.</i> Внутриорганные и внеорганные лимфатические сосуды сердца	
МОРФОЛОГИЯ		МОРФОЛОГИЯ	
<i>Дүйсембаева А.Т., Ахмад Н.С., Байгамысова Д.С., Исабекова Т.К., Оразымбетова А.М., Мусина М.С.</i> Қолайсыз сыртқы факторлардың тимустың жасушалық құрамына әсер етуін зерттеу	50	<i>Дүйсембаева А.Т., Ахмад Н.С., Байгамысова Д.С., Исабекова Т.К., Оразымбетова А.М., Мусина М.С.</i> Клеточный состав тимуса при воздействии неблагоприятных внешних факторов	
<i>Көмекбай Ж.Е., Темирова Г.А., Бердалинова А.К., Ахаева А.Е., Есқара Ф.Қ.</i> Асқазан обырының диффузды және интестинальды түрлерінің эпидемиологиялық, популяциялық, гистоморфологиялық салыстырмалы ерекшеліктері	54	<i>Көмекбай Ж.Е., Темирова Г.А., Бердалинова А.К., Ахаева А.Е., Есқара Ф.Қ.</i> Эпидемиологические, популяционные, гистоморфологические сравнительные особенности диффузной и кишечной форм рака желудка	
<i>Одилова Г.М., Шайкулов Х.Ш., Хусанов Э.У.</i> Жетілі дизентериясы менен науқастардағы тоқ ішектің шырышты қабатының ультра құрылымы	62	<i>Одилова Г.М., Шайкулов Х.Ш., Хусанов Э.У.</i> Ультраструктура слизистой толстой кишки у больных острой дизентерией	

МАЗМҰНЫ

<i>Ғазизова А.И., Мурзабекова Л.М.</i> Ұсқа күйіс малдар ұйық безінің лимфа жүйесінің морфофункционалық құрылымы	68	<i>Газизова А.И., Мурзабекова Л.М.</i> Морфофункциональное строение лимфатической системы поджелудочной железы мелких жвачных животных
<i>Мәнекенова К.Б., Досмамбетова Ж.Қ., Омаров Т.М., Смайлова Г.Қ., Попова М.Р., Сәкіпова Ә.Қ.</i> Жатыр денесіндегі эндометриодты және ашықжасушалы обырының инвазивтік потенциалының патоморфологиялық сипаттамасы	74	<i>Манекенова К.Б., Досмамбетова Ж.Қ., Омаров Т.М., Смайлова Г.Қ., Попова М.Р., Сакипова А.К.</i> Патоморфологическая характеристика инвазивного потенциала эндометриодного и светлоклеточного рака тела матки
<i>Адайбаев Т.А., Алмабаева А.Ы., Габдуллина Г.С., Сулейменова Ф.М., Жаналиева М.К., Сагимова Г.К.</i> Жүкті әйелдердің анемиясы аясында гестозбен асқынған жүктілік кезіндегі нәрестелер мен жаңа туылған балалардың айырша безінің морфологиясы	83	<i>Адайбаев Т.А., Алмабаева А.Ы., Габдуллина Г.С., Сулейменова Ф.М., Жаналиева М.К., Сагимова Г.К.</i> Морфология вилочковой железы плодов и новорожденных детей при осложненной беременности с гестозом на фоне анемии беременных женщин
<i>Ажкен Б.Т., Апсалямов В.Х., Макишев А.К., Барышев Б.Б., Григоревский В.П., Жагипаров М.К., Жакипбаев К.А., Тажикова А.М., Джантемирова Н.М., Куканова А.М., Бекишева А.Т.</i> Баррет өнешімен ауыратын науқастарда шырышты қабаттың қалыңдығындағы капсулалық лимфоидты ұлпаны анықтау	92	<i>Ажкен Б.Т., Апсалямов В.Х., Макишев А.К., Барышев Б.Б., Григоревский В.П., Жагипаров М.К., Жакипбаев К.А., Тажикова А.М., Джантемирова Н.М., Куканова А.М., Бекишева А.Т.</i> Определение бескапсульной лимфоидной ткани в слизистой оболочке и подслизистой основе у пациентов с пищеводом Барретта
<i>Апсалямов В.Х., Барышев Б.Б., Ажкен Б.Т.</i> Урогениталды хламидиялық инфекциядағы тератозоосермияның цитоморфологиялық ерекшеліктері	102	<i>Апсалямов В.Х., Барышев Б.Б., Ажкен Б.Т.</i> Цитоморфологические особенности тератозооспермии при урогенитальной хламидийной инфекции
ТӘЖІРИБЕЛІК МЕДИЦИНА МӘСЕЛЕЛЕРІ		ВОПРОСЫ ЭКСПЕРИМЕНТАЛЬНОЙ МЕДИЦИНЫ
<i>Алмабаев Ы. А., Танабаева Ш. Б., Фахрадиев И.Р.</i> Төменгі қуыс венаның окклюзиясынан туындаған бауырдағы морфологиялық өзгерістерді зерттеу	110	<i>Алмабаев Ы. А., Танабаева Ш. Б., Фахрадиев И.Р.</i> Изучение морфологических изменений печени, индуцированных окклюзией нижней полой вены
<i>Алмабаев Ы.А., Танабаев Б.Д., Фазылов Т.Р., Танабаева Ш.Б.</i> Ішкі мықын артерияларының екі жақты байланысы бар қуықтың микроамамырлары	117	<i>Алмабаев Ы.А., Танабаев Б.Д., Фазылов Т.Р., Танабаева Ш.Б.</i> Микроциркуляторное русло мочевого пузыря при двусторонней перевязке внутренних подвздошных артерий
<i>Никитюк Д.Б., Шишкина В.В., Клочкова С.В., Алексеева Н.Т., Иванова Е.Е., Антакова Л.Н.</i> Салмақсыздық жағдайында C57BL/6J тышқандарының дәнекер тінінің коллаген талшықты құрылымын бағалау	129	<i>Никитюк Д.Б., Шишкина В.В., Клочкова С.В., Алексеева Н.Т., Иванова Е.Е., Антакова Л.Н.</i> Оценка коллагеновых волокнистых структур соединительной ткани мышечей C57BL/6J в условиях невесомости
<i>Рахманов С.Б., Балмагамбетова А.Д., Жанабаева А.Б., Жумабай Н.А.</i> Миокард қан тамырлары эндотелиінен VEGF және CAVEOLIN-1 маркерлері	141	<i>Рахманов С.Б., Балмагамбетова А.Д., Жанабаева А.Б., Жумабай Н.А.</i> Особенности экспрессии маркеров VEGF и CAVEOLIN-1 из эндотелия сосудов миокарда при хроническом воздействии линдана

МАЗМҰНЫ

эксперсиялануының лінданның созылмалы әсері кезіндегі ерекшеліктері		
<i>Самойленко Т.В., Герасимова О.А., Антакова Л.Н., Шишкина В.В.</i> "Бион-М1" бағдарламасын іске асыру жағдайында тышқандар асқазанының тегіс бұлшықет актинінің құрамын бағалау	150	<i>Самойленко Т.В., Герасимова О.А., Антакова Л.Н., Шишкина В.В.</i> Оценка содержания гладкомышечного актина желудка мышей в условиях реализации программы «Бион-М1»
<i>Хасанов Б.Б.</i> Экстрагенитальді патологиясы және лактация процесінің функциялық ерекшеліктері	155	<i>Хасанов Б.Б.</i> Экстрагенитальная патология и функциональные особенности процесса лактации
<i>Даминов А.О., Холиков П.Х., Қурбонов А.К.</i> Тәжірибеде индол әсерінен бауырдың морфологиялық, гистохимиялық өзгерістері және монооксигеназа жүйесі	160	<i>Даминов А.О., Холиков П.Х., Қурбонов А.К.</i> Морфологические, гистохимические изменения и монооксигеназная система печени при воздействии индола в эксперименте
<i>Бяшимов Г.О., Усович А.Қ.</i> Тәжірибелік астындағы қабылдағы нейротомиядан кейін асқазан шырышты қабытындағы морфологиялық өзгерістер	173	<i>Бяшимов Г.О., Усович А.Қ.</i> Морфологические изменения в слизистой оболочке желудка после экспериментальной субмукозной невротомии
<i>Дон А.Н., Нагай С.Г., Садиқова Д.З.</i> Дипсакозидті енгізу кезінде қалқанша бездегі морфологиялық өзгерістерді нүктелік - тест әдісі ойынша бағалау	181	<i>Дон А.Н., Нагай С.Г., Садиқова Д.З.</i> Assessment of morphological changes in the thyroid gland by test-point method with the introduction of dipsacoside
<i>Золотухин В. О., Андреев А.А., Глухов А.А.</i> Созылмалы остеомиелитті басу үшін марал мүйіздерін қолдану регенеративті қабілеттерін бағалау	186	<i>Золотухин В. О., Андреев А.А., Глухов А.А.</i> Применение пантов марала для купирования хронического остеомиелита: оценка регенеративных способностей
<i>Хамчиев Қ.М., Хасенова Қ.М., Ибраева С.С., Рахымжанова Ж.А.</i> Тәжірибе бойынша адреналинді өкпе ісінуіндегі гемодинамиялық және тыныс алуының айналуы	189	<i>Хамчиев Қ.М., Хасенова Қ.М., Ибраева С.С., Рахымжанова Ж.А.</i> Гемодинамические и респираторные сдвиги при адреналиновом отеке легких в эксперименте
КЛИНИКАЛЫҚ МЕДИЦИНА		КЛИНИЧЕСКАЯ МЕДИЦИНА
<i>Хайрли Ф.З., Шерханов Р.Т., Байгожа А.Ж., Оразмахан Д.Ш., Әбдірәш А.Ә.</i> Дизурия – миф және шындық	196	<i>Хайрли Ф.З., Шерханов Р.Т., Байгожа А.Ж., Оразмахан Д.Ш., Әбдірәш А.Ә.</i> Дизурия – миф и реальность
<i>Көмекбай Ж.Е., Жунусова Л.С., Егембердиева Р.Е., Бердалинова А.К., Сарина А.А.</i> Адамның эпидермальды өсу факторының HER2/NEU рецепторы және оның асқазанның қатерлі ісігі кезіндегі болжамдық маңызы	206	<i>Көмекбай Ж.Е., Жунусова Л.С., Егембердиева Р.Е., Бердалинова А.К., Сарина А.А.</i> Человеческий рецептор эпидермального фактора роста HER2/NEU и его прогностическая значимость при раке желудка
<i>Тажиметов Б.М., Сулейменова Ф.М., Габдуллина Г.С., Мукашева М.М., Кемешова М.Б., Какетаева И.З.</i> Ішек дисбактериозын анықтау және алдын алу жолдары	212	<i>Тажиметов Б.М., Сулейменова Ф.М., Габдуллина Г.С., Мукашева М.М., Кемешова М.Б., Какетаева И.З.</i> Способы выявления и профилактики кишечного дисбактериоза

МАЗМҰНЫ

Жуманов А.А., Сергалиева А.Ш., Абдраимов С.Б., Махамбетов К.О. АИТВ-мен өмір сүретін адамдардың антиретровирустық терапияны ұстануы	218	Жуманов А.А., Сергалиева А.Ш., Абдраимов С.Б., Махамбетов К.О. Приверженность людей, живущих с ВИЧ к антиретровирусной терапии	
Серікбаева Е. Н., Осипов В. Д., Галицкий Ф. А. Перифериялық нервтердің жарақаттық жарақаттарының сот-медициналық мәселелері және олардың диагностикасы	229	Серикбаева Е.Н., Осипов В.Д., Галицкий Ф.А. Судебно-медицинские вопросы травматических повреждений периферических нервов и их диагностики	
Алмабаева А.Ы., Тәжіметов Б.М., Жаналиева М.Қ., Әйтенова Н.Ж., Келдіғұлова У.К., Какетаева И.З. Бронхиалдық деміктікмен науқасында ішек дисбиозын емдеу үшін отандық пробиотиктерді қолдану	239	Алмабаева А.Ы., Тажиметов Б.М., Жаналиева М.Қ., Айтенова Н.Ж., Келдигулова У.К., Какетаева И.З. Применение отечественных пробиотиков для лечения кишечного дисбиоза у больных бронхиальной астмой	
Журабекова Г.А., Мереке А., Оралхан Ж. Алматыдағы жүкті әйелдердегі SARS-COV-2 ағымының клиникалық және зертханалық бақылаулары	243	Журабекова Г.А., Мереке А., Оралхан Ж. Клинико-лабораторные наблюдения течения SARS-COV-2 у беременных женщин города Алматы	
Нурғалиева А.Е., Шайкенова М.С., Зиябаева Б.М., Иманмадиева И.М. Көмірқышқыл газымен улану кезінде қандағы карбоксигемоглобин концентрациясына жоғары температура мен алкогольдік уыттану дәрежесінің әсерін сот - медициналық бағалау	252	Нурғалиева А.Е., Шайкенова М.С., Зиябаева Б.М., Иманмадиева И.М. Судебно-медицинская оценка влияния высокой температуры и степени алкогольной интоксикации на концентрацию карбоксигемоглобина в крови при смертельных отравлениях угарным газом	
Хусанов Е.О., Расулова М.П., Шайқұлов Х.Ш. Гилогуларготаникалық кешендің доқай механикалық жарақаттау ерекшеліктері	262	Хусанов Э.У., Расулова М.Р., Шайкулов Х.Ш. Особенности повреждений подъязычно-гортанного комплекса при тупой механической травме	
Хамидуллин З.Г., Мырзабекова А.Ж., Тажиббаева К.Д., Ақсултанова А.А., Турганова П.М. Ана айнасының синдромының жағдайы	266	Хамидуллин З.Г., Мырзабекова А.Ж., Тажиббаева К.Д., Ақсултанова А.А., Турганова П.М. Случай материнского зеркального синдрома	
Серікбай М.Қ., Смайлова Г.Қ., Тажиметов Б.М. Туа пайда болған жүрек ақауы - қарынша аралық перденің жоғарғы дефектісі	270	Серікбай М.Қ., Смайлова Г.Қ., Тажиметов Б.М. Врожденный порок сердца - дефект верхней желудочковой диафрагмы	
Ажкен Б.Т., Апсалямпов В.Х., Макишев А.К., Барышев Б.Б., Григорьевский В.П., Жағипаров М.К., Жақипбаев К.А., Тажикова А.М., Джантемирова Н.М., Куканова А.М., Бекишева А.Т. Өңеш ісігін анықтаудың инновациялық диагностикалық әдістерін салыстыру	276	Ажкен Б.Т., Апсалямпов В.Х., Макишев А.К., Барышев Б.Б., Григорьевский В.П., Жағипаров М.К., Жақипбаев К.А., Тажикова А.М., Джантемирова Н.М., Куканова А.М., Бекишева А.Т. Сравнение инновационных диагностических методов определения рака пищевода	
МЕДИЦИНАЛЫҚ БІЛІМ		МЕДИЦИНСКОЕ ОБРАЗОВАНИЕ	
Ким А.А., Хусанов Е.В., Сүлейменова Ф.М. Болашақ дәрігерді оқыту процесіндегі интегралды оқыту рөлі	287	Ким А.А., Хусанов Е.В., Сулейменова Ф.М. Роль интегрального обучения в процессе подготовки будущих медиков	

МАЗМҰНЫ

<i>Коржавов Ш.О., Сулейманов Р.И.</i> Анатомиядағы проблемалық оқытудың элементтері	291	<i>Коржавов Ш.О., Сулейманов Р.И.</i> Элементы проблемно-ориентированного обучения в анатомии
<i>Искиндинова А.М., Исакова Л.А., Жаныбеков Д.Е.</i> Анатомия пәнінің клиникалық ойлауды қалыптастырудағы маңызы	295	<i>Искиндинова А.М., Исакова Л.А., Жаныбеков Д.Е.</i> Значение анатомии человека в формировании клинического мышления
<i>Темирова Г.А., Көмекбай Ж.Е., Бердалинова А.Қ., Ахаева А.Е., Құспанова М.Е.</i> Көрнекілік ақпараттық ресурстар және медицина студенттеріне гистологияны оқытудағы негізгі аспектілер	299	<i>Темирова Г.А., Көмекбай Ж.Е., Бердалинова А.Қ., Ахаева А.Е., Құспанова М.Е.</i> Информационные ресурсы визуализации и базовые аспекты в преподавании гистологии обучающимся в медицинском вузе
<i>Усович А.Қ., Петко И.А., Толстай С.Д., Дрabbкова А.С.</i> Витебск мемлекеттік медицина университетінің адам анатомиясы кафедрасының негізіндегі оқу үрдісінде әлеуметтік желілерді қолдану	313	<i>Усович А.Қ., Петко И.А., Толстая С.Д., Дрabbкова А.С.</i> Применение социальных сетей в образовательном процессе на базе кафедры анатомии человека Витебского государственного медицинского университета
<i>Хамидулин Б.С., Алмабаева А.Ы., Тәжіметов Б.М., Жаналиева М.К., Шаяхметов Д.А., Минайдаров А.Қ.</i> Анатомияны оқытудағы инновациялық технологиялар	317	<i>Хамидулин Б.С., Алмабаева А.Ы., Тажиметов Б.М., Жаналиева М.К., Шаяхметов Д.А., Минайдаров А.Қ.</i> Инновационные технологии в преподавании анатомии
<i>Букатов А.К., Бикажанова А.Е., Хасенова А.К., Оңалбай Н., Сапарғалиев Т.Р.</i> ҚР медициналық жоғары оқу орындарындағы клиникалық анатомия мен жедел хирургияның базалық клиникалық пән ретіндегі проблемалық аспектілері	321	<i>Букатов А.К., Бикажанова А.Е., Хасенова А.К., Оңалбай Н., Сапарғалиев Т.Р.</i> Значение клинической анатомии и оперативной хирургии как базовая клиническая дисциплина и проблемные аспекты в медицинских вузах РК
<i>Елясин П.А., Бейсембаев А.А.</i> Олимпиада қозғалысы төрағалық аралық өзара әрсіметтің үлгісі ретінде	329	<i>Елясин П.А., Бейсембаев А.А.</i> Олимпиадное движение как пример межкафедрального взаимодействия
ӘРТҮРЛІ		РАЗНОЕ
<i>Әлмағамбетов Қ.Х.</i> Ауыз қуысының қабынуының биологиясы	335	<i>Алмағамбетов К.Х.</i> Биология воспаления тканей ротовой полости
<i>Абаева Т.С., Жанганаева М.Т.</i> Жас өспірімдердегі иммундық жағдайдың морфофункционалды сипаттамасы	342	<i>Абаева Т.С., Жанганаева М.Т.</i> Морфофункциональная характеристика иммунного статуса у людей подросткового возраста

ПРОФЕССОР АШИМ БУЛАТОВИЧ АУБАКИРОВ



Профессор кафедры анатомии человека, доктор медицинских наук, член-корреспондент Академии наук клинической и фундаментальной медицины Ашим Булатович Аубакиров.

Аубакиров Ашим Булатович родился 26 августа 1952 года в Целинограде. Окончил в 1976 году Целиноградский медицинский университет и продолжил профессиональную карьеру в своем Алматы в качестве ассистента кафедры анатомии. Защитил кандидатскую диссертацию по анатомии человека под руководством академика М.Р. Сапина на тему «Анатомия и топография бронхолегочных лимфатических узлов у взрослого человека» в аспирантуре при Первом Московском медицинском институте им. Сеченова. В 1998 году защитил докторскую диссертацию под руководством академика, заслуженного деятеля РК Идрисова А.А. на тему: «Морфология лимфоидных органов в постренимационном периоде».



Ученик и учитель А.Б. Аубакиров и академик М.Р. Сапин

С 1991 по 2019 годы Ашим Булатович заведовал кафедрой анатомии человека, уделяя большое внимание качеству практической подготовки будущих врачей, оснащению кафедры наглядным материалом и самым современным оборудованием. Будучи руководителем кафедры, Ашим Булатович всегда принимал мудрые взвешенные решения, искренне проявлял заботу обо всех сотрудниках, создавая комфортную творческую атмосферу для плодотворной работы, что говорит о его высоких человеческих качествах.

В своей профессиональной научной деятельности профессор Аубакиров всегда отличался активностью и открытостью всему новому, он первым в Казахстане освоил инновационную технологию полимерного бальзамирования анатомических препаратов, пройдя стажировку в Международном мофологическом центре (Санкт-Петербург, РФ) и Китае (г. Далянь). С присущим ему энтузиазмом и неутомимой энергией он успешно внедрил эту технологию пластикации в нашем университете.

Профессор Аубакиров А.Б. уделял большое внимание международному сотрудничеству и воспитанию научных кадров, многократно организовывал международные морфологические конференции в университете, активно участвовал в конгрессах ближнего и дальнего зарубежья. Под руководством Аубакирова А.Б. защищено 8 кандидатских и 1 докторская диссертация. В своей научной работе Ашим Булатович являлся преемником научной школы академика Сапина М.Р. по изучению иммунной системы человека. Темы диссертационных работ выполняемых под руководством А.Б. Аубакирова всегда отличались научной новизной и актуальностью, что послужило созданию научной школы по изучению иммунной системы желудочно-кишечного тракта и антропометрии в Казахстане. Занимаясь активной научной деятельностью, Ашим Булатович неоднократно избирался членом Ученых советов по защите диссертаций в Алматы, Актобе, Киргизии. В своей работе он всегда руководствовался высокими моральными принципами и смелой гражданской позицией, на протяжении многих лет был председателем профкома университета, отстаивая интересы сотрудников.



А.Б. Аубакиров в Международном морфологическом центре с Д.А. Старчиков, Санкт-Петербург

Студенты многих поколений с большой теплотой отзываются об Ашиме Булатовиче как о справедливом и талантливом педагоге, по результатам анкетирования, он был неоднократно признан лучшим лектором и преподавателем Медицинского университета Астана (2011). Обладатель гранта МОН РК «Лучший преподаватель ВУЗа» (2010). За огромный вклад в медицинскую науку и образование награжден многочисленными наградами и грамотами СССР, КазССР, РК: удостоился звания «Отличник образования» (2000 г.), «Отличник здравоохранения» Республики Казахстан (2008г.), награжден медалями «Денсаулық сақтау ісіне қосқан үлесі үшін», «Ветеран труда» (2016г.). В 2020 году А.Б. Аубакиров посмертно награжден нагрудным знаком «Алтын дәрігер».

Является автором более 300 научных публикаций, 19 учебников и словарей по анатомии человека на казахском, русском и английском языках, среди них дважды переизданный атлас по анатомии человека на казахском языке в 4 томах, краткий атлас «Адам анатомиясы», 2-х томный иллюстрированный учебник «Анатомия человека» по модульной программе Анатомия-2 на казахском и русском языках, учебники латинского языка на казахском и русском языках, 5 учебных пособий на казахском языке - «Тыныс алу жүйесі», «Жүрек-қантамыр жүйесі», «Несеп-жыныс жүйесі», «Эндокринді жүйе», «Адамның қан тамырлары мен нервтерін препараттау», является авторизованным переводчиком иллюстрированного учебника «Адам анатомиясы» под редакцией академика РАН Колесникова Л.Л. изданного в 3-х томах на казахском языке.

Ашим Булатович прекрасный семьянин, вместе с супругой Гульбаршин Рахметуллиной, которая всегда поддерживала его являясь надежным тылом, воспитали прекрасных дочь и сына, имеют внуков которыми можно гордиться. Дочь Мадина Ашимовна пошла по стопам отца и работает в практической медицине Германии.

Ашим Булатович Аубакиров - человек большой души и широчайшей эрудиции, настоящий и неутомимый профессионал преданный своему делу, пример оптимизма и неиссякаемой энергии, был и остается для нас бесконечным авторитетом. Светлая память о настоящем педагоге, замечательном наставнике, талантливом ученом, коллеге, прекрасном семьянине, человеке с активной гражданской позицией навсегда останется в сердцах его учеников, коллег, близких.

*Коллектив кафедры анатомии человека
НАО «Медицинский университет Астана»*

АНАТОМИЯ

DOI 10.54500/2790-1203.S1.2022.11-14

МРНТИ 34.41.35

УДК 378+371.65-069.12

АНАТОМИЧЕСКИЙ МУЗЕЙ КАФЕДРЫ АНАТОМИИ ЧЕЛОВЕКА НАО «МЕДИЦИНСКИЙ УНИВЕРСИТЕТ АСТАНА»

А.Ы. Алмабаева, Б.М. Тажиметов, Я.Я. Мауль, Б.С. Хамидулин, Д.А. Шаяхметов

НАО «Медицинский Университет Астаны», 010000, Казахстан, Нур-Султан, пр. Бейбитшилик, 49 А

Алмабаева Айгуль Ыдырысовна - заведующая кафедрой анатомии человека, д.м.н., профессор, НАО «Медицинский Университет Астаны», Нур-Султан, пр. Бейбитшилик, 49 А, toraika@mail.ru, тел:+77017821491

Тажиметов Бекзат Махмутович - доцент кафедры анатомии человека НАО «Медицинский Университет Астаны», Нур-Султан, пр. Бейбитшилик, 49 А, bmtazhimetov@mail.ru, тел: +77779199333

Мауль Яков Яковлевич - профессор кафедры анатомии человека НАО «Медицинский Университет Астаны», Нур-Султан, пр. Бейбитшилик, 49 А, тел: +77471202920

Хамидулин Болат Сагдатович - доцент кафедры анатомии человека НАО «Медицинский Университет Астаны», Нур-Султан, пр. Бейбитшилик, 49 А, anatombolat@gmail.ru, тел: +77057398518

Шаяхметов Дулат Арманович - преподаватель кафедры анатомии человека НАО «Медицинский Университет Астаны», Нур-Султан, пр. Бейбитшилик, 49 А, Doctor_609sh@mail.ru тел: +77779909071

Анатомический музей осуществляет разностороннюю деятельность, являясь базой подготовки специалистов высшей и средней медицинской квалификации, способствует распространению медицинских знаний путем проведения экскурсий среди населения, школьников, медицинских колледжей, вузов.

Ключевые слова: анатомический музей, препараты.

ANATOMICAL MUSEUM OF THE DEPARTMENT OF HUMAN ANATOMY OF THE NpJSC "ASTANA MEDICAL UNIVERSITY"

A. Almabayeva, B. Tazhimetov, Ya. Maul, B. Khamidulin, D. Shayakhmetov
NpJSC "Astana Medical University", 010000, Kazakhstan, Nur-Sultan, Beibitshilik Ave, 49 A

Aigul Almabayeva – Head of the Department of Human Anatomy, MD, Professor, NpJSC "Astana Medical University", Nur-Sultan, 49A Beibitshilik Ave., toraika@mail.ru, tel:+77017821491

Bekzat Tazhimetov – Associate Professor of the Department of Human Anatomy of the NpJSC "Astana Medical University", Nur-Sultan, 49A Beibitshilik Ave., bmtazhimetov@mail.ru, tel: +77779199333

Yakov Maul - Professor of the Department of Human Anatomy of the NpJSC "Medical University of Astana", Nur-Sultan, Beibitshilik Ave., 49 A, tel: +77471202920

Bolat Khamidulin - Associate Professor of the Department of Human Anatomy of the NpJSC "Astana Medical University", Nur-Sultan, 49A Beibitshilik Ave., anatombolat@gmail.ru, tel: +77057398518

Dulat Shayakhmetov - lecturer of the Department of Human Anatomy of the NpJSC "Astana Medical University", Nur-Sultan, 49A Beibitshilik Ave., Doctor_609sh@mail.ru phone: +77779909071

The Anatomical Museum carries out diverse activities, being a training base for specialists of higher and secondary medical qualifications, promotes the dissemination of medical knowledge among the population, students of schools, medical colleges, universities by conducting excursions.

Key words: Anatomical Museum, preparations.

АНАТОМИЯ

«АСТАНА МЕДИЦИНА УНИВЕРСИТЕТІ» КЕАҚ АДАМ АНАТОМИЯСЫ КАФЕДРАСЫНЫҢ АНАТОМИЯЛЫҚ МҰРАЖАЙЫ

А.Ю. Алмабаева, Б.М. Тәжіметов, Я.Я. Маул, Б.С. Хамидулин, Д.А. Шаяхметов

«Астана медицина университеті» КеАҚ, 010000, Қазақстан, Нұр-Сұлтан, Бейбітшілік даңғылы, 49 А

Алмабаева Айгүл Ыдырысқызы - «Астана медицина университеті» КеАҚ адам анатомиясы кафедрасының меңгерушісі, медицина ғылымдарының докторы, профессор, Нұр-Сұлтан қ., Бейбітшілік даңғылы, 49 А, topaika@mail.ru, тел: +77017821491

Тәжіметов Бекзат Махмұтұлы - «Астана медицина университеті» КеАҚ адам анатомиясы кафедрасының доценті, Нұр-Сұлтан қаласы, Бейбітшілік даңғылы, 49 А, bmtazhimetov@mail.ru, тел: +77779199333

Маул Яков Яковлевич - «Астана медицина университеті» КеАҚ адам анатомиясы кафедрасының профессоры, Нұр-Сұлтан қ., Бейбітшілік даңғылы, 49 А, тел: +77471202920

Хамидулин Болат Сағдатұлы - «Астана медицина университеті» КеАҚ адам анатомиясы кафедрасының доценті, Нұр-Сұлтан қаласы, Бейбітшілік даңғылы, 49 А, anatombolat@gmail.ru, тел: +77057398518

Шаяхметов Дулат Арманұлы - «Астана медицина университеті» КеАҚ адам анатомиясы кафедрасының оқытушысы, Нұр-Сұлтан қаласы, Бейбітшілік даңғылы, 49 А, Doctor_609sh@mail.ru тел: +77779909071

Анатомиялық мұражай жоғары және орта медициналық біліктілігі бар мамандарды даярлаудың базасы бола отырып, түрлі іс-шараларды жүзеге асырады және халық, мектеп оқушылары, медициналық колледждер, жоғары оқу орындары арасында экскурсиялар өткізу арқылы медициналық білімнің таралуына ықпал етеді.

Негізгі сөздер: анатомиялық мұражай, дайындықтар.

Corresponding author: Aigul Almbayeva - Head of the Department of Human Anatomy, MD, Professor, NpJSC "Astana Medical University", Nur-Sultan, 49A Beibitshilik Ave., topaika@mail.ru, <tel:+77017821491>

Received: 14.06.2022

Accepted: 21.06.2022

Bibliographic reference: Анатомический музей кафедры анатомии человека НАО «Медицинский университет Астана» /А.Ю. Алмабаева, Б.М. Тажиметов, Я.Я. Мауль и др. //Астана медициналық журналы. - 2022. - спец. выпуск № 1. - С.11-14.

Изучение предмета анатомии нельзя представить только по схемам, таблицам и учебникам. Для этого необходимо качественно изготовленные наглядные пособия, которые можно использовать в учебном процессе. Для более углубленного изучения предмета и понимания сущности строения тела человека предназначен Анатомический музей, оснащенный разнообразными экспонатами. Анатомический музей - это лицо любой кафедры, изучающей строение организма человека.

На кафедре анатомии человека НАО «МУА» учебный музей, насчитывающий более 500 экспонатов, размещен в зале площадью 100 кв. м.

Музей располагает анатомическими препаратами, специально изготовленными для учебных целей, а также полученными в результате научно-исследовательской работы сотрудников кафедры. Препараты изготовлены с использованием различных методик (мумификация, пространственное моделирование, и т.д.). Особой гордостью музея являются пластинаты отдельных органов, а также кадаверы, изготовленные сотрудниками нашей кафедры методом полимерного бальзамирования. Идейным вдохновителем и организатором этого передового

АНАТОМИЯ

метода в морфологии в Республике Казахстан явился профессор Аубакиров Ашим Булатович.

Большое количество препаратов, изготовленных традиционным и новым методом полимерного бальзамирования, были сделаны под руководством профессора д.м.н. Аубакирова Ашим Булатовича и профессора Ph.D. Мауль Яков Яковлевича.

Анатомические препараты музея систематизированы в соответствии с традиционным принципом деления органов и систем и представлены 11-ю разделами: 1 - костные препараты, которые находятся в отдельно оборудованной комнате; 2 - препараты и пластинаты суставов и связок; 3 - мышечные препараты; 4 - препараты и пластинаты внутренних органов; 5 - препараты и пластинаты сердца; 6 - препараты и пластинаты головного и спинного мозга; 7 - препараты и пластинаты по сосудистой системе; 8 – препараты по возрастной анатомии (2 эмбриона и 10 плодов); 9 - коррозионные препараты (почка и бронхиальное дерево) 10 - препараты и пластинаты с врожденными и приобретенными пороками органов и частей тела человека; 11 - препараты по сравнительной анатомии с аномалиями внутриутробного развития – ВУР (фетального периода).

Анатомические препараты размещены в шкафах и витринах классической и современной конструкции. Музей содержит уникальные препараты, изготовленные под руководством заслуженного заведующего кафедрой анатомии профессора А.Б. Аубакирова - пластинаты: головного и спинного мозга, сердечно-сосудистой системы - стендовый препарат большого круга кровообращения, пищеварительной системы, дыхательной системы и др.

Руками лаборантов, а в данное время известных и успешных врачей, Ковтун Э.А., Секейхан Б., Тулебаев М.Т., Шаяхметов Д.А., Мауль Я.Я., Останин П.А., Куминов Л.А., Жуанханов М. и др., изготовлены более 200 препаратов для музея кафедры, а также в целях пропаганды нового метода.

В коллекции анатомического музея кафедры сохранены препараты, изготовленные сотрудниками кафедр анатомии человека и оперативной хирургии в раннем периоде основания университета.

В музее также имеется современный анатомический стол «Anatomage», на котором студенты могут самостоятельно изучать анатомию в формате 3D.

Для студентов педиатрического факультета в музее имеются препараты эмбрионов и плодов человека разных возрастов в оболочке и без нее, а также плоды, соединенные посредством пуповины с плацентой.

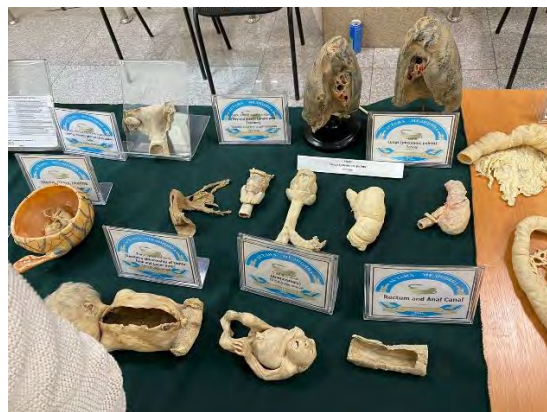При изложении анатомического материала на медико-профилактическом и педиатрическом факультетах затрагиваются вопросы влияния неблагоприятных факторов внешней среды на состояние различных органов и систем плода человека во внутриутробном развитии. Для этого в анатомическом музее представлены препараты с разнообразными патологическими изменениями и аномалиями: синдром Дауна, анэнцефалия, атрезия конечностей-синдром фокомелии, подковообразные почки, заячья губа, дистония почки-единственная почка в малом тазу, «бычье» сердце и др.

Анатомический музей пополняется новыми препаратами, в изготовлении которых участвуют молодое поколение сотрудников. Под руководством более опытных преподавателей они на деле постигают азы анатомии и готовят препараты. Приобщение молодежи к музейному делу имеет большое значение, так как является школой творчества, самостоятельности, трудолюбия, получения углубленных знаний по предмету.

АНАТОМИЯ

Для молодых преподавателей это большая школа постоянного повышения мастерства в технике изготовления препаратов и практических навыков.

Анатомический музей осуществляет разностороннюю деятельность, являясь базой подготовки специалистов высшей и средней медицинской квалификации, способствует распространению медицинских знаний среди населения, учащихся школ, медицинских колледжей, вузов путем проведения экскурсий.



АНАТОМИЯ

DOI 10.54500/2790-1203.S1.2022.15-20

МРНТИ 76.03.02

УДК 611.91(571.13)

КЕФАЛОМЕТРИЧЕСКИЕ ПАРАМЕТРЫ ДЕВУШЕК ГОРОДА ОМСКА С РАЗНОЙ ФОРМОЙ ЛИЦА И ГОЛОВЫ

Д.А. Девятириков, И.Н. Путалова

ФГБОУ ВО Омский государственный медицинский университет Минздрава России, Россия, 644099, г. Омск, ул. Партизанская, 20

Девятириков Дмитрий Алексеевич – ассистент кафедры анатомии человека ФГБОУ ВО ОмГМУ МЗ РФ г. Омска, Россия, 644099, г. Омск, ул. Партизанская, 20, devjtirikov@mail.ru, 89835253559, ORCID – 0000-0001-9131-1397

Путалова Ирина Николаевна – д.м.н., профессор, зав.кафедрой анатомии человека ФГБОУ ВО ОмГМУ МЗ РФ г. Омска, 644099, г. Омск, ул. Партизанская, 20, inputalova@mail.ru, 89061973626, ORCID – 0000-0002-8975-0734

Цель: сравнить значения кефалометрических параметров у девушек города Омска с разной формой лица и головы для выявления индивидуальных особенностей.

Материалы и методы: проведено кефалометрическое исследование у 70 девушек 18-20 лет, славянского этноса, родившихся и проживающих в городе Омске.

Результаты и обсуждение. Установлено, что значение продольного диаметра головы различается у брахикефалов и долихокефалов ($p=0,0002$); значение поперечного диаметра головы отличается у брахикефалов и долихокефалов ($p=0,0000$), у брахикефалов и мезокефалов ($p=0,0000$), у девушек с эурипрозопической и лептопрозопической формами лица ($p=0,0084$); значение скуловой диаметр имеет отличия у девушек с эурипрозопической и лептопрозопической формами лица ($p=0,0009$); значение полной высоты лица различается у эурипрозопов и мезопрозопов ($p=0,0000$), а также у лиц с эурипрозопической и лептопрозопической формами лица ($p=0,0000$).

Заключение. Кефалометрические параметры, характеризующие форму лица, различаются у девушек с разной формой головы, что свидетельствует об индивидуальной изменчивости скелета головы у девушек одного региона.

Ключевые слова: кефалометрия, девушки города Омска.

KEFALOMETRIC PARAMETERS OF OMSK GIRLS WITH DIFFERENT FACE AND HEAD SHAPES

D. Devyatirikov, I. Putalova

Omsk State Medical University, Omsk, Russia, 644099, Omsk, Partizanskaya str., 20

Dmitry Devyatirikov – Assistant of the Department of Human Anatomy of the Omsk State Medical University, Omsk, Russia, 644099, Omsk, Partizanskaya str., 20, devjtirikov@mail.ru, 89835253559, ORCID – 0000-0001-9131-1397

Irina Putalova – MD, Professor, Head of the Department of Human Anatomy of the Omsk State Medical University, Omsk, 644099, Omsk, Partizanskaya str., 20, inputalova@mail.ru, 89061973626, ORCID – 0000-0002-8975-0734

Objective: to compare the values of kefalometric parameters in Omsk girls with different face and head shapes to identify individual characteristics.

Materials and methods. A cephalometric study was conducted in 70 girls aged 18-20 years, of Slavic ethnicity, born and living in the city of Omsk. The longitudinal, transverse and zygomatic diameters of the head were measured, as well as the full height of the face. Statistical processing of digital data was carried out.

Results. It was found that the longitudinal diameter differed in brachycephalians and dolichocephalians ($p=0.0002$); the transverse diameter differed in brachycephalians and dolichocephalians ($p=0.0000$), in brachycephalians and mesocephalians ($p=0.0000$), as well as in girls with euryprosopic and leptoprosopic facial forms ($p=0.0084$); the zygomatic diameter differed in girls with euryprosopic and leptoprosopic facial

АНАТОМИЯ

forms ($p=0.0009$; the full height of the face differed in euryprosopes and mesoprosopes ($p=0.0000$), as well as in persons with euryprosopic and leptoprosopic facial forms ($p=0.0000$).

Conclusion. The cephalometric parameters characterizing the shape of the face differ in girls with different head shapes, which indicates the presence of individual features of the skeleton of the head in girls of the same region.

Keywords: kefalometry, Omsk girls.

ӘР ТҮРЛІ БЕТ ПЕН БАС ПІШІНІ БАР ОМБЫ ҚАЛАСЫНДАҒЫ ҚЫЗДАРДЫҢ КЕФАЛОМЕТРИЯЛЫҚ ПАРАМЕТРЛЕРІ

Д.А. Девятириков, И.Н. Путалова

Ресей Денсаулық сақтау Министрлігінің Омбы мемлекеттік медицина университеті, 644099, Омск қ., Партизанская к-сі, 20

Девятириков Дмитрий Алексеевич – Омбы мемлекеттік медицина университетінің Адам анатомиясы кафедрасының ассистенті Омск қ., Ресей, 644099, Омск қ., Партизанская к-сі, 20, devjtirikov@mail.ru, 89835253559, ORCID – 0000-0001-9131-1397

Путалова Ирина Николаевна – медицина ғылымдарының докторы, профессор, Омбы мемлекеттік медицина университетінің Адам анатомиясы кафедрасының меңгерушісі Омск қ., 644099, Омск қ., Партизанская к-сі, 20, inputalova@mail.ru, 89061973626, ORCID – 0000-0002-8975-0734

Мақсаты: жеке ерекшеліктерді анықтау үшін Омбы қаласындағы қыздардағы кефалометриялық параметрлердің мәндерін әртүрлі бет пен бас пішінімен салыстыру.

Материалдар мен әдістер. Омбы қаласында туылған және тұратын славян этносының 18-20 жастағы 70 қызында кефалометриялық зерттеу жүргізілді.

Нәтижелер мен талқылау. Бастың бойлық диаметрінің мәні брахикефалдар мен долихокефалдарда ($p=0,0002$) ерекшеленетіні анықталды; бастың көлденең диаметрінің мәні брахикефалдар мен долихокефалдарда ($p=0,0000$), брахикефалдар мен мезокефалдарда ($p=0,0000$), эурипрозопиялық және лептопрозопиялық бет формалары бар қыздарда ($p=0,0084$) ерекшеленеді; зигоматикалық диаметрдің мәні эурипрозопиялық және лептопрозопиялық бет формалары бар қыздарда айырмашылықтар бар ($p=0,0009$; беттің толық биіктігінің мәні эурипрозоптар мен мезопрозоптарда ($p=0,0000$), сондай-ақ беттің эурипрозопиялық және лептопрозопиялық нысандары бар адамдарда ($p=0,0000$) ерекшеленеді.

Қорытынды. Бет пішінін сипаттайтын кефалометриялық параметрлер әртүрлі бас пішіні бар қыздарда ерекшеленеді, бұл бір аймақтағы қыздардағы бас қаңқасының жеке өзгергіштігін көрсетеді.

Түйінді сөздер: кефалометрия, Омбы қаласының қыздары.

Author for correspondence: Devyatirikov Dmitry Alekseevich, Assistant of the Department of Human Anatomy; Russia, 644099, Omsk, Partizanskaya str., 20, e-mail: devjtirikov@mail.ru ; 89835253559, ORCID – 0000-0001-9131-1397.

Received: 24.04.2022

Accepted: 15.06.2022

Bibliographic reference: Девятириков Д.А., Путалова И.Н. Кефалометрические параметры девушек города омска с разной формой лица и головы//Астана медициналық журналы. - 2022. - Специальный выпуск № 1. - С.15-20.

Введение

Краниологические исследования давно вошли в научную практику. С их помощью исследователь получает и систематизирует знания о вариантах индивидуальной изменчивости скелета головы [1], а также получает представление о региональных особенностях морфометрических параметров головы [2]. Прижизненная краниометрия расширяет представление об индивидуальной и вариантной анатомии челюстно-лицевой области [3-6]. Особую ценность приобретают работы, посвященные выявлению взаимосвязей между

АНАТОМИЯ

кефалометрическими параметрами и заболеваниями [7-9]. Однако, для экстраполяции полученных данных в практику необходимы детальные данные об особенностях взаимодействия морфометрических параметров головы и лица. Принимая во внимание вышесказанное, нами была сформулирована

Цель

Сравнить значения кефалометрических параметров у девушек города Омска с разной формой лица и головы для выявления индивидуальных особенностей.

Материалы и методы

Проведено описательное одномоментное кефалометрическое исследование в случайной выборке. Объектом исследования служили 70 девушек 18–20 лет, славянского этноса, без установленной соматической патологии, которые родились и проживают в г. Омске, имеют сохраненные зубные ряды. Измеряли следующие параметры: продольный диаметр головы (продольный D), поперечный диаметр головы (поперечный D), скуловой диаметр (скуловой D), высота лица полная (ВЛп). После проведения кефалометрического обследования, рассчитывали индексы: лицевой индекс (по Гарсону), головной индекс (индекс Ретциуса). Проводили статистическую обработку данных. Оценку нормальности распределения количественных признаков устанавливали при помощи критерия Колмогорова–Смирнова. Для данных, распределение которых было нормальным, рассчитаны: среднее арифметическое (M), стандартная ошибка (SE); для данных, распределение которых было отличным от нормального: первый квартиль (Q1) – 25–й перцентиль; второй квартиль (Q2) – медиана (Me); третий квартиль (Q3) – 75–й перцентиль. Для проведения множественного сравнения использовали непараметрический H–критерий Краскела–Уоллиса (различия считали значимыми при $p < 0,05$). При сравнении по парам применяли U–критерий Манна–Уитни с поправкой Бонферрони (различия считали значимыми при $p < 0,016$).

Результаты и обсуждение

Проведено кефалометрическое исследование у девушек города Омска, по результатам которого установили: величина полной высоты лица равна $10,93 \pm 0,08$ см, скулового диаметра – $13,2 \pm 0,07$ см, продольного диаметра – $18,35 \pm 0,09$ см, поперечного диаметра – $14,56 \pm 0,07$ см.

Рассчитывали индекс Ретциуса (по формуле = Поперечный D ÷ Продольный D × 100). Его значение составило 79,94 (76,16; 82,26), что соответствует нижней границе мезокефалической (средней) формы головы. Однако, при оценке процентного соотношения форм головы, установили, что среди омичек преобладают девушки с широкой (брахикефалической) формой головы (50%), медианное значение индекса Ретциуса равно 82 (81; 84,4). Среднеголовые (мезокефалы) были выявлены в 34% случаев, индекс Ретциуса составил 76,9 (75,87; 78,3), узкоголовые (долихокефалы) определены в 16% случаев, индекс Ретциуса – 73,3 (72,9; 74). При определении формы лица по индексу Гарсона (по формуле = ВЛп ÷ Скуловой D × 100) установили, что его медианное значение равно 83,65 (78,19; 88), и это указывает на мезопрозопическую (среднюю) форму лица. В процентном соотношении у девушек преобладала широкая форма лица (в 63% случаев), медианное значение индекса Гарсона составило 80 (76,3; 83,2), на втором месте по частоте выявления оказалась средняя форма лица (в 23%), индекс Гарсона – 87,6 (86; 88,4), реже всего выявляли узкую форму лица (14%), индекс Гарсона – 92 (90,3; 93,1). После этого оценивали значения продольного и поперечного диаметров головы у девушек с разной формой лица и головы. Результаты исследования представлены в таблице 1.

АНАТОМИЯ

Таблица 1 - Значения морфометрических параметров головы у девушек с разной формой головы и лица.

Наименование параметра	Me	Перцентили		Me	Перцентили	
		25	75		25	75
Форма головы / лица	Брахикефалия			Эурипрозопия		
Продольный D (см)	18	17,8	18,4	18,4	17,9	19
Поперечный D (см)	15	14,7	15,1	14,85	14,3	15
Форма головы / лица	Мезокефалия			Мезопрозопия		
Продольный D (см)	18,5	18	19	18,4	18	18,75
Поперечный D (см)	14,3	14	14,55	14,5	14	15
Форма головы / лица	Долихокефалия			Лептопрозопия		
Продольный D (см)	19,1	18,5	19,5	18	18	19
Поперечный D (см)	14	13,5	14,3	14	14	14,5

Использование Н–критерия Краскела-Уоллиса позволило выявить различие значения продольного диаметра головы ($p=0,0004$) у девушек с разной формой головы. При сравнении по парам при помощи U–критерия Манна–Уитни (с поправкой Бонферрони) было установлено, что значение продольного D различалось у девушек с широкой формой головы и узкой формой головы ($p=0,0002$); а у среднеголовых и узкоголовых ($p=0,0286$), у среднеголовых и широкоголовых ($p=0,0329$) различия не значимы ($p>0,016$). Значение продольного диаметра головы у девушек с разной формой лица различий не имело ($p=0,9322$).

Значения поперечного диаметра головы при множественном сравнении при разных формах головы имели различия ($p=0,0000$). Сравнение по парам позволило установить, что значимо различалось значение поперечного D у широкоголовых и узкоголовых девушек ($p=0,0000$), у среднеголовых и широкоголовых ($p=0,0000$); а у среднеголовых и узкоголовых девушек различий не выявили ($p=0,0633$). Значения поперечного диаметра головы имели различия ($p=0,0362$) при множественном сравнении. Однако, при сравнении по парам, установили, что данный показатель различался только у девушек с широкой и узкой формами лица ($p=0,0084$); а у девушек с широкой и средней формами ($p=0,3122$), средней и узкой формами лица ($p=0,2782$) различия не выявили.

Оценивали значение полной высоты лица и скулового диаметра у девушек с разной формой лица и головы. Результаты представлены в таблице 2.

Таблица 2 - Значения морфометрических показателей лица у девушек с разной формой головы и лица.

Наименование параметра	Me	Перцентили		Me	Перцентили	
		25	75		25	75
Форма головы / лица	Брахикефалия			Эурипрозопия		
ВЛп (см)	13,4	13	13,7	13,35	13	13,85
Скуловой D (см)	11	10,4	11,5	10,6	10,15	11
Форма головы / лица	Мезокефалия			Мезопрозопия		
ВЛп (см)	13	12,8	13,45	13	12,55	13,5
Скуловой D (см)	11	10,3	11,25	11,5	11	11,9

АНАТОМИЯ

Форма головы / лица	Долихоцефалия			Лептопрозопия		
ВЛп (см)	13	12,4	13,4	12,5	12,4	13
Скуловой D (см)	11,2	10,5	11,5	11,5	11,3	12

Множественное сравнение показало, что величина скулового диаметра имеет различия ($p=0,0022$) у девушек с разной формой лица. Сравнение по парам позволило установить, что данный параметр отличался у девушек с широкой и узкой формой лица ($p=0,0009$); в то время как у девушек со средней и узкой (0,0299), широкой и средней формами лица ($p=0,1313$) различий в значении скулового D не установлено. Однако величина скулового D у девушек ($p=0,1457$) с разной формой головы значимого различия не имеет.

Показатель полной высоты лица ($p=0,0000$) значимо различался у девушек с широким и средним ($p=0,0000$), широким и узким ($p=0,0000$) лицом. У девушек со средней формой лица значение ВЛп не отличалось от аналогичного показателя девушек с узким лицом (0,2479). Кроме того, значение полной высоты лица ($p=0,6233$) не различалось у девушек с разной формой головы.

Таким образом, нами установлено, что количественное значение поперечного диаметра головы отличается у девушек с разной формой лица. Данные различия обусловлены тесной взаимосвязью скелета мозгового и лицевого отделов черепа в процессе филогенеза: брахикефализация ведёт к росту нижней челюсти в ширину [10]. Это, в свою очередь, характерно для широкой формы лица [11] и горизонтального типа роста нижней челюсти, которому свойственно уменьшение высоты лица [12]. Так как высота лица – это ключевой параметр для расчёта лицевого индекса (по Гарсону), и его уменьшение ведёт к преобладанию широких форм лица, становится очевидна причинно-следственная связь обнаруженных различий. Однако, высота лица зависит от окклюзии и связана с некоторыми параметрами, характеризующими размер и положение челюстных костей [12].

В то же время, различий количественных значений параметров лица у девушек в зависимости от формы головы не обнаружено. Вероятно, это обусловлено тем, что на формирование скелета лица оказывают влияние зубы [13]. Нарушение окклюзии на этапе прорезывания зубов может привести как к увеличению, так и к уменьшению высоты лица, что скажется на его форме, т.е. форма лица более вариабельна.

Заключение

Полученные сведения расширяют представление о формах взаимодействия кефалометрических параметров при различном значении лицевого индекса по Гарсону и индекса Ретциуса, что может быть учтено при совершенствовании подходов в эстетической коррекции лица.

Список литературы

1. Сперанский В. С. Основы медицинской краниологии. - Москва : Медицина, 1988. - 288 с. [Speranskij V. S. Osnovy medicinskoj kranilogii. - Moskva : Medicina, 1988. - 288 s.]
2. Рядинская Г.С., Кохонов Е.В. Использование краниометрических показателей в популяционно-экологических исследованиях // Успехи современного естествознания. - 2011. - № 8. - С. 60-61 [Rjadinskaja G.S. Ispol'zovanie kranioimetriceskikh pokazatelej v populjacionno-jekologicheskix issledovanijah // Uspehi sovremennogo estestvoznanija. - 2011. - № 8. - S. 60-61].
3. Диагностические возможности конусно-лучевой компьютерной томографии при проведении краниоморфологических и краниометрических исследований в оценке индивидуальной анатомической изменчивости (часть III) / Д.А. Доменюк, Б.Н. Давыдов, С.В. Дмитриенко [и др.] // Институт Стоматологии. - 2019. - №2. - С. 48-52 [Diagnosticheskie vozmozhnosti konusno-lucevoj komp'juternoj tomografii pri provedenii kranioimorfologicheskix i kranioimetriceskix issledovanij v ocenke individual'noj anatomicheskoi izmenchivosti (chast' III) / D.A. Domenjuk, B.N. Davydov, S.V. Dmitrienko [i dr.] // Institut Stomatologii. - 2019. - № 2. - S. 48-52].

АНАТОМИЯ

4. Морфологические особенности строения лицевого скелета при физиологической окклюзии с учётом индивидуальной типологической изменчивости (часть II) /С.В. Дмитриенко, Б.Н. Давыдов, Д.А. Доменюк, В.М. Аванисян // Институт Стоматологии. - 2020. - № 2. - С. 60-62 [Morfologicheskie osobennosti stroenija licevogo skeleta pri fiziologicheskoj okkluzii s uchjotom individual'noj tipologicheskoj izmenchivosti (chast' II) /S.V. Dmitrienko, B.N. Davydov, D.A. Domenjuk, V.M. Avanisjan // Institut Stomatologii. - 2020. - № 2. - S. 60-62].

5. Краниометрические характеристики клиновидных пазух взрослых лиц, полученные при использовании конусно-лучевой компьютерной томографии /А.А. Супильников, П.А. Гелашивили, С.Н. Юхимец, Э.Ш. Исламова //Пермский медицинский журнал. - 2017. - №1. URL: <https://cyberleninka.ru/article/n/kraniometricheskie-harakteristiki-klinovidnyh-pazuh-vzroslyh-lits-poluchennye-pri-ispolzovanii-konusno-luchevoy-kompyuternoy> [Kraniometricheskie karakteristiki klinovidnyh pazuh vzroslyh lic, poluchennye pri ispol'zovanii konusno-luchevoy komp'yuternoj tomografii / A.A. Supil'nikov, P.A. Gelashvili, S.N. Juhimec, Je.Sh. Islamova // Permskij medicinskij zhurnal. - 2017. - №1. URL: <https://cyberleninka.ru/article/n/kraniometricheskie-harakteristiki-klinovidnyh-pazuh-vzroslyh-lits-poluchennye-pri-ispolzovanii-konusno-luchevoy-kompyuternoy>].

6. Ярошевич С.П., Полонейчик А.Н. Краниометрия нижней челюсти с использованием конусно-лучевой компьютерной томографии. Измерение гониального угла и мышечковой ширины // Современная стоматология. - 2016. - №3 (64). URL: <https://cyberleninka.ru/article/n/kraniometriya-nizhney-chelyusti-s-ispolzovaniem-konusno-luchevoy-kompyuternoy-tomografii-izmerenie-gonialnogo-ugla-i-myschelkovoy> [Jaroshevich S.P., Polonejchik A.N. Kraniometrija nizhnej cheljusti s ispol'zovaniem konusno-luchevoy komp'yuternoj tomografii. Izmerenie gonial'nogo ugla i myshhelkovoju shiriny // Sovremennaja stomatologija. - 2016. - №3 (64). URL: <https://cyberleninka.ru/article/n/kraniometriya-nizhney-chelyusti-s-ispolzovaniem-konusno-luchevoy-kompyuternoy-tomografii-izmerenie-gonialnogo-ugla-i-myschelkovoy>].

7. Перевозчиков И. В. Большая российская энциклопедия. Том 13. - Москва : БРЭ, 2009. - 783 с. [Perevozchikov I. V. Bol'shaja rossijskaja jenciklopedija. Tom 13. - Moskva : BRJe, 2009. - 783 s.].

8. Кузьменко Е.В. Особенности кефалометрических показателей у мужчин и женщин в возрасте 17-24 лет в зависимости от вида аномалий соотношения зубных дуг // Вестник ВГМУ. - 2016. - Том 15, № 6. - С. 84-91 [Kuz'menko E.V. Osobennosti kefalometricheskix pokazatelej u muzhchin i zhenshin v vozraste 17-24 let v zavisimosti ot vida anomalij sootnoshenija zubnyh dug // Vestnik VGMU. - 2016. - Tom 15, № 6. - S. 84-91].

9. Особенности краниометрических показателей у девушек с миопией / Ю.С. Левченко, В.В. Никель, В.Н. Браун, В.Г. Николаев // Современные проблемы науки и образования. - 2020. - № 5. URL: <https://science-education.ru/ru/article/view?id=30086> (дата обращения: 06.05.2022) [Osobennosti kraniometricheskix pokazatelej u devushek s miopiej / Ju.S. Levchenko, V.V. Nikel', V.N. Braun, V.G. Nikolaev // Sovremennye problemy nauki i obrazovanija. - 2020. - № 5. URL: <https://science-education.ru/ru/article/view?id=30086> (data obrashhenija: 06.05.2022)].

10. Braus H., Elze C. Anatomie des Menschen : ein Lehrbuch r Studierende und Ärzte [Text]. - Berlin: Springer, 1929-1932. - Bd. 3: Centrales Nervensystem. - Berlin, 1932. - 234 p.

11. Кузнецова Л.В. Индивидуальные различия внешнего строения нижней челюсти человека // Архив анатомии. - 1970. - № 3. - С. 41-45 [Kuznecova L.V. Individual'nye razlichija vneshnego stroenija nizhnej cheljusti cheloveka // Arhiv anatomii. - 1970. - № 3. - S. 41-45].

12. Фадеев Р.А., Галебская К.Ю. Спектр зубочелюстных аномалий у пациентов с горизонтальным типом роста лица // Ученые записки СПбГМУ им. И. П. Павлова. - 2015. - № 3. URL: <https://cyberleninka.ru/article/n/spektr-zubocheljustnyh-anomalij-u-patsientov-s-gorizontalnym-tipom-rosta-litsa> [Fadееv R.A., Galebskaja K.Ju. Spekr zubocheljustnyh anomalij u pacientov s gorizontaln'ym tipom rosta lica // Uchenye zapiski SPbGMU im. I. P. Pavlova. - 2015. - № 3. URL: <https://cyberleninka.ru/article/n/spektr-zubocheljustnyh-anomalij-u-patsientov-s-gorizontalnym-tipom-rosta-litsa>].

13. Показатели возрастных, индивидуальных и половых особенностей изменения антропометрических параметров головы ребёнка школьного возраста / Д.В. Мирзакаримова, Р.М. Якубова, Н.М. Валиева [и др.] // Молодой учёный. - 2016. - № 28(132). - С. 282-285 [Pokazateli vozrastnyh, individual'nyh i polovyh osobennostej izmenenija antropometricheskix parametrov golovy rebjonka shkol'nogo vozrasta / D.V. Mirzakarimova, R.M. Jakubova, N.M. Valieva [i dr.] // Molodoj uchjonyj. - 2016. - №28(132). - S. 282-285].

АНАТОМИЯ

DOI 10.54500/2790-1203.S1.2022.21-29

МРНТИ 76.03.35

УДК 611.01-611.41

СРАВНИТЕЛЬНАЯ АНАТОМИЯ ЛИМФОИДНОГО И СОСУДИСТОГО КОМПАРТМЕНТОВ СЕЛЕЗЕНКИ ЧЕЛОВЕКА И ЛАБОРАТОРНЫХ ЖИВОТНЫХ

Т.М. Досаев, Н.С. Ахмад, Б.Ш. Шакенов, Д.С. Байгамысова, А.А. Балапанова, Г.Т. Алжанбекова, С.П. Пернебекова, С.С. Курбаниязова

Казахский национальный медицинский университет им. С. Асфендиярова, Алматы, Казахстан, 050000, Толе би, 94.

Досаев Тасбулат Молдахметович - д.м.н., профессор кафедры анатомии КазНМУ им. С. Асфендиярова, Orcid.org 0000-0001-5220-0061, dosaev.t@kaznmu.kz

Ахмад Нургулим Сагидуловна – к.м.н., доцент, зав. кафедрой анатомии КазНМУ им. С. Асфендиярова, Achmad.n@kaznmu.kz

Шакенов Бауржан Шакенович – доцент кафедры анатомии КазНМУ им. С. Асфендиярова, shakenov.b@kaznmu.kz,

Байгамысова Динара Сагатбековна - старший преподаватель кафедры анатомии КазНМУ им. С. Асфендиярова, baigamysova.d@kaznmu.kz

Балапанова Ардана Алибековна - старший преподаватель кафедры анатомии КазНМУ им. С. Асфендиярова, balapanova.a@kaznmu.kz

Алжанбекова Гулжан Тажибаевна - ассистент кафедры анатомии КазНМУ им. С. Асфендиярова, aljanbekova.g@kaznmu.kz.

Пернебекова Сандугаш Пернебековна - ассистент кафедры анатомии КазНМУ им. С. Асфендиярова, pernebekova.s@kaznmu.kz.

Курбаниязова Саниям Садыковна – ассистент кафедры анатомии КазНМУ им. С. Асфендиярова, kurbaniyzova.s@kaznmu.kz

Цель нашей работы – определить основные отличия структурной организации белой и красной пульпы селезенки человека и лабораторных животных.

Материал и методы. Исследование выполнено гистологическими и иммуногистохимическими методами на парафиновых блоках селезенки от десяти взрослых людей, шести крыс и шести мышей из фонда кафедры анатомии КазНМУ им. С. Асфендиярова.

Результаты и обсуждение. Изучены особенности и различия структурной организации лимфоидного и сосудистого компартментов селезенки человека и лабораторных животных. Методами иммуногистохимии и морфометрии установлено, что основной ток крови в микроциркуляторном звене красной пульпы селезенки человека осуществляется по закрытому типу.

Заключение. Морфология селезенки человека и лабораторных животных имеют существенные структурно-функциональные отличия как лимфоидного, так и сосудистого компартментов, в этой связи экстраполировать на человека данные экспериментальных исследований на животных можно лишь с учетом этих различий.

Ключевые слова: селезенка, иммуногистохимия, морфометрия.

COMPARATIVE ANATOMY OF THE LYMPHOID AND VASCULAR COMPARTMENTS HUMAN AND LABORATORY ANIMALS SPLEENS

T. Dosaev, N. Akhmad, B. Shakenov, D. Baigamysova, A. Balapanova, G. Alzhanbekova, S. Pernebekova, S. Kurbanliyazova

Asfendiyarov Kazakh National Medical University Almaty, Kazakhstan, 050000 Tole bi, 94.

Tasbulat Dosaev - Doctor of Medical Sciences, Professor of the Department of Anatomy of KazNMU named after. S. Asfendiyarova, Orcid.org 0000-0001-5220-0061, dosaev.t@kaznmu.kz.

Nurgulim Akhmad - Candidate of Medical Sciences, Associate Professor, Head. Department of Anatomy KazNMU named after. S. Asfendiyarova, Achmad.n@kaznmu.kz,

АНАТОМИЯ

Baurzhan Shakenov - Associate Professor of the Department of Anatomy of KazNMU named after. S. Asfendiyarov, shakenov.b@kaznmu.kz.

Dinara Baygamysova - Senior Lecturer of the Department of Anatomy of KazNMU named after. S. Asfendiyarova, baigamysova.d@kaznmu.kz.

Ardana Balapanova - Senior Lecturer of the Department of Anatomy of KazNMU named after. S. Asfendiyarova, balapanova.a@kaznmu.kz.

Gulzhan Alzhanbekova - Assistant of the Department of Anatomy of KazNMU named after. S. Asfendiyarov, alghanbekova.g@kaznmu.kz.

Sandugash Pernebekova - Assistant of the Department of Anatomy of KazNMU named after. S. Asfendiyarova, pernebekova.s@kaznmu.kz.

Saniyam Kurbaniyazova - Assistant of the Department of Anatomy of KazNMU named after. S. Asfendiyarov, kurbaniyazova.s@kaznmu.kz.

The purpose of our work is to determine the main differences in the structural organization of the white and red pulp of the human spleen and laboratory animals.

Material and methods. The study was performed by histological and immunohistochemical methods on paraffin blocks of the spleen from ten adults, six rats and six mice from the fund of the Department of Anatomy of KazNMU named after. S. Asfendiyarova.

Results and discussion. The features and differences in the structural organization of the lymphoid and vascular compartments of the human spleen and laboratory animals were studied. Using the methods of immunohistochemistry and morphometry, it was established that the main blood flow in the microcirculatory link of the red pulp of the human spleen is carried out according to the closed type.

Conclusion. The morphology of the human spleen and laboratory animals have significant structural and functional differences in both the lymphoid and vascular compartments, in this regard, the data of experimental studies on animals can be extrapolated to humans only taking into account these differences.

Key words: spleen, immunohistochemistry, morphometry.

АДАМ ЖӘНЕ ЗЕРТХАНАЛЫҚ ЖАНУАРЛАР КӨКБАУЫРЫНЫҢ ЛИМФОИДТЫҚ ЖӘНЕ ТАМЫРЛАР БӨЛІМДЕРІНІҢ САЛЫСТЫРМАЛЫ АНАТОМИЯСЫ

Т.М. Досаев, Н.С. Ахмад, Б.Ш. Шәкенов, Д.С. Байғамысова, А.А. Балапанова, Г.Т. Әлжанбекова, С.П. Пернебекова, С.С. Құрбаниязова

С.Ж. Асфендияров атындағы Қазақ ұлттық медицина университеті Алматы, Қазақстан, 050000, Төле би, 94

Досаев Тасболат Молдахметұлы – м.ғ.д., С.Д. Асфендияров атындағы ҚазМУ анатомия кафедрасының профессорлары, Orcid.org 0000-0001-5220-0061, dosaev.t@kaznmu.kz.

Ахмад Нүргүлім Сағидулқызы – м.ғ.к., доцент, С.Д. Асфендияров атындағы ҚазМУ Менгерушиси ұлының анатомия кафедрасы, Achmad.n@kaznmu.kz.

Шәкенов Бауыржан Шәкенұлы - С.Д. Асфендияров атындағы ҚазМУ анатомия кафедрасының доцент ұлы, shakenov.b@kaznmu.kz.

Байғамысова Динара Сағатбекқызы - С.Д. Асфендияров атындағы ҚазМУ анатомия кафедрасы ұлы аға оқытушы, baigamysova.d@kaznmu.kz.

Балапанова Ардана Алибекқызы - С.Д. Асфендияров атындағы ҚазМУ анатомия кафедрасының аға оқушысы, balapanova.a@kaznmu.kz

Әлжанбекова Гүлжан Тәжібайқызы - С.Д. Асфендияров атындағы ҚазМУ ассистент ұлының анатомиясы кафедрасы, alghanbekova.g@kaznmu.kz

Пернебекова Сандуғаш Пернебекқызы – С.Д. Асфендияров атындағы ҚазМУ ұл анатомиясы кафедрасының ассистенттері, pernebekova.s@kaznmu.kz.

Құрбаниязова Саниям Садыққызы – С.Д. Асфендияров атындағы ҚазМУ-дың анатомия кафедрасы ассистенттің ұлы, kurbaniyazova.s@kaznmu.kz.

Біздің жұмысымыздың **мақсаты** - адам көкбауырының және зертханалық жануарлардың ақ және қызыл ұлпасының құрылымдық ұйымдастырылуындағы негізгі айырмашылықтарды анықтау.

Материал және әдістер. С.Д. Асфендияров атындағы ҚазМУ анатомия кафедрасының қорынан алынған он ересек адамның, алты егеуқұйрықтың және алты тышқанның көкбауырының парафинді блоктарында гистологиялық және иммуногистохимиялық әдістермен зерттеу жүргізілді.

АНАТОМИЯ

Нәтижелер мен пікіргалас. Адамның және зертханалық жануарлардың көкбауырының лимфоидты және қантамырлық бөлімшелерінің құрылымдық ұйымдастырылуындағы ерекшеліктері мен айырмашылықтары зерттелді. Иммуногистохимия және морфометрия әдістерін қолдана отырып, адам көкбауырының қызыл ұлпасының микроциркуляциялық буынындағы негізгі қан айналымы жабық типке сәйкес жүзеге асырылатыны анықталды.

Қорытынды. Адамның көкбауырының және зертханалық жануарлардың морфологиясында лимфоидты және қан тамырлары бөлімшелерінде де айтарлықтай құрылымдық және функционалдық айырмашылықтар бар, осыған байланысты жануарларға жүргізілген тәжірибелік зерттеулердің мәліметтерін адамдарға осы айырмашылықтарды ескере отырып қана экстраполяциялауға болады.

Түйін сөздер: көкбауыр, иммуногистохимия, морфометрия.

Corresponding author: Tasbulat Dosaev - Doctor of Medical Sciences, Professor of the Department of Anatomy of KazNMU named after. S. Asfendiyarova, dosaev.t@kaznmu.kz; Whatsapp: +7-701-482-97-98

Received: 24.04.2022

Accepted: 15.06.2022

Bibliographic reference: Сравнительная анатомия лимфоидного и сосудистого компарментов селезенки человека и лабораторных животных/Т.М. Досаев, Н.С. Ахмад, Б.Ш. Шакенов и др. //Астана медициналық журналы. – 2022. – Специальный выпуск № 1. – С.21-29.

Введение

Микроциркуляторное русло селезенки человека имеет ряд существенных структурно-функциональных отличий от селезенки различных видов лабораторных животных. Одним из основных отличий интраорганной сосудистой системы красной пульпы селезенки человека является отсутствие маргинального синуса, характерного для селезенки животных. Кроме того, существуют различные мнения относительно типа внутриорганного сосудистого русла селезенки человека. Так, терминальные артериолы красной пульпы селезенки человека продолжают в капилляры, часть которых имеют открытые концы, из которых кровь поступает в селезеночные тяжи. Пространства в ретикулярной соединительной ткани без эндотелия в селезеночных тяжах осуществляют открытый компонент кровообращения в селезенке. Некоторые исследователи полагают, что большая часть крови проходит через открытый компонент микроциркуляторного русла [1]. Тогда как другие считают, что закрытый тип кровообращения в селезенке составляет 80-90% кровотока [2].

Таким образом, система микроциркуляции селезенки может иметь несколько альтернативных типов, существующих как самостоятельно у различных видов животных, либо функционирующих в комплексе одновременно у одного вида.

Очевидно, что для выявления преобладающего типа микроциркуляции в селезенке человека и соотношения между различными типами необходимы дальнейшие иммуногистохимические исследования с количественным анализом капилляров микроциркуляторного русла.

Цель

Определить основные отличия структурной организации белой и красной пульпы селезенки человека и лабораторных животных. Методами иммуногистохимии и морфометрии определить соотношения открытого и закрытого компонентов микроциркуляции крови в красной пульпе селезенки человека.

Материал и методы исследования

Исследование выполнено на парафиновых блоках селезенки от десяти взрослых людей, шести крыс и шести мышей из фонда кафедры анатомии КазНМУ

АНАТОМИЯ

им. С. Асфендиярова. Селезенки крыс и мышей окрашивались гематоксилином и эозином, часть срезов азур-2 и эозином.

Иммуногистохимическая реакция моноклональными антителами против ERG (ETS-related gene) проводилась на срезах селезенок людей толщиной 5 мкм. Постановку реакции проводили в Autostainer Link 48 DAKO с использованием системы визуализации En Vision Flex+Mouse (Link). Подкраска En Vision FLEX HEMATOXYLIN. Дегидратация в 3-х сменах спирта этилового и просветление в Q-ксилоле. Заключение в покровную среду MOUNT-QUICK. Для контроля часть срезов окрашивалась гематоксилином и эозином.

Объемную плотность (Vv) капилляров с открытыми и закрытыми концами на срезах селезенки человека с ИГХ против ERG (ETS-related gene) определяли с помощью окулярной сетки при увеличении объектива 20 и окуляра 10. Подсчеты проводили в 50 полях зрения от каждой селезенки.

Статистический анализ проводили, используя STATISTICA 7 (www.statsoft.com).

Результаты

Имеются существенные видовые различия морфологии селезенки у различных видов лабораторных животных. Так, у мышей лимфоидные узелки и маргинальная зона в селезенке менее отчетлива, чем у крыс. У крыс маргинальная зона составляет значительную часть от общего объема селезенки, Т- и В-зоны имеют четко выраженные контуры, герминативный центр, мантийную зону. Маргинальный синус хорошо определяется и четко прослеживается на всем протяжении (рис. 1).

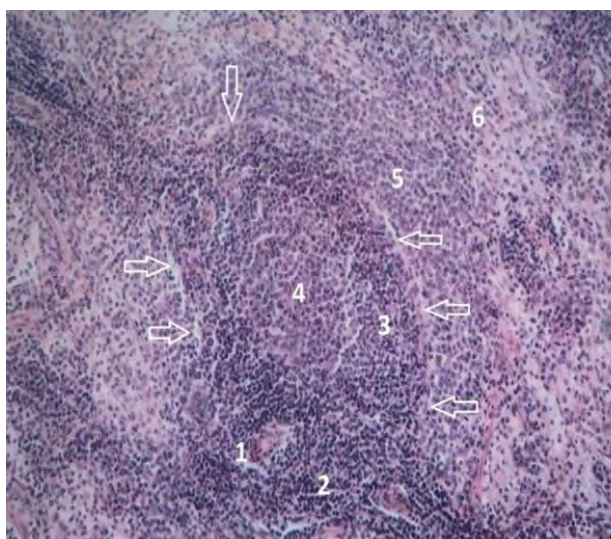


Рис. 1 - Селезенка крысы. Лимфоидный узелок.

1 - центральная артерия, 2 - Т-зона, 3 - В-зона, 4 - герминативный центр, 5 - маргинальная зона, 6 - красная пульпа. Маргинальный синус – стрелки.

Гематоксилин-эозин. Об. 20, ок. 10.

Так же венозные синусы в селезенке крысы более выражены, чем в селезенке мыши.

Одним из основных отличий интраорганной сосудистой системы красной пульпы селезенки человека является отсутствие маргинального синуса, характерного для селезенки животных (рис. 2).

АНАТОМИЯ

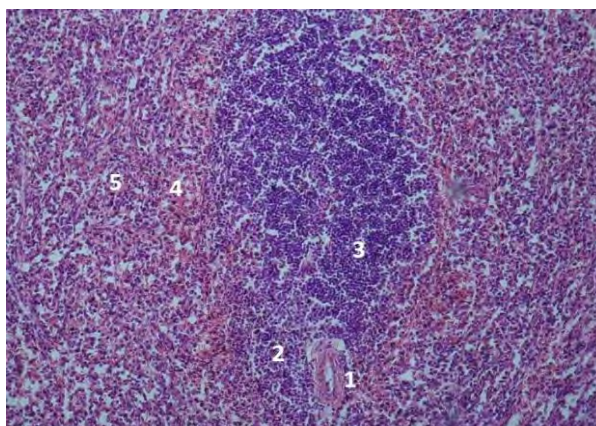


Рис. 2 - Селезенка человека. Лимфоидный узелок.
1 - центральная артерия, 2 - Т-зона, 3 - В-зона, 4 - маргинальная зона, 5 - красная пульпа.
Гематоксилин-эозин. Об. 20, ок. 10.

Пульпарные артерии не сопровождаются коллагеновыми волокнами, но вокруг них присутствует лимфоидная ткань, уменьшающаяся по мере деления на артериолы и капилляры.

В связи с отсутствием маргинального синуса в селезенке человека, который у животных отделяет мантийную и маргинальную зоны, весьма трудно определить границу мантийной зоны от маргинальной зоны лимфоидного узелка.

Особенностью строения капилляров селезенки человека является наличие на терминальном конце структур, специфичных только для селезенки и называемыми различными исследователями по-разному: капилляры в оболочке, эллипсоиды, периартериальная макрофагальная оболочка, макрофагальные эллипсоиды, эллипсоидные макрофагально-лимфоидные муфты, эллипсоидные артериолы и т.д. У человека они присутствуют только в красной пульпе и перифолликулярной зоне. Эти оболочки (эллипсоиды) капилляров состоят только из мононуклеарных фагоцитов. Эндотелиальный слой окончаний этих капилляров заканчивается концентрически расположенными вокруг макрофагами.

Роль, выполняемая маргинальным синусом у грызунов в обмене лимфоцитами между циркулирующей кровью и белой пульпой, у людей выполняется эндотелием в бобовидной формы утолщениях синусов красной пульпы (рис. 3).

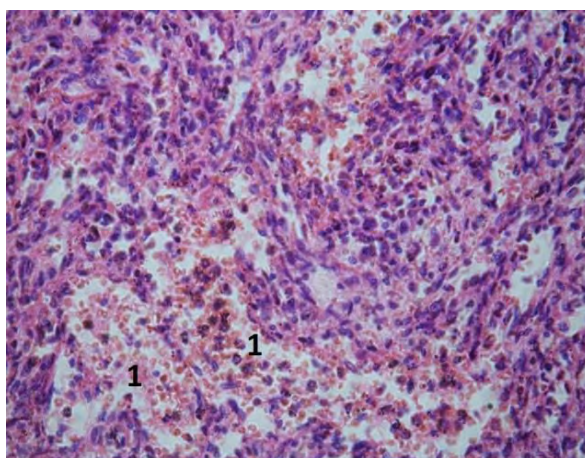


Рис. 3 - Селезенка человека. 1 - венозные синусы бобовидной формы.
Гематоксилин-эозин. Об. 40, ок. 10.

АНАТОМИЯ

Подтверждением этому служит тот факт, что лимфоидные узелки человеческой селезенки окружены перифолликулярной зоной, которая имеет структуру ретикулярной ткани красной пульпы, содержащей лимфоретикулярные клетки в результате общей и локальной пролиферации лимфоцитов внутри стромальных тяжей. Таким образом, новые лимфоидные узелки могут формироваться внутри красной пульпы из небольших совокупностей лимфоцитов в нефилтрующих зонах. В селезенке человека Т-лимфоциты, также как и у животных, расположены вокруг артериол, но они не так упорядочены, как в периартериальной лимфоидной муфте грызунов.

На препаратах селезенки человека окрашенных гематоксилином и эозином, азур-2 и эозином в красной пульпе выявляются многочисленные венозные синусы и капилляры, выходящие из лимфоидных узелков, однако сложно четко и достоверно определить капилляры с открытыми концами и выходящими клетками крови в окружающие пространства селезеночных тяжей (рис. 4).

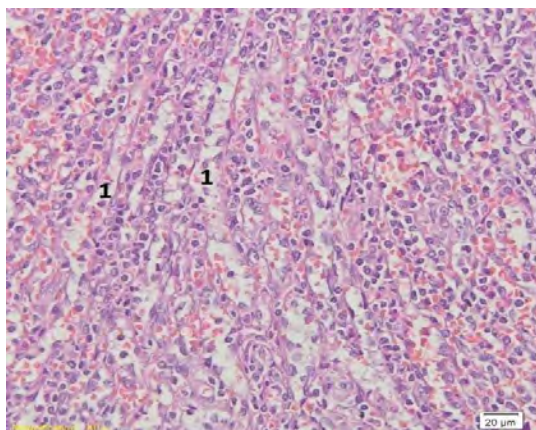


Рис. 4 - Селезенка человека. Красная пульпа.
1 - капилляры. Гематоксилин-эозин. Об. 40, ок. 10.

Анализ препаратов показал, что наиболее четко и убедительно только маркер ERG (ETS-related gene) проявляет высокую экспрессию в эпителиальных клетках микрососудистого русла нормальной селезенки человека.

На препаратах с положительной экспрессией ERG в эндотелиальных клетках прослеживались разветвления терминальных артериол с открытыми концами и выходящими в окружающую красную пульпу клетками крови. Такие капилляры удавалось проследить на длительном протяжении (до 160 мкм) вплоть до открытых концов. По мере приближения к открытым концам капилляров наблюдались значительные промежутки между соседними эндотелиальными клетками (рис. 5).

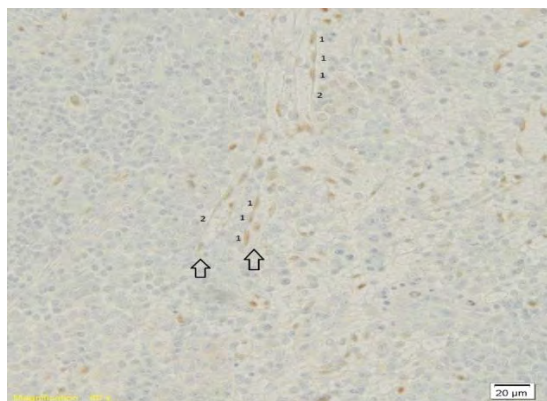


Рис. 5 - Селезенка человека. Красная пульпа.
1 – эндотелиоциты. 2- промежутки между эндотелиоцитами. Открытые концы капилляров – стрелки. ИГХ на ERG (ETS-related gene). Об. 40, ок. 10.

АНАТОМИЯ

Проведенный количественный анализ объемной плотности капилляров в красной пульпе селезенки человека показал, что в подавляющем большинстве представлены капилляры закрытого типа V/v $82,9 \pm 9,8$, и значительно меньше выявлялись капилляры с открытыми концами V/v $28,1 \pm 3,6$ (рис 6).

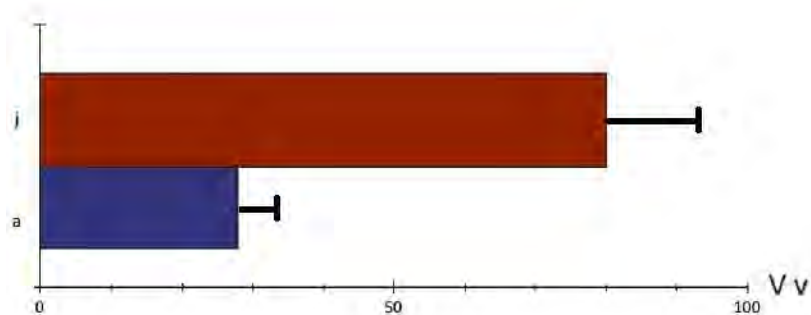


Рис. 6 - Объемная плотность капилляров красной пульпы селезенки человека: j – закрытого типа, a - открытого типа.

Таким образом, полученные результаты показали, что основной ток крови в микроциркуляторном звене красной пульпы селезенки человека осуществляется по закрытому типу.

Обсуждение

Не смотря на большое количество исследований по структурно-функциональной организации селезенки с помощью световой, трансмиссионной и сканирующей электронной микроскопии, остается не решенным окончательно вопрос о типе микроциркуляции в селезенке человека и, до настоящего времени, прямая связь между капиллярами и венозными синусами убедительно не продемонстрирована [1].

Уникальная особенность строения сосудистого русла селезенки связана с двумя аспектами, отличающими микроциркуляцию в селезенке от стандартной системы микроциркуляции в других органах [2,3].

Первое, красная пульпа селезенки имеет особый, специализированный тип микрососуда – венозные синусы. Синусы селезенки не являются венозными капиллярами, а дополняют капилляры. Для синусов, в отличие от капилляров, характерно наличие промежутков между эндотелиальными клетками и анастомозирующими кольцами базальной мембраны. Эти промежутки достаточно большие, что позволяет клеткам крови проникать снаружи из окружающей паренхимы в просвет синусов. Синусы красной пульпы селезенки, как и венозные капилляры, являются начальной частью венозной системы селезенки, переходя в пульпарные и трабекулярные венулы.

Второе, селезеночные тяжи красной пульпы (тяжи Бильрота) образуют многочисленные открытые пространства ограниченные фибробластами, покрывающими коллагеновые волокна и другие компоненты внеклеточного матрикса.

Эти пространства не выстланы эпителиальными клетками и содержат большое количество клеток крови (эритроцитов и лейкоцитов). Кроме того, в селезеночных тяжах имеется сеть артериол и капилляров содержащих эндотелиальные клетки. По-видимому, селезеночные тяжи создают каркас для открытого типа микроциркуляции. Насколько связана и связана ли вообще сеть артериол и капилляров селезеночных тяжей с венозными синусами у людей окончательно не установлено.

АНАТОМИЯ

Мнения различных исследователей относительно преимущественного типа микроциркуляции в селезенке человека значительно расходятся вплоть до прямо противоположных утверждений. Так, некоторые исследователи полагают, что большая часть крови проходит через открытый компонент микроциркуляторного русла [1]. Тогда как другие считают, что закрытый тип кровообращения в селезенке составляет 80-90% кровотока [4].

Очевидно, что для выявления капилляров с открытыми концами необходимо было проследить эндотелий капилляров на достаточно длительном протяжении, что не возможно без маркировки их моноклональными антителами. В этой связи, для исследований микроциркуляторного звена различных органов в норме были предложены маркеры, предназначенные для выявления различных опухолей, так как клетки опухолей экспрессируют хотя бы один из маркеров сосудистой дифференцировки [5-7]. Исходя из этого, нами был проведен сравнительный анализ различных маркеров, для выявления эндотелия капилляров красной пульпы селезенки человека, в норме. Было установлено, что наиболее высокоспецифичным маркером для морфологического исследования микроциркуляторного русла селезенки человека в норме является маркер ERG [8].

Результаты проведенного нами исследования показали, что основной ток крови в микроциркуляторном звене красной пульпы селезенки человека осуществляется по закрытому типу, что согласуется с данными P. Buffet et al. [4] и не подтверждают мнение B. Stainiger et al. [1], о преимущественном открытом типе микроциркуляции крови в селезенке человека.

Заключение. Морфология селезенки человека и лабораторных животных имеют существенные структурно-функциональные отличия как лимфоидного, так и сосудистого компартментов и в этой связи экстраполировать на человека данные экспериментальных исследований на животных можно лишь с учетом этих различий.

Не смотря на большое количество исследований по структурно-функциональной организации селезенки, остается не решенным окончательно вопрос о типе микроциркуляции в селезенке человека и до сих пор прямая связь между капиллярами и венозными синусами убедительно не продемонстрирована.

Применение маркеров сосудистой дифференцировки для выявления различных опухолей с экспрессией их в эндотелиальных клетках позволяет четко выявлять капилляры с открытыми концами в нормальной селезенке человека.

Морфометрия и количественный анализ показал, что в нормальной селезенке человека присутствуют два типа микроциркуляции – открытого и закрытого типа, причем закрытый тип значительно преобладает над открытым типом.

Список литературы

1. Stainiger B., Pfeiffer H., Guthe M. Exploring human splenic red pulp vasculature in virtual reality: details of sheathed capillaries and open capillary network // *Histochemistry and Cell Biology*. - 2021. - V.155. - P. 341-354.

2. Stainiger B., Bette M., Schwarzbach H. The open microcirculation in human spleens: a three-dimensional approach // *J Histochem Cytochem*. - 2011. - V. 59. – P. 639-648.

3. Buffet P., Safeukui I., Deplaine G. The pathogenesis of malaria in humans: insights from splenic physiology // *Blood*. - 2011. - V. 117. – P. 381-392.

4. Stainiger B., Wilhelmi V., Berthold M. Locating human splenic capillary sheaths in virtual reality // *Sci Rep*. - 2018. - <https://doi.org/10.1038/s41598-018-34105-3>.

5. Splenic angiosarcoma: a clinicopathologic and immunophenotypic study of 28 cases / Neuhauser T., Derringer G., Thompson L. et al. // *Mod Pathol*. - 2000. Vol. 13 (9). – P. 978-987.

6. Молекулярные маркеры в прогнозировании биохимического ридива рака предстательной железы после радикального хирургического лечения / Григоренко В.Н., Романенко А.М., Базалицкая С.В. и др. // *Онкология*. - 2014. № 6. – С. 32-36.

АНАТОМИЯ

7. *ERG and FL11 are useful immunohistochemical markers in phosphaturic mesenchymal tumors* /Tajima S., Takshi Y., Fukumoto S. Fukuyama M. //Med Mol Morphol. - 2016. – Vol. 49 (4). - P. 203-209.

8. *Моноклональные антитела в исследовании сосудистого компартмента селезенки человека* / Досаев Т.М., Ахмад Н.С., Шакинов Б.Ш. и др. //Вестник КазНМУ. - 2021. - № 4. – С. 116-122 [Monoklonal'nye antitela v issledovanii sosudistogo kompartmenta selezenki cheloveka / Dosaev T.M., Ahmad N.S., Shakenov B.Sh. i dr. //Vestnik KazNMU. - 2021. - № 4. – S. 116-122].

DOI 10.54500/2790-1203.S1.2022.29-37

FTAMB 76.29.34,76.29.62

ЭОЖ 611.36:615.849.11

МАГНИТТІК-РЕЗОНАНСТЫҚ ТОМОГРАФИЯ НӘТИЖЕЛЕРІ БОЙЫНША БАУЫРДЫҢ ӨМІРЛІК АНАТОМИЯСЫ

М. С. Жайлыбаев, К. Б. Даржанова

Марат Оспанов атындағы Батыс Қазақстан медицина университеті, Қазақстан, 030019, Ақтөбе, Маресьев к., 68

Жайлыбаев Мухтар Саинович - Марат Оспанов атындағы Батыс Қазақстан медицина университетінің қалыпты және топографиялық анатомия мен оперативті хирургия кафедрасының доценті, медицина ғылымдарының кандидаты, Қазақстан, Ақтөбе, Батыс-2, Тәуелсіздік көш. 12/1-33, m.zhailybaev@mail.ru, тел.+7 700 966 8557

Даржанова Клара Батеновна - Марат Оспанов атындағы Батыс Қазақстан медицина университетінің қалыпты және топографиялық анатомия мен оперативті хирургия кафедрасының доценті, медицина ғылымдарының кандидаты, Қазақстан, Ақтөбе, Тургенев көш. 104/1-15, klara_dar@mail.ru, тел. +7 747 545 4591

Жұмысымыздың мақсаты бауырдың өмірлік қалыпты анатомиясын зерттеу үшін магнитті-резонансты томография әдісінің қолданылуын анықтау.

Материалдар мен тәсілдер. Орынбор қ. (Ресей), Ақтөбе қ. (Қазақстан) тұрғындары арасында бауырдың магниттік-резонанстық томограммаларына сипаттама және сандық талдау жүргізілді.

Нәтижелері мен пікірталас. Бұл жұмыста 28-75 жас аралығындағы Орынбор қаласының 329 тұрғыны(163 әйел және 166 ер адам) және 336 Ақтөбе қаласының тұрғыны (167 әйел және 169 ер адам) магниттік-резонанстық томография нәтижелері берілген.

Тұжырымдар. Магнитті-резонанстық томография деректері бойынша бауырдың алынған сандық сипаттамасы мүшені тірі кезіндегі анатомиялық зерттеудің тиімділігін дәлелдейді.

Түйінді сөздер: магнитті-резонанстық томография, бауыр.

INTRAVITAL ANATOMY OF THE LIVER ACCORDING TO THE RESULTS OF MAGNETIC RESONANCE IMAGING

M. Zhailybaev, K. Darzhanova

West Kazakhstan Medical University named after Marat Ospanov, Kazakhstan, 030019, Aktobe, 68 Maresyev str.

Mukhtar Zhailybaev – Candidate of Medical Sciences, Associate Professor of the Department of Normal and Topographic Anatomy with Operative Surgery of the West Kazakhstan Medical University named after Marat Ospanov, Kazakhstan, Aktobe, Batys-2, Tauelsizdik 12/1-33, m.zhailybaev@mail.ru , tel.+7 700 966 8557

Klara Darzhanova - Candidate of Medical Sciences, Associate Professor of the Department of Normal and Topographic Anatomy with Operative Surgery of the West Kazakhstan Medical University named after Marat Ospanov, Kazakhstan, Aktobe, 104/1-15 Turgenev str., klara_dar@mail.ru , tel. +7 747 545 459

The aim of the study is to determine the applicability of magnetic resonance imaging to study the normal anatomy of the liver.

АНАТОМИЯ

Materials and methods. The description and quantitative analysis of magnetic resonance imaging of the liver in the norm among the residents of the Orenburg (Russia) and Aktobe (Kazakhstan).

Results and discussion. This paper presents the results obtained by magnetic resonance imaging at the age of 28 to 75 years in 329 people from Orenburg (163 women and 166 men) and 336 people from Aktobe (167 women and 169 men).

Conclusion. The obtained quantitative characteristics of the liver according to magnetic resonance imaging data indicate the high efficiency of a lifetime anatomical examination of the organ.

Keywords: magnetic resonance imaging (MRI), liver.

ПРИЖИЗНЕННАЯ АНАТОМИЯ ПЕЧЕНИ ПО РЕЗУЛЬТАТАМ МАГНИТНО - РЕЗОНАНСНОЙ ТОМОГРАФИИ

М. С. Жайлыбаев, К. Б. Даржанова

Западно-Казахстанский медицинский университет им. Марата Оспанова, Казакстан, 030019, Актобе, ул. Маресьева, 68

Жайлыбаев Мухтар Саннович – кандидат медицинских наук, доцент кафедры нормальной и топографической анатомии с оперативной хирургией Западно-Казахстанского медицинского университета им. Марата Оспанова, Казахстан, Актобе, Батыс-2, Тәуелсиздик 12/1-33, m.zhailybaev@mail.ru, тел.+7 700 966 8557

Даржанова Клара Батеновна - кандидат медицинских наук, доцент кафедры нормальной и топографической анатомии с оперативной хирургией Западно-Казахстанского медицинского университета им. Марата Оспанова, Казахстан, Актобе, ул. Тургенева 104/1-15, klara_dar@mail.ru, тел. +7 747 545 4591

Цель исследования явилось определение применимости магнитно-резонансной томографии для изучения нормальной анатомии печени.

Материалы и методы. Проведено описание и количественный анализ магнитно-резонансных томограмм печени в норме среди жителей гг. Оренбурга (Россия) и Актобе (Казахстан).

Результаты и обсуждение. В данной работе представлены результаты, полученные при магнитно-резонансной томографии в возрасте от 28 до 75 лет у 329 человек жителей г. Оренбурга (163 женщины и 166 мужчин) и 336 человек жителей г. Актобе (167 женщины и 169 мужчины).

Заключение. Полученная количественная характеристика печени по данным магнитно-резонансной томографии свидетельствует о высокоэффективности прижизненного анатомического исследования органа.

Ключевые слова: магнитно-резонансная томография, печень

Corresponding author: Zhailybaev Mukhtar Sainovich - Candidate of Medical Sciences, Associate Professor of the Department of Normal and Topographic Anatomy with Operative Surgery of the West Kazakhstan Medical University named after Marat Ospanov, Kazakhstan, Aktobe Postal code: 030019 Adress: Aktobe, Batys-2, Tauelsizdik 12/1-33, Phone.+7 700 966 8557 E-mail: m.zhailybaev@mail.ru

Resteved 9.05.2022

Accepted «17.06.2022

Bibliographic reference: Жайлыбаев М. С., Даржанова К. Б. Магниттік-резонанстық томография нәтижелері бойынша бауырдың өмірлік анатомиясы //Астана медициналық журналы. – 2022. – Специальный выпуск № 1.– С.29-37.

Кіріспе

Қазіргі заманғы медицина ғылымы клиникалық практикаға диагностиканың жаңа жоғары ақпараттық технологиялық әдістерінің және жаңа диагностикалық аппараттардың қарқынды дамуымен және енгізілуімен сипатталады, олардың ерекшелігі адамның әртүрлі органдарының қалыпты анатомиясы мен құрылымдық нұсқаларын зерттеу үшін оларды қолдану мүмкіндігі болып табылады [1-3]. Сонымен қатар, ішкі ағзалардың сандық параметрлері туралы қалыптасқан идеялар өмірлік визуализация әдістеріне сәйкес өзгереді [4,5].

АНАТОМИЯ

Өмірлік зерттеу әдістерін, соның ішінде магниттік-резонанстық томографияны қолдану морфологиядағы перспективалы бағыттардың бірі болып табылады. Қазіргі уақытта әртүрлі мүшелер мен аймақтардың, атап айтқанда бауырдың және оған іргелес құрылымдардың өмірлік анатомиясы дамыды.

Жұмысымыздың мақсаты - бауырдың өмірлік қалыпты анатомиясын зерттеу үшін магнитті-резонансты томография әдісінің қолданылуын анықтау.

Материалдар мен тәсілдер

Орынбор қаласында тұратын 28-75 жас аралығындағы 329 адамға (163 әйел және 166 ер адам) және Ақтөбе қаласының 336 тұрғынына (167 әйел және 169 ер адам) магниттік-резонанстық томографияда алынған қалыпты жағдайдағы бауырдың магнитті-резонанстық томограммаларына сипаттама және сандық талдау жасалды. Магнитті-резонансты-томографиялық зерттеу "Дженерал Электрик" фирмасының (АҚШ) "Сигна Контур" магнитті-резонансты томографында 0,5 Тл магнит өрісінің аса өткізгіш магниті бар және бүкіл денеге арналған катушканы пайдалана отырып жүргізілді. Науқастар асқазан мен он екі елі ішектің дистальды бөлімдерінің құрамындағы билиарлы ағаштың кескініне, қозғалмайтын сұйықтықтар (өт) мен қоршаған тіндер арасындағы күрт жоғары контрастты қатты T2 өлшенген суреттерді алуға негізделген мүмкін болатын жалпы проекциялық қабатты болдырмау үшін аш қарынға тексерілді.

Зерттеу хаттамасына ЖК Fast Spin Echo (FSE), Respiratory Triggering көмегімен T2 өлшенген суреттерді алу үшін және көрсеткіштер бойынша - ЖК Spinecho (SE) Respiratory Compensation көмегімен өлшенген T1 суреттерді бауыр жағдайын бағалау және әр түрлі жазықтықтағы өт жолдарының суреттерін алу үшін дәстүрлі МРТ қолдану кірді.

Томографтың экранындағы бақылаумен бірінші кесінді деңгейі Th1 деңгейінде белгіленді және 10 мм-ден кейін көлденең кесінділер сериясы жүргізілді. Зерттелгендерді іріктеу критерийі бауырлық және бауырдан тыс өт жолдарының ауруларының болмауы және магниттік-резонанстық томография деректері бойынша құрылымдық өзгерістердің болмауы болды. Бауырдың сызықтық параметрлері зерттелді. Осьтік магниттік-резонанстық томограммаларды сипаттау және сандық талдау үшін th8-ден (1-деңгей) бастап L2-ге дейін (7-деңгей) омыртқалы дененің ортасынан өтетін көлденең томографиялық бөлімдердің 7 деңгейі қолданылды. Барлық сандық деректер вариациялық-статистикалық өңдеуден өтеді.

Нәтижелері мен пікірталас

Зерттеу процесінде гендерлік айырмашылықтар табылған жоқ, сондықтан орташа мәліметтер келтірілген. Магнитті-резонансты-томографиялық зерттеуде бауыр айқын тегіс контурлары бар, тегіс жиектері бар, сұр түсті салыстырмалы түрде біртекті сына тәрізді орган түрінде анықталды. Бауырдың оң және сол жақ бөліктері мен олардың арасындағы шекара айқын ажыратылады. Бауырдың қосымша үлестерінің жағдайлары байқалған жоқ. Магниттік-резонанстық томограммаларда жүргізілген өлшеулер бірқатар сызықтық өлшемдер бойынша бауырдың оң және сол жақ бөліктерінің сандық сипаттамасын ұсынуға мүмкіндік береді (1 және 2-кестелер).

1-кестеде көрініп тұрғандай, бауырдың оң жақ бөлігінің биіктігінің минималды және максималды биіктік мөлшері сирек байқалды (сәйкесінше 0,4% және 1,4%) және олардың арасында нұсқалар жиілігінің 150 - 159 мм-ге дейін біртіндеп өсуі байқалды, олар 27,8% құрады, содан кейін бақылау жиілігінің төмендеуі үлестің биіктігі маңыздылығының жоғарылауымен сипатталды.

Кесте 1 - Магнитті-резонансты томография нәтижелері бойынша бауырдың оң жақ үлесінің сандық параметрлері.

АНАТОМИЯ

Бауырдың оң жақ үлесінің биіктігіндегі айырмашылықтар (мм)											
Үлес биіктігі	120-129	130-139	140-149	150-159	160-169	170-179	180-189	M ± m	Min	Max	σ
абс.	1	22	47	58	49	29	3	156,5 ± 3,4	127	188	29,7
%	0,4	10,6	22,5	27,8	23,4	13,9	1,4				
Бауырдың оң жақ үлесінің еніндегі айырмашылықтар (мм)											
үлес ені	160-179	170-179	180-189	190-199	M ± m			Min	Max	σ	
абс.	38	66	97	8	180,6 ± 2,5			162	199	10,6	
%	18,2	31,6	46,4	3,8							
Бауырдың оң жақ үлесінің алдыңғы-артқы өлшеміндегі айырмашылықтар (мм)											
Үлестің алдыңғы-артқы өлшемі	110-119	120-129	130-139	140-149	M ± m			Min	Max	σ	
абс.	45	89	68	7	128,6 ± 2,7			111	149	14,8	
%	21,5	42,6	32,6	3,3							

Оң жақ үлестің енінің сандық көрсеткіші 162-ден 199 мм-ге дейін, орташа мәні $180,6 \pm 2,5$ мм.

Бауырдың оң жақ үлесінің алдыңғы-артқы өлшемінің айырмашылықтары да маңызды болды. Олар 110 мм-ден (21,5 %) 149 мм-ге дейінгі (3,3 %) диапазонда болды, орташа мәні $128,6 \pm 2,7$ мм. және осы диапазонда оң жақ үлестің алдыңғы-артқы өлшемі 120-дан 139 мм-ге дейін болды, бұл бақылаулардың 75,2% - ын құрады (1-кесте).

2-кестеде бірқатар сызықтық өлшемдер бойынша бауырдың сол жақ үлесінің сандық сипаттамасы берілген.

Кесте 2 - Магнитті-резонансты томография нәтижелері бойынша бауырдың сол жақ үлесінің сандық параметрлері.

Сол жақ үлестің биіктігіндегі айырмашылықтар (мм)										
Үлес биіктігі	-70-74	75-79	80-84	85-89	90-94	M ± m	Min	Max	σ	
абс.	9	48	69	52	31	83,3 ± 3,0	71	93	11,2	
%	4,3	23,0	33,0	24,9	14,8					
Сол жақ үлестің еніндегі айырмашылықтар (мм)										
Үлес ені	40-49	50-59	60-69	70-79	M ± m			Min	Max	σ
абс.	9	79	109	12	61,9 ± 1,9			46	79	6,4
%	4,3	37,8	52,2	5,7						
Сол жақ үлестің алдыңғы-артқы өлшеміндегі айырмашылықтар (мм)										
Алдыңғы-артқы үлес өлшемі	50-59	60-69	70-79	80-89	M ± m	Min	Max	σ		
абс.	48	79	64	18	69,1 ± 2,3	58	84	6,3		
%	23,0	37,8	30,6	8,6						

2-кестеден көріп отырғанымыздай, бауырдың сол жақ үлесінің максималды биіктігі - 93 мм., сол жақ үлестің минималды биіктігі - 71 мм. және 70-74 мм. тобында. Сол жақ үлестің биіктігінің есептелген орташа мәні - $83,3 \pm 3,0$ мм. Осы белгідегі барлық бақылаулар вариациялық қатарды құрайды, онда ақырғы түрлері ең

АНАТОМИЯ

аз байқалады (4,3 % және 14,8%), ал бауырдың сол жақ үлесінің биіктігі 75 - 89 мм. диапазонында болатын нұсқалар жиі байқалады, яғни 80,9% жағдайда.

Бауырдың сол жақ үлесінің енін өлшеу және алынған мәліметтерді өңдеу кезінде минималды және максималды мәндер бір-бірінен алыс екендігі белгілі болды: минималды- 46 мм., ал максимум- 79 мм. Бірақ сол жақ үлестің еніндегі айырмашылықтардың барлық диапазонын қарастырған кезде, көптеген жағдайларда (бақылаулардың 90,0%) бауырдың сол жақ үлесінің еніндегі айырмашылықтар диапазоны әлдеқайда тар болды және 50-ден 69 мм-ге дейін болды. Сонымен қатар, енінің ең көп таралған нұсқасы (52,2% бақылау) 60-49 мм., бауырдың сол жақ үлесінің еніндегі айырмашылықтардың жалпы диапазонының орташа маңыздылығында $61,9 \pm 1,9$ мм. болды (2-кесте).

Сол жақ үлестің алдыңғы-артқы өлшемінің шамасындағы айырмашылықтар орташа маңыздылығында $69,1 \pm 2,3$ мм. кезінде ең азы 58 мм., ең көбі 84 мм шектелген диапазонды құрайды. Бақылаулардың 37,8%-ында сол жақ бүйірлік үлестің алдыңғы – артқы мөлшері 60 - 59 мм., 30,6%-ында – 70-79 мм. аралығында болды., яғни бақылаулардың 68,4%-ында бауырдың сол жақ үлесінің алдыңғы-артқы мөлшерінің мәні 60-тан 79 мм-ге дейін ауытқиды (2 -кесте).

Осы зерттеудің мақсаты Th8-ден L2-ге дейінгі кеуде және бел омыртқаларына сәйкес келетін деңгейлерде жасалған көлденең томографиялық кесінділердегі бауырдың анатометриялық көрсеткіштері болды (3-кесте). Кестеден көрініп тұрғандай, бауыр скелетотопиясы барлық жағдайларда Th8 және L2 деңгейінде болған жоқ. Барлық бақылауларда бауырдың томографиялық кесіндісінің ені алдыңғы-артқы өлшемнен басым болды.

Кесте 3 - Бауырдың анатометриялық көрсеткіштері $M \pm m$ (мм).

Деңгейі	Алдыңғы-артқы бауыр өлшемі			Бауыр ені		
	$M \pm m$	Min	Max	$M \pm m$	Min	Max
1-й– Th ₈	$32,9 \pm 1,3$	0	41	$36,5 \pm 1,4$	0	44
2-й– Th ₉	$85,8 \pm 1,9$	76	92	$140,1 \pm 2,6$	109	172
3-й– Th ₁₀	$114,7 \pm 1,8$	101	127	$233,4 \pm 4,9$	201	263
4-й– Th ₁₁	$128,6 \pm 2,2$	111	149	$242,7 \pm 5,4$	208	278
5-й– Th ₁₂	$46,8 \pm 1,5$	42	57	$176,3 \pm 3,6$	154	205
6-й– L ₁	$28,6 \pm 1,1$	21	39	$76,2 \pm 1,9$	39	96
7-й– L ₂	$14,3 \pm 1,7$	0	17	$38,8 \pm 1,2$	0	44

Адам бауырының анатометриялық параметрлері көбінесе кеуде пішініне байланысты. Зерттеу нәтижесінде бауырдың көп деңгейлі томографиялық кесінділерінің алдыңғы-артқы өлшемі мен енінің мәндері эпигастрий бұрышының шамасына тәуелділігі анықталды. Сонымен, бауырдың көлденең томографиялық қималарының енінің орташа мәні эпигастрий бұрышы $93^\circ - 107^\circ$ ($266,4 \pm 4,0$ мм.) және эпигастрий бұрышы $72^\circ - 87^\circ$ болатын адамдарда ең үлкен болды. Бауырдың томографиялық кесінділерінің алдыңғы-артқы өлшемінің орташа мәні эпигастрий бұрышы $> 90^\circ$ адамдарда да едәуір үлкен болды (4 - кесте).

АНАТОМИЯ

Кесте 4 - Бауырдың сандық параметрлерінің конституциялық ерекшеліктері $M \pm m$ (мм).

Деңгейі	Эпигастральді бұрыш 72° - 87°		Эпигастральді бұрыш 88° - 92°		Эпигастральді бұрыш 93° - 107°	
	Алдыңғы- артқы өлшем	Бауыр ені	Алдыңғы- артқы өлшем	Бауыр ені	Алдыңғы- артқы өлшем	Бауыр ені
1-й– Th ₈	28,0±1,4	32,0±2,4	31,8±1,2*	35,8±2,1	35,9±1,3*	42,3±2,7*
2-й– Th ₉	75,7±2,8	126,8±3,6	84,2±3,0*	141,2±3,1*	92,8±3,1*	154,6±3,8*
3-й– Th ₁₀	104,9±4,2	213,5±4,4	113,9±4,3*	230,9±4,1*	127,7±4,5*	259,4±4,5*
4-й– Th ₁₁	115,7±3,6	216,7±3,1	128,2±3,9*	241,1±2,9*	140,6±4,0*	266,4±4,0*
5-й– Th ₁₂	41,5±1,1	159,2±3,5	45,9±1,3*	175,4±3,1*	49,8±2,2*	193,8±3,9*
6-й– L ₁	25,9±0,8	68,6±1,8	27,8±0,9*	77,8±1,2*	30,6±0,5	83,8±2,9*
7-й– L ₂	12,4±0,4	34,1±1,6	14,0±0,6*	39,9±1,1*	16,3±0,5*	42,4±1,9

Ескерту: "*" белгіленген мәндер статистикалық тұрғыдан дұрыс ($p < 0,05$).

Бауырдың томографиялық бөлімдерінің сандық параметрлерінің ең үлкен мәні ерлерде де, әйелдерде де 4-ші деңгейге сәйкес келді - Th11. Бұл ретте алдыңғы-артқы өлшемі (137,5±3,9 мм.) және бауыр ені (250,3±5,1 мм.) ерлерде әйелдерде ұқсас параметрлерден едәуір көп болды (тиісінше 119,4±4,8 мм және 239,6±5,2 мм.). Дәл осындай ерекшелік жынысына байланысты басқа деңгейлердің анатометриялық көрсеткіштерін салыстыру кезінде байқалды (5 -кесте).

Кесте 5 - Жынысқа байланысты бауырдың анатометриялық көрсеткіштерінің ерекшеліктері $M \pm m$ (мм).

Деңгейі	Ерлер		Әйелдер	
	Алдыңғы- артқы өлшем	Бауыр ені	Алдыңғы- артқы өлшем	Бауыр ені
1-й– Th ₈	35,8±2,1	42,9±2,5	29,2±1,8*	31,1±2,9*
2-й– Th ₉	89,7±2,7	144,8±3,1	80,4±2,5*	136,4±3,0*
3-й– Th ₁₀	122,6±3,7	240,2±4,4	106,7±4,2*	224,9±4,8*
4-й– Th ₁₁	137,5±3,9	250,3±5,1	119,4±4,8*	239,6±5,2*
5-й– Th ₁₂	51,8±2,1	182,4±4,3	40,3±2,6*	170,1±4,7*
6-й– L ₁	33,7±1,6	81,5±2,5	22,4±1,9*	70,8±2,9*
7-й– L ₂	15,7±0,9	41,4±2,7	11,9±1,2*	35,3±2,4*

Ескерту: "*" белгіленген мәндер статистикалық тұрғыдан дұрыс ($p < 0,05$).

Бауырдың магниттік-резонанстық-томографиялық зерттеуі жас аспектісінде бауырдың сандық параметрлерінің өзгеруінің кейбір заңдылықтарын анықтауға мүмкіндік береді. Ересек жастағы бірінші кезеңнің өкілдерінде (ерлерде 21 – 35 жас және әйелдерде 20-35 жас) бауырдың көлденең томографиялық қималарының алдыңғы-артқы өлшемі мен енінің орташа мәндері ең үлкен болды және тиісінше 130,2±2,4 мм. және 246,3 ± 3,4 мм құрады (4 – деңгей-Th11). Келесі жас топтарында бауыр мөлшерінің төмендеуі байқалады, жасына қарай дамиды.

АНАТОМИЯ

Кесте 6 - Жасқа байланысты бауырдың анатометриялық көрсеткіштерінің ерекшеліктері $M \pm m$ (мм).

Деңгейі	Ересек шақтың бірінші кезеңі		Ересек шақтың екінші кезеңі		Егде жас	
	Алдыңғы-артқы өлшем	Бауыр ені	Алдыңғы-артқы өлшем	Бауыр ені	Алдыңғы-артқы өлшем	Бауыр ені
1-й- Th ₈	34,2±1,3	38,8±1,5	28,9±1,0*	35,4±1,4*	24,9±1,3*	32,6±1,2*
2-й- Th ₉	87,5±1,9	144,5±2,5	81,8±1,8*	141,7±2,1	77,8±2,0*	136,9±1,9*
3-й- Th ₁₀	112,4±1,2	238,8±3,2	110,7±1,2	231,2±2,1*	107,7±1,3*	226,3±2,5*
4-й- Th ₁₁	130,2±2,4	246,3±3,4	124,1±2,3*	241,5±2,2	119,1±2,2*	235,1±3,9*
5-й- Th ₁₂	49,8±1,1	179,7±2,6	47,5±1,0*	173,6±2,0*	45,4±1,1*	169,9±1,9*
6-й- L ₁	30,3±0,9	80,4±1,4	29,6±0,5	75,7±1,3*	27,8±0,9*	71,3±1,0*
7-й- L ₂	16,1±0,2	40,8±1,1	14,9±0,5*	35,8±1,3*	14,2±0,6	33,8±1,7

Ескерту: "*" белгіленген мәндер статистикалық тұрғыдан дұрыс ($p < 0,05$).

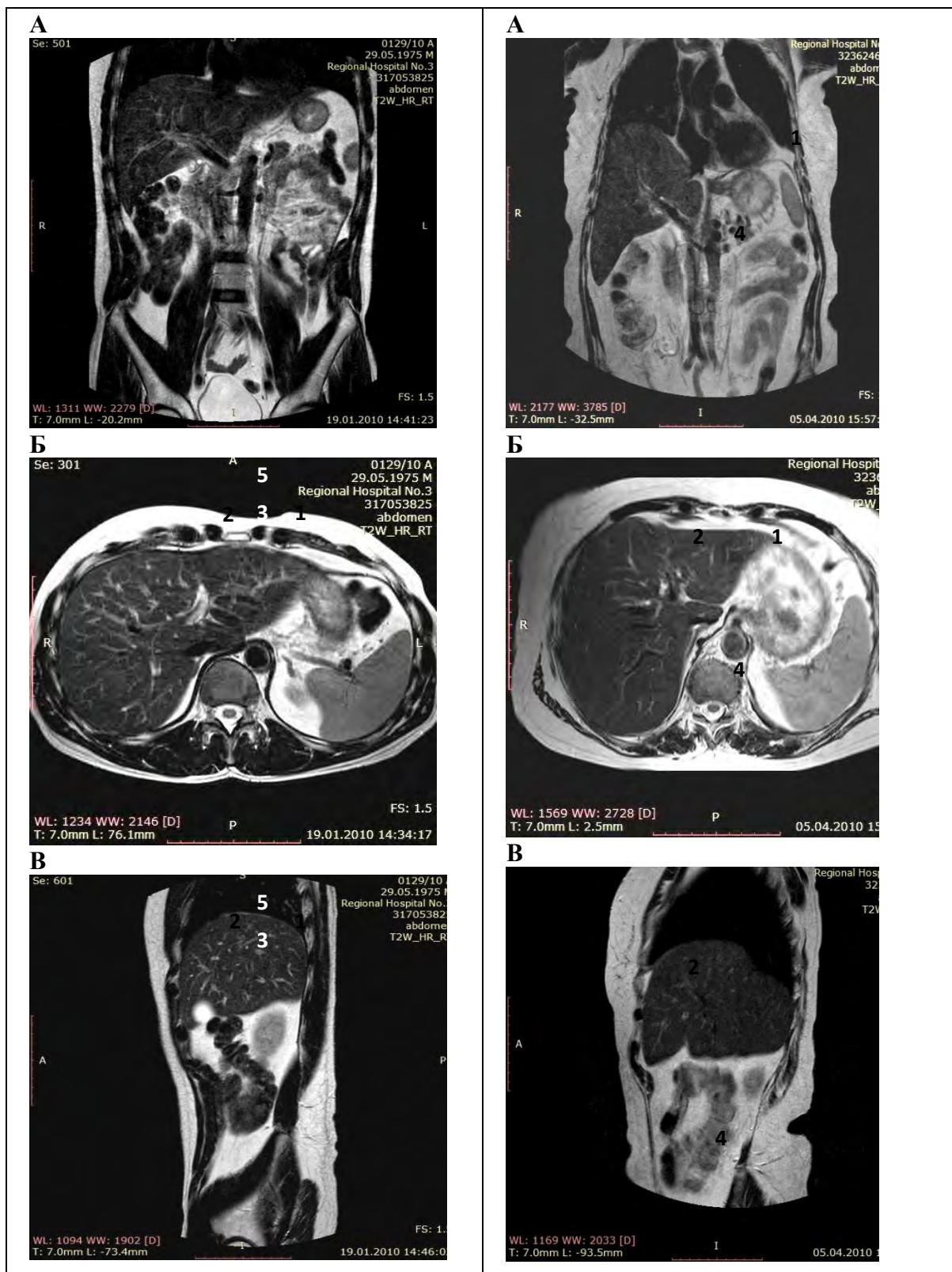
Магнитті-резонансты томографияны қолдана отырып, бауырдың өмірлік топографиясын, оның сызықтық өлшемдері мен көлемін анықтауға болады. Адамның кейбір мүшелерінің сызықтық өлшемдері мен көлемі жеке ауытқуларға ұшырайтыны белгілі және жас, жыныс [1,3] және дене бітімінің [7] факторларымен тығыз байланысты. Бауырдың сызықтық өлшемдерінің өзгеруінің жас динамикасы арнайы орындалатын морфометриялық зерттеулердің тақырыбы болып табылады. Алайда, осы мәселе бойынша бар идеялар әртүрлі ойдағы сипатқа ие [4,6,8].

Магнитті-резонансты томографияның мәліметі бойынша бауырдың анатометриялық параметрлерінің жеке айырмашылықтары дұрыс диапазонды құрады, онда осы диапазонды шектейтін минималды және максималды шамалар сирек байқалды және олардың арасында түрлерінің жиілігінің біртіндеп өсуі байқалды, содан кейін бақылау жиілігінің төмендеуі екінші ақырғы пішінге қарай сандық параметрдің жоғарылауымен байқалды.

Бауырдың пішіні мен сызықтық мөлшері адамның дене бітімінің параметріне байланысты. Кеуде клеткасының пішінін және адамның дене бітімінің параметрін сипаттайтын маңызды сандық көрсеткіштердің бірі-эпигастрий бұрышының мөлшері. Жүргізілген зерттеу нәтижесінде бауырдың аксиальді томографиялық кесінділерінің анатометриялық параметрлері эпигастральді бұрышы $> 92^\circ$ болатын адамдарда ең үлкен және зерттелетін өкілдерде эпигастральді бұрышы $< 88^\circ$ болатын ең кіші екені анықталды. $88^\circ-92^\circ$ эпигастрий бұрышымен зерттелген бауырдың томографиялық бөлімдерінің сандық параметрлері аралық позицияны иеленді.

Бауырдың аксиальді магниттік-резонанстық томограммаларын сандық бағалау жынысына байланысты томографиялық бөлімдердің анатометриялық параметрлерінің орташа мәндеріндегі айырмашылықтарды анықтады. Сонымен, ер адамдарда бауырдың алдыңғы-артқы өлшемі мен енінің орташа мәні әйелдерге қарағанда едәуір көп болды (1-сурет).

АНАТОМИЯ



Сурет 1 - Магнитті-резонансты томография мәліметі бойынша бауырдың өмірлік топографиясындағы жыныстық айырмашылықтар. I - М-ев, 40 жаста. А-фронтальды жазықтықтағы МРТ-грамм; Б-аксиальді жазықтықтағы МРТ – грамм; В-сагиттальды жазықтықтағы МРТ-грамма. II-Л-онова, 44 жаста. А-фронтальды жазықтықтағы МРТ-грамма; Б-аксиальді жазықтықтағы МРТ – грамм; В-сагиттальды жазықтықтағы МРТ-грамма.

АНАТОМИЯ

Тұжырымдар

Сонымен, өз бақылауларымыздың нәтижелеріне сүйене отырып, бауырдың сандық параметрлері ұсынылды, Орынбор және Ақтөбе қаласының тұрғындарына тән, жас және жыныстық факторлар мен эпигастрий бұрышының мөлшері ескеріліп және магниттік-резонанстық-томографиялық зерттеу үшін аймақтық норма ретінде қабылдануы мүмкін.

Өз кезегінде, магнитті-резонансты томографияның инструментальді диагностикалық әдісі бауырды анатомиялық зерттеудің жоғары тиімді әдісі болып табылады. Зерттеу нәтижесінде алынған магниттік-резонанстық томография деректері бойынша бауырдың сандық сипаттамасы клиникалық диагностика мен бауыр хирургиясы үшін қолданбалы маңызы бар осы өзгермелі мүшенің өмірлік анатомиясының ерекшеліктерін анықтауға мүмкіндік береді.

Әдебиеттер тізімі

1. Данель Б., Прушиньски Б. Лучевая анатомия человека: Учебник/ Под. ред. Р.С. Самусева. – М.: Изд. Мир и образование, 2011. - 448 с. [Danel' B., Prushin'ski B. Luchevaja anatomija cheloveka: Uchebnik/ Pod. red. R.S. Samuseva. – М.: Изд. Мир и образование, 2011. - 448 с.]
2. Каган И.И. Современные аспекты клинической анатомии: Учебник. - Оренбург, 2012.- 108 с. [Kagan I.I. Sovremennye aspekty klinicheskoy anatomii: Uchebnik. - Orenburg, 2012.- 108 s.]
3. Трофимова Т.Н. (ред.) Лучевая анатомия человека. - СПб.: Изд. Дом СПбМАПО, 2001. - 496 с. [Trofimova T.N. (red.) Luchevaja anatomija cheloveka. - SPb.: Izd. Dom SPbMAPO, 2001. - 496 s.]
4. Никитюк Б.А. Анатомические аспекты применения метода ядерно-магнитного резонанса //Архив анатомии, гистологии и эмбриологии. - 1989. - № 8. - С. 73 – 80 [Nikitjuk B.A. Anatomicheskie aspekty primeneniya metoda jaderno-magnitnogo rezonansa //Arhiv anatomii, gistologii i jembriologii. - 1989. - № 8. - S. 73 – 80].
5. Труфанов Г.Е. Лучевая диагностика (МРТ, КТ, УЗИ, ОФЭКТ и ПЭТ) заболеваний печени: Учебник. – Москва: ГЭОТАР-Медиа, 2008. - 264 с. [Trufanov G.E. Luchevaja diagnostika (MRT, KT, UZI, OFJEKT i PJeT) zabolevanij pecheni: Uchebnik. – Moskva: GJeOTAR-Media, 2008. - 264 s.]
6. Хирургическая анатомия живота /Под. ред. А.Н. Максименков. - Москва: Медицина, 1972. - 688 с. [Hirurgicheskaja anatomija zhivota /Pod. red. A.N. Maksimenkov. - Moskva: Medicina, 1972. - 688 s.]
7. Чаплыгина Е.В., Чубарь А.В. Значение линейки параметров печени в связи с типом телосложения обследуемых лиц //Мед. вестник Сев. Кавказа. - 2014. - № 4.- С. 356–359 [Chaplygina E.V., Chubar' A.V. Znachenie linejki parametrov pecheni v svjazi s tipom teloslozhenija obsleduemyh lic //Med. vestnik Sev. Kavkaza. - 2014. - № 4.- S. 356–359].
8. Человек: Медико-биологические данные /Текст/: Докл. рабочей группы ком. 2 МКРЗ по условному человеку /Перевод с англ. Ю.Д. Парфенова.- Москва: Медицина, 1977. - 496 с. [Chelovek: Mediko-biologicheskie dannye /Tekst/: Dokl. rabochej grupy kom. 2 MKRZ po uslovnomu cheloveku /Perevod s angl. Ju.D. Parfenova.- Moskva: Medicina, 1977. - 496 s.]

DOI 10.54500/2790-1203.S1.2022.37-45

МРНТИ 76.35.43

УДК 340.6

ВАЖНОСТЬ КРАНИОМЕТРИЧЕСКИХ ИССЛЕДОВАНИЙ ПРИ ЭКСПЕРТИЗЕ НЕОПОЗНАННЫХ ТРУПОВ

Г.Н. Смагулов¹, М.А. Өтесін¹, Б.Б. Сагиндыков², Ж.А. Жолмурзин²

¹НАО «Западно-Казахстанский Медицинский Университет имени Марата Оспанова», 030010, Республика Казахстан, г. Ақтобе, улица Маресьева, 68

²Республика Казахстан Министерство Юстиции Филиал РКП Центр судебных экспертиз Актюбинский межрегиональный центр судебных экспертиз. 030010, Республика Казахстан, г. Ақтобе, Микрорайон Жанаконис, д. 158

АНАТОМИЯ

¹**Смагулов Газим Нурдаулетулы** - преподаватель кафедры нормальной и топографической анатомии с оперативной хирургией НАО «ЗКМУ имени Марата Оспанова», cmgazim@yandex.kz, ORCID 0000-0001-7330-5292.

¹**Отесін Махмутсұлтанғали Асқарұлы**- преподаватель кафедры нормальной и топографической анатомии с оперативной хирургией НАО «ЗКМУ имени Марата Оспанова», makhmutsultangali@mail.ru, ORCID 0000-0003-3899-5747.

²**Сагиндыков Берик Беркимбаевич** - судебно- медицинский эксперт, высшей квалификационной категории, заместитель директора Актюбинского межрегионального центра судебных экспертиз по медицинским вопросам, sagindyk.beka@mail.ru, ORCID 0000-0002-5124-8714.

²**Жолмурзин Жанарыс Албергенович** – судебно- медицинский эксперт, первой квалификационной категории, руководитель общего экспертного отделением Актюбинского межрегионального центра судебных экспертиз, врач – радиолог МРТ и КТ, janaris1978@mail.ru, ORCID 0000-0002-4671-8531.

Для сокрытия следов преступления преступники часто используют сложные методы уничтожения трупов, что затрудняет их обнаружение; необходимо обнаружить останки человека, которому причинен ущерб преступного характера (разборка, сжигание, воздействие растворителей и т.п.). Чаще всего в этих случаях традиционные методы идентификации человека могут оказаться неэффективными. Рентгенологические методы осуществляют с помощью сопоставления рентгенограмм при наличии рентгенографии черепа или любого участка скелета с идентификационными признаками. В основном изучают изображения утраченного черепа в различных проекциях, путем сравнения или наложения, по контурам отдельных участков. Наиболее информативным из рентгенологических методов является метод компьютерной томографии (КТ), позволяющий исследовать трехмерные модели частей скелета, отдельных органов и сравнивать большое количество отдельных показателей.

Цель исследования. Оценка возможностей идентификации личности методами краниометрии.

Материалы и методы. 25 КТ. Измерение расстояния между антропометрическими точками черепа. Анализ половозрастных особенностей. Возрастная классификация, введенная Всемирной организацией здравоохранения: дети – до 18 лет (6 КТ); Молодой возраст 18-44 года (4 КТ); Средний возраст 45-59 лет (11 КТ); Пожилой возраст 60-74 года (4 КТ). Критерий включения: КТ-изображения черепа с четко видимыми краниометрическими точками, без переломов и других патологий. Критерий исключения: наличие переломов и костных патологий, изображения, на которых краниоточки размыты.

Полученные результаты. На КТ-снимках, взятых для исследования, использовались краниоточки в черепе человека: Насион, Ринион, Акантион, Простион, Гнейшн, Инион, Опистион. По данным, полученным в результате исследования, мы пришли к выводу, что путем измерения расстояний между краниальными точками черепа, обнаруженными у неизвестного трупа, по КТ-снимкам, сделанным при жизни, можно определить личность трупа.

Заключение. Краниометрические точки в этой научной работе показывают, что каждый человек индивидуален, в отличие от информации, представленной в базе данных. Эти признаки имеют большое информативное значение и возможности при установлении личности трупов, личность которых в судебно-медицинской экспертизе не установлена, т. е. по измерениям на КТ-снимке, снятом при жизни неизвестного трупа, можно сделать предположение. В случае слабости или отсутствия индивидуально-биологических особенностей лица в ходе судебно-медицинской идентификации личности возникает необходимость комплексного применения различных методов с учетом сходства и различия по полу, возрасту и другим групповым признакам. , совершенствование существующих методов судебно-медицинской идентификации личности.

Ключевые слова. Криминалистика, краниометрия, компьютерная томография, неопознанные трупы, идентификация личности.

THE IMPORTANCE OF CRANIOMETRIC STUDIES IN THE EXAMINATION OF UNIDENTIFIED CORPSES

G. Smagulov¹, M. Otessin², B. Sagyndykov², Zh. Zholmurzin²

¹Non-commercial Joint Stock Company "West Kazakhstan Medical University named after Marat Ospanov" Republic of Kazakhstan, 030010, Aktobe, 68 Maresyev str.

²Republic of Kazakhstan Ministry of Justice Branch of the RSE Center for Forensic Examinations Aktobe Interregional Center for Forensic Examinations. Republic of Kazakhstan, 030010, Aktobe, Zhanakonys microdistrict, 158

АНАТОМИЯ

¹**Gazim Smagulov** - lecturer of the Department of Normal and Topographic Anatomy with operative surgery of the Non-commercial Joint Stock Company "West Kazakhstan Medical University named after Marat Ospanov", cmgazim@yandex.kz , ORCID 0000-0001-7330-5292

²**Makhmutsultangali Otessin** - lecturer of the Department of Normal and Topographic Anatomy with operative surgery of the Non-commercial Joint Stock Company "West Kazakhstan Medical University named after Marat Ospanov", makhmutsultangali@mail.ru , ORCID 0000-0003-3899-5747

²**Berik Sagindykov** - forensic medical expert, of the highest qualification category, Deputy Director of Aktobe Interregional Center of Forensic Examinations, sagindyk.beka@mail.ru , ORCID 0000-0002-5124-8714

²**Zholmurzin Zhanarys** – forensic medical expert, first qualification category, head of the general expert department Aktobe Interregional Center of Forensic Examinations, radiologist MRI and CT, janaris1978@mail.ru , ORCID 0000-0002-4671-8531

To hide the traces of a crime, criminals often use complex methods of destroying corpses, which makes it difficult to detect them; it is necessary to detect the remains of a person who has been damaged by a criminal nature (disassembly, burning, exposure to solvents, etc.). Most often, in these cases, traditional methods of identifying a person may be ineffective. X-ray methods are carried out using comparison of radiographs in the presence of radiography of the skull or any part of the skeleton with identification features. They mainly study images of the lost skull in various projections, by comparison or overlay, along the contours of individual areas. The most informative of X-ray methods is the method of computed tomography (CT), which allows you to explore three-dimensional models of skeletal parts, individual organs and compare a large number of individual indicators.

Purpose of the study. Evaluation of the possibilities of personality identification using craniometry methods.

Materials and methods. 25 CT scans. Measurement of the distance between the anthropometric points of the skull. Analysis of gender and age characteristics. Age classification introduced by the World Health Organization: Children - under 18 years old (6 CT scans); Young age-18-44 (4 CT scans); Mean age 45-59 (11 CT scans); Elderly age-60-74 (4 CT scans). Inclusion criterion: CT images of the skull with clearly visible craniometric points, without fractures or other pathologies. Exclusion criterion: the presence of fractures and bone pathologies, images in which the cranio-points are blurred.

Results. On CT images taken for research, craniopoints in the human skull were used: Nasion, Rhinion, Akanthion, Prosthion, Gnathion, Inion, Opisthion. According to the data obtained as a result of the study, we came to the conclusion that by measuring the distances between the cranial points of the skull, found by an unknown corpse, using CT images taken during life, it is possible to determine the identity of the corpse.

Conclusion. The craniometric points in this scientific work show that each person is individual, in contrast to the information provided in the database. These features are of great informative value and opportunities in determining the identity of corpses whose identity has not been established in forensic medicine, i.e., using measurements on a CT image taken during the life of an unknown corpse, an assumption can be made. In the case of weakness or absence of individual biological characteristics of a person in the course of forensic identification of a person, it becomes necessary to apply various methods in a complex manner, taking into account similarities and differences in gender, age and other group characteristics, improving existing methods of forensic medical identification of a person.

Keywords. Forensic science, craniometry, computed tomography, unidentified corpses, personal identification.

БЕЛГІСІЗ МӘЙІТТЕРДІҢ САРАПТАМАСЫНДАҒЫ КРАНИОМЕТРИЯЛЫҚ ЗЕРТТЕУЛЕРДІҢ МАҢЫЗЫ

Г.Н. Смагулов¹, М.А. Өтесін¹, Б.Б. Сагиндыков², Ж.А. Жолмурзин²

¹Марат Оспанов атындағы Батыс Қазақстан медицина университеті КеАҚ, Қазақстан Республикасы, 030010, Ақтөбе қ., Маресьев 68 көшесі.

²Қазақстан Республикасы Әділет министрлігі РМҚК Сот сараптамалары орталығының филиалы Ақтөбе өңіраралық сот сараптамалары орталығы. Қазақстан Республикасы, 030010, Ақтөбе қ., Жанакөныс мөлтек аудан, 158

¹**Смагулов Газим Нурдаулетулы** - "Марат Оспанов атындағы БҚМУ" КеАҚ қалыпты және топографиялық анатомия мен оперативті хирургия кафедрасының оқытушысы, cmgazim@yandex.kz, ORCID 0000-0001-7330-5292 .

АНАТОМИЯ

¹**Өтесін Махмутсұлтанғали Асқарұлы** - "Марат Оспанов атындағы БҚМУ" КеАҚ қалыпты және топографиялық анатомия мен оперативті хирургия кафедрасының оқытушысы, makhmutsultangali@mail.ru, ORCID 0000-0003-3899-5747.

²**Сагиндиқов Берик Берқимбаевич** - сот-медициналық сарапшы, жоғары біліктілік санаты бар, Ақтөбе өңіраралық сот-срапатамалары орталығы директорының медициналық мәселелер жөніндегі орынбасары, sagindyk.beika@mail.ru, ORCID 0000-0002-5124-8714.

²**Жолмурзин Жанарыс Албергенович** - бірінші біліктілік санатты сот-медицина сарапшысы, Ақтөбе өңіраралық сот-срапатамалары орталығының жалпы сараптама бөлімшесінің жетекшісі, МРТ және КТ дәрігер – радиологы, janaris1978@mail.ru, ORCID 0000-0002-4671-8531.

Зерттеу мақсаты. Визуальді краниометрия әдістерін қолдана отырып, белгісіз мәйіт тұлғасын анықтау мүмкіндіктерін бағалау.

Материалдар мен әдістер. Ақтөбе қаласының Жедел медициналық жәрдем ауруханасының компьютерлік томография (КТ) кабинетінен 25 КТ суреті зерттелді. Бас сүйегінің антропометриялық нүктелері арасындағы қашықтық өлшенді. Зерттеуге алынған КТ суреттерінде Адамның бас сүйегіндегі кранионүктелер қолданылды. Жыныстық және жас ерекшеліктері талданды. Біздің зерттеуімізде ДДҰ жас жіктемесі (1999) қолданылды: 18 жасқа дейінгі балалар - (6 КТ-грамма); жас кезең-18-44 жас (4 КТ-грамма); орташа жас 45-59 (11 КТ-грамма); егде жас-60-74 (4 КТ-грамма). Енгізу критерийлері: СТ краниометриялық нүктелері айқын көрінетін бас сүйегінің суреттері, сынықтар, басқа патологиялардың болмауы. Шығару критерийлері: сынықтар мен сүйек патологиясының болуы, КТ-граммалардағы кранионүктелерді анықтау қиын немесе анықталмауы.

Нәтижелері. Зерттеу нәтижесінде алынған мәліметтерге сәйкес, табылған белгісіз мәйіттің бас сүйегінің кранионүктелері арасындағы қашықтықты өлшеу арқылы тірі кезінде түсірілген КТ суреттерін қолдана отырып, мәйіттің тұлғасын анықтауға болатындығы анықталды.

Қорытынды. Біздің жұмысымызда краниометриялық нүктелер мәліметтер базасында берілген ақпаратқа карағанда әр адамның жеке екенін көрсетеді деген қорытындыға келдік. Бұл ерекшеліктер мәйіттердің жеке басын анықтауда үлкен ақпараттылық пен мүмкіндіктерге ие, белгісіз мәйіттің көзі тірісінде жасалған бас сүйегінің КТ суреттерін краниометриялық өлшеулерді сәйкестендіру арқылы белгісіз мәйіт тұлғасын анықтау сараптамасы барысында болжам жасауға болады. Жеке тұлғаны сот-медициналық сәйкестендіру барысында адамның жеке биологиялық белгілері әлсіз немесе жоқ болған жағдайда жынысы, жасы және басқа да топтық белгілері бойынша ұқсастықтары мен айырмашылықтарын ескере отырып, әртүрлі әдістерді кешенді қолдану, адамның жеке басын сот-медициналық сәйкестендірудің қолданыстағы әдістерін жетілдіру қажеттілігі туындайды.

Кілт сөздер. Сот сараптамасы, краниометрия, компьютерлік томография, белгісіз мәйіттер, тұлғаны анықтау.

Corresponding author: Gazim Smagulov - lecturer of the Department of Normal and Topographic Anatomy with operative surgery of the Non-commercial Joint Stock Company "West Kazakhstan Medical University named after Marat Ospanov", cmgazim@yandex.kz ,

Received: 14.06.2022

Accepted: 20.06.2022

Bibliographic reference: Важность краниометрических исследований при экспертизе неопознанных трупов/ Г.Н. Смагулов, М.А. Өтесін, Б.Б. Сагиндиқов, Ж.А. Жолмурзин//Астана медициналық журналы. – 2022. – Специальный выпуск № 1. - С.37-45.

Актуальность

Несмотря на тенденцию снижения количества дел по установлению личности граждан по неопознанным трупам в СНГ, идентификация личности остается одной из наиболее актуальных научных проблем. Для сокрытия следов преступления преступники часто используют сложные методы уничтожения трупов, что затрудняет их обнаружение, необходимо обнаружить останки лица, подвергшегося повреждению преступного характера (разборка, сжигание, воздействие растворяющих веществ и др.). Чаще всего в этих случаях традиционные методы идентификации личности могут оказаться неэффективными [1,2]. Асимметрия лица обусловлена изменениями мягких тканей лица и изменениями костей черепа. Если

АНАТОМИЯ

для мягких тканых структур посвящено много научных работ, то асимметрия костных структур при различных формах черепа современных людей, особенно в половом отношении, изучена недостаточно [2]. Рентгенологические методы проводятся с использованием сравнения рентгенограмм при наличии рентгенографии черепа или какого-либо отдела скелета с идентификационными признаками. Они, в основном, изучают изображения утраченного черепа в различных проекциях, путем сравнения или наложения, по контурам отдельных областей. По данным, наиболее информативным из рентгенологических методов является метод компьютерной томографии, позволяющий исследовать трехмерные модели скелетных отделов, отдельных органов и сравнивать большое количество индивидуальных показателей [2-4].

Цель

Оценить возможности идентификации личности с помощью методов краниометрии.

Материалы и методы.

25 КТ снимков откуда. Измерение расстояния между антропометрическими точками черепа. Анализ половых и возрастных особенностей. В нашем исследовании за основу была взята Классификация по возрасту, введенная Всемирной Организацией Здравоохранения: Дети-до 18 лет (5 КТ фото); Молодой возраст-18-44 (4 КТ фото); Средний возраст-45-59 (11 фото КТ); Пожилой возраст-60-74 (4 КТ фото). Критерий включения: КТ снимки черепа с четко видимыми краниометрическими точками, без переломов, других патологий. Критерий исключения: наличие переломов и костных патологий, снимки в которых краниоточки трудно или не определяются.

Краниоточки использованные в нашей работе:

Опистион (opisthion). Лежит на пересечении медианной плоскости с задним краем большого затылочного отверстия.

Простион (prosthion), Наиболее передняя точка альвеолярного края верхней челюсти в медианном сечении при положении черепа во франкфуртской горизонтальной плоскости. Не следует смешивать альвеолярной точкой.

Ринион (rhinion). Точка на пересечении верхнего края грушевидного отверстия с межосевым швом. Если верхний край грушевидного отверстия загибается вниз, следует брать на межносовом шве наиболее выступающую точку

Гнатион (gnathion). Самая нижняя точка тела челюсти а медианной плоскости.

Инион (Inion). Располагается на пересечении медианной плоскости с верхними выйными линиями (linea nuchae superiores). При наличии затылочного бугра инион определяется на его основании выше конца. При слабом развитии выйных линий их общее направление следует продлять карандашом, Несмотря на широкое распространение из измерений, официальный опирающихся на инион, точка это настолько трудно определима, что их лучше заменить измерениями, опирающимися на опистокранион.

Назион (nasion) Находится на пересечении медианной плоскости с носолобным швом.

Акантион (akanthion)- точка на конце передней подносовой ости [5].

Результаты По данным (таблица 1,2), нашего исследования (рисунок 1,2), получены следующие данные. У женщин расстояние между краниоточками Nasion – Inion составило $16,51333333 \pm 0,67383409$ см. этот показатель меньше чем у мужчин $16,761 \pm 1,279092126$ см. У женщин расстояние между краниоточками Nasion – Opisthion $15,14333333 \pm 1,220513163$ см., по этому показателю у мужчин расстояние меньше $14,932 \pm 1,240562596$ см. У женщин расстояние между краниоточками Nasion

АНАТОМИЯ

– Rhinion $3,036666667 \pm 0,796722453$ см., этот показатель меньше чем у мужчин $3,472 \pm 1,099856556$ см. У женщин расстояние между краниоточками Nasion – Akanthion $4,356 \pm 0,610454163$ см., по этому показателю у мужчин расстояние меньше $4,294 \pm 1,032302712$ см.

Таблица 1 - Результаты краниометрии у мужчин.

№	Возраст	Пол	Nasion - Inion	Nasion - Opisthion	Nasion - Rhinion	Nasion - Akanthion
1	5	М	15,17	13,79	2,06	3,1
2	38	М	17,25	15,5	4,5	5
3	74	М	18,52	17,41	4,07	4,81
4	46	М	18	16,33	5,33	6
5	67	М	18,26	15,21	1,74	2,61
6	16	М	16,96	13,91	3,91	4,72
7	48	М	15,88	15	3,82	4,41
8	49	М	15	13,43	2,81	4,68
9	13	М	16,88	14,61	3,53	4,45
10	17	М	15,69	14,13	2,95	3,16
Среднее	37,3		16,761	14,932	3,472	4,294

Таблица 2 - Результаты краниометрии у женщин.

№	Возраст	Пол	Nasion - Inion	Nasion - Opisthion	Nasion - Rhinion	Nasion - Akanthion
1	50	F	17	15,67	2,67	3,67
2	52	F	16,55	12,76	3,79	4,48
3	16	F	15,67	14	4,67	5
4	38	F	16	14,29	3,71	4
5	59	F	16,2	14,48	3,45	3,79
6.	49	F	16,38	15,27	2,5	3,33
7	26	F	17,31	14,23	1,92	4,62
8	49	F	16,45	15,8	1,67	3,33
9	53	F	17,27	16,36	2,73	4,55
10	41	F	17,42	17,1	3,71	5,14
11	57	F	16,66	17	2,14	5
12	14	F	15,62	15,04	2,94	4,23
13.	72	F	16,21	16	3,12	4,68
14	67	F	15,46	13,87	3,36	4,46
15	67	F	17,5	15,28	3,17	5,06
Среднее	47,33333		16,51333333	15,14333333	3,036666667	4,356

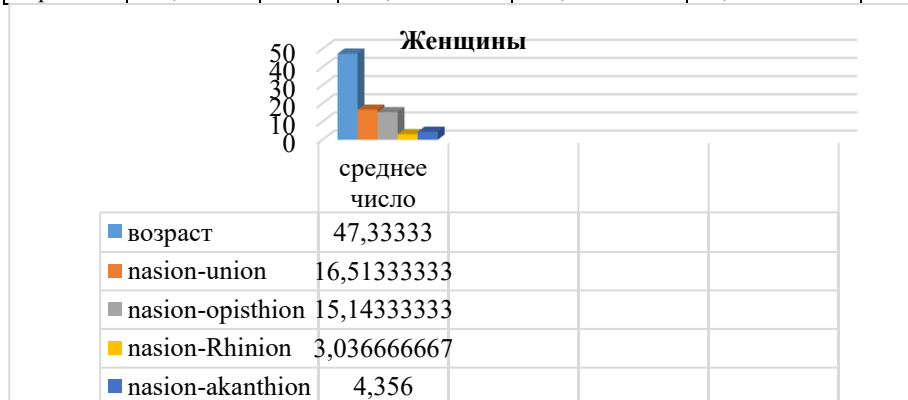


Рисунок 1 - Средние числа расстояний между краниоточками у женщин.

АНАТОМИЯ

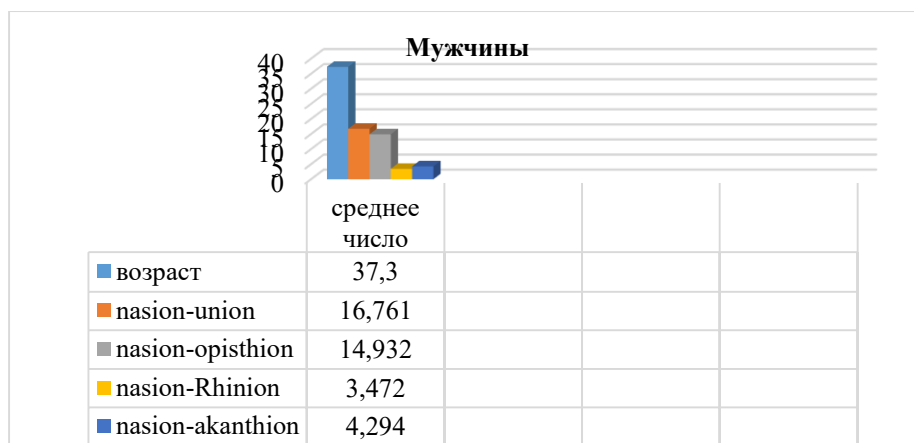

Рисунок 2 - Средние числа расстояний между краниоточками у мужчин.

Обсуждение

Краниометрические точки в этой научной работе показывают, что каждый человек индивидуален, в отличие от информации, предоставленной в базе данных. Эти особенности имеют большую информативность и возможности при определении личности трупов, личность которых не установлена в судебной медицине, т. е. с помощью измерений на КТ снимке, сделанном при жизни неизвестного трупа, можно сделать предположение. В случае слабости или отсутствия индивидуальных биологических признаков человека в ходе судебно-медицинской идентификации личности возникает необходимость комплексного применения различных методов с учетом сходств и различий по полу, возрасту и другим групповым признакам, совершенствования существующих методов судебно-медицинской идентификации личности человека. Установление личности умершего становится необходимым, когда сильно разложившиеся тела, изувеченные части тел или останки скелетов извлекаются из мест массовых жертв. В этих ситуациях оценка роста наряду с другими параметрами, такими как возраст, пол и расовая/этническая принадлежность, становится важной для установления биологического профиля умершего. После маоистского мятежа в Непале были обнаружены многочисленные неопознанные человеческие останки в братских могилах или иным образом. Однако отсутствуют системные исследования и антропологические данные о непальском населении, что создает проблемы при антропологической оценке останков. Выборка настоящего исследования состояла из 200 вскрытий (148 трупов мужчин и 52 взрослых женщин). Во время вскрытия кожа головы была отражена после выполнения коронарного разреза, простирающегося от одного сосцевидного отростка до другого, обнажая череп в каждом случае. Затем измеряли максимальную длину черепа (MCL), максимальную ширину черепа (MCB), скуловую ширину (BZB), минимальную ширину лобной части (MFB) и длину теменной хорды (PC). Рост измеряли как длину тела от головы до пяток в сантиметрах с пяткой, ягодицами, задней частью плеч и головой, соприкасающейся со столом для вскрытия. Линейные и пошаговые модели множественной регрессии были получены для оценки роста по черепным измерениям. Одномерные, двумерные и многомерные регрессионные модели показывают статистически значимую корреляцию между ростом и размерами черепа. Настоящее исследование полагает, что оценка роста по размерам черепа с использованием моделей многомерной линейной регрессии является более точной, чем у моделей одномерной и двумерной регрессии. В этом исследовании представлены редкие данные о непальском населении, которые демонстрируют типичные азиатские черты и, таким образом, важны с антропологической и

АНАТОМИЯ

генетической точки зрения. Наблюдения за исследованием также вносят свой вклад в банк исходных данных для судебно-медицинских экспертов и специалистов [6]. Atsuko Hayashi и Michael Pietrusewsky провели сложную работу по определению неопознанных черепов японцев и филиппинцев, учитывая их схожую морфологию и историю потоков генов, определить, является ли неопознанный череп, найденный на Филиппинах, японским или филиппинским, представляет собой сложную задачу. Проводятся два разных анализа. Во-первых, анализ дискриминантной функции (DF) применяется к 295 черепам с использованием 22 измерений для различения: 1) мужчин и женщин, 2) японских и филиппинских мужчин, и 3) японских и филиппинских женщин, и 4) среди четырех групп (японские мужчины), филиппинские мужчины, японские женщины и филиппинские женщины). Во-вторых, вводится уравнение DF для различения японских мужчин и филиппинских мужчин с использованием 173 черепов и 29 измерений. В дополнение к способности различать черепа японцев и филиппинцев, это исследование показало, что редко используемые измерения черепа, такие как симоническая хорда (наименьшая ширина носа -WNB), нижняя скуловая длина (IML) и максимальная скуловая длина (XML), влияют на различие между этими двумя азиатскими группами. Предсказанная точность классификации уравнений DF из обоих анализов варьировалась от 82,0% до 93,6%. Шестьдесят тестовых черепов для первого исследования и 40 для второго исследования поддерживают показатели успешной классификации от 82,0% до 93,3%. Уравнения DF, представленные в этом исследовании, могут быть полезным инструментом первоначального скрининга для выявления погибших японцев на Филиппинах [7]. Д. В. Сундуков, А. В. Смирнов, В. Н. Звягин, О. И. Галицкая в своих работах указывают что совместное использование разных современных моделей идентификации личности увеличивает частоту и надежность половой диагностики. Практическая достоверность решения достигает 85,8— 92,7%, ошибочная диагностика исключается. Методы предназначены для экспертов медико-криминалистических отделений Бюро СМЭ, знакомых с техникой краниометрических исследований, обладающих соответствующим инструментарием и практическими навыками в области судебно-медицинской остеологии [8,9]. Семёнов В. В. в своем исследовании пришел к такому выводу что, дифференцирующие половые анатомо-морфометрические и анатомо-морфоскопические признаки на костях хорошо сохраняются длительное время независимо от условий и давности захоронения [10], а это в свою очередь подтверждает эффективность краниометрических исследований.

Заключение

Путем измерения расстояний между краниоточками черепа, обнаруженными неизвестным трупом, с помощью КТ-снимков, сделанных при жизни, можно определить личность трупа. По данным, полученным в результате исследования, мы пришли к выводу, что путем измерения расстояний между краниоточками черепа, обнаруженными неизвестным трупом, с помощью КТ-снимков, сделанных при жизни, можно определить личность трупа. Но для этого необходимо создание единой базы данных КТ снимков.

Список литературы

1. Васильченко А. В., Сальманов А. А., Гареев А. М. Вопросы совершенствования методов судебно-медицинской идентификации неопознанных трупов //Криминалистика: актуальные вопросы теории и практики. – 2017. – С. 37-39 [Vasil'chenko A. V., Sal'manov A. A., Gareev A. M. Voprosy sovershenstvovaniya metodov sudebno-medicinskoj identifikacii neopoznannyh trupov //Kriminalistika: aktual'nye voprosy teorii i praktiki. – 2017. – S. 37-39].
2. Алиева С.А., Шадлинский В.Б., Мовсумов Н.Т. Половые особенности асимметрии краниометрических показателей при различных формах лицевого черепа// Морфологические

АНАТОМИЯ

ведомости.- 2019.- Том 27.- № 4. - С. 9-15. [https://doi.org/10.20340/mv-mn.19\(27\).04.9-15](https://doi.org/10.20340/mv-mn.19(27).04.9-15) [Alieva S.A., Shadlinskij V.B., Movsumov N.T. Polovye osobennosti asimmetrii kraniometricheskikh pokazatelej pri razlichnyh formah licevogo cherepa// Morfologicheskie vedomosti.- 2019.- Том 27.- № 4. - С. 9-15. [https://doi.org/10.20340/mv-mn.19\(27\).04.9-15](https://doi.org/10.20340/mv-mn.19(27).04.9-15)].

3. Волков В.Н., Датий А.В. Судебная медицина: учебное пособие для вузов / Под ред. проф. А.Ф. Вольнского. М.: Юнити-дана, Закон и право, 2010. – 639 с. [Volkov V.N., Datij A.V. Sudebnaja medicina: uchebnoe posobie dlja vuzov / Pod red. prof. A.F. Volynskogo. M.: Juniti-dana, Zakon i pravo, 2010. – 639 s.].

4. Семенов В. В. К вопросу об определении половой принадлежности фрагментированных нативных и озоленных костей //Вопросы криминологии, криминалистики и судебной экспертизы. – 2017. – №. 1. – С. 201-208 [Semenov V. V. K voprosu ob opredelenii polovoj prinadlezhnosti fragmentirovannyh nativnyh i ozolennyh kostej //Voprosy kriminologii, kriminalistiki i sudebnoj jekspertizy. – 2017. – №. 1. – С. 201-208].

5. Алексеев В. П., Дебец Г. Ф. Краниометрия. Методика антропологических исследований. – Рипол Классик, 2013 [Aleksseev V. P., Debec G. F. Kraniometrija. Metodika antropologicheskikh issledovanij. – Ripol Klassik, 2013].

6. Craniometric analysis for estimation of stature in Nepalese population—a study on an autopsy sample/ Shrestha R. et al. //Forensic science international. – 2015. – Т. 248. – С. 187. e1-187. e6.

7. Hayashi A., Pietrusewsky M. Discriminant function analysis of craniometric data for distinguishing Japanese and Filipino crania //Australian Journal of Forensic Sciences. – 2022. – С. 1-24.

8. Звягин В. Н., Галицкая О. И. Оптимизация краниометрической диагностики пола у населения Кавказа при медико-криминалистической идентификации личности //Судебно-медицинская экспертиза. – 2018. – Т. 61, № 6. – С. 21-24 [Zvjagin V. N., Galickaja O. I. Optimizacija kraniometricheskoj diagnostiki pola u naselenija Kavkaza pri mediko-kriminalisticheskoj identifikacii lichnosti //Sudebno-medicinskaja jekspertiza. – 2018. – Т. 61, № 6. – С. 21-24].

9. Сундуков Д. В., Смирнов А. В. Роль судебно-медицинской остеологической экспертизы в процессе идентификации личности неопознанных трупов и костных останков //Аубакировские чтения. – 2018. – С. 244-246 [Sundukov D. V., Smirnov A. V. Rol' sudebno-medicinskoj osteologicheskoj jekspertizy v processe identifikacii lichnosti neopoznannyh trupov i kostnyh ostankov //Aubakirovskie chtenija. – 2018. – С. 244-246].

10. Семёнов В. В. К вопросу об определении половой принадлежности скелетированных костей //Судебная экспертиза Беларуси. – 2016. – № 2. – С. 51-56 [Semjonov V. V. K Voprosu ob opredelenii polovoj prinadlezhnosti skeletirovannyh kostej //Sudebnaja jekspertiza Belarusi. – 2016. – № 2. – С. 51-56].

DOI 10.54500/2790-1203.S1.2022.45-49

МРНТИ 76.03.35

УДК 611.068

ВНУТРИОРГАННЫЕ И ВНЕОРГАННЫЕ ЛИМФАТИЧЕСКИЕ СОСУДЫ СЕРДЦА

М.А. Сатыбалдиев¹, Т.С. Абаева¹, А.М. Эргешова², М.Т. Жанганаетова¹, Р.Э. Абирова¹, К.А. Тамаева¹

¹Кыргызская государственная медицинская академия имени И.К. Ахунбаева. Бишкек, Кыргызстан. 750020, ул. Ахунбаева, 92.

²Ошский Государственный Университет, Ош, Кыргызстан. 723500, ул. Ленина, 331

¹Сатыбалдиев Масалбек Абдылдаевич - доцент кафедры нормальной и топографической анатомии, КГМА имени И.К. Ахунбаева.г.Бишкек.Кыргызстан. 750020 ул. Ахунбаева 92. +996(558) 44 55 48; tamarakgma@mail.ru

¹Абаева Тамара Сурналиевна - заведующая кафедрой нормальной и топографической анатомии, КГМА имени И.К. Ахунбаева.г. Бишкек.Кыргызстан. 750020 ул. Ахунбаева 92. +996(558) 84 84 09

АНАТОМИЯ

²**Эргешова Аида Масалбековна** -преподаватель кафедры анатомии, гистологии и нормальной физиологии, Ошского государственного университета, Ош, Кыргызстан. 723500, ул. Ленина, 331.+996(555) 70 80 12

¹**Жанганаева Мира Тобокеловна** - старший преподаватель кафедры нормальной и топографической анатомии, КГМА имени И.К. Ахунбаева. г. Бишкек.Кыргызстан. 750020 ул. Ахунбаева 92. +996(707) 20 61 62

¹**Абирова Рахат Эсеналиевна** - доцент кафедры нормальной и топографической анатомии, КГМА имени И.К. Ахунбаева.г. Бишкек. Кыргызстан. 750020 ул. Ахунбаева 92. +996(555) 19 59 36

¹**Тамаева Кукун Аширбековна** - старший преподаватель кафедры нормальной и топографической анатомии, КГМА имени И.К. Ахунбаева.г. Бишкек. Кыргызстан. 750020 ул. Ахунбаева 92. +996(558) 30 93 30

Цель нашей работы является изучение строения внутриорганные и внеорганные лимфатические сосуды сердца.

Материалы и методы. Изучены строения внутриорганные и внеорганные лимфатические сосуды сердца. Изучены от 18 трупов людей обоих полов. Инъекционной методикой выявлены лимфатические капилляры, сосуды левого и правого желудочков, а также предсердий.

Результаты и обсуждение. Во внеорганных лимфангионах количество миоцитов в мышечной манжетке всегда больше, чем в стеке клапанного синуса. Миоциты находятся в тесных взаимоотношениях с коллагеновыми и эластическими волокнами.

Заключение. Следовательно, калибр лимфангионов интраорганного и экстраорганного сосуда варьируется в широких пределах. Уменьшается количество миоцитов в стенке лимфангионов интраорганного сосуда

Ключевые слова: лимфангионы, трупный материал, сердце.

INTRAORGAN AND EXTRAORGAN LYMPHATIC VESSELS OF THE HEART

M. Satybaldiev¹, T. Abaeva¹, A. Ergeshova², M. Zhanganaeva¹, R. Abirova¹, K. Tamaeva¹

¹Kyrgyz State Medical Academy named after I.K. Akhunbaev. Bishkek, Kyrgyzstan. 750020, st. Akhunbaeva, 92.

²Osh State University, Osh, Kyrgyzstan. 723500, st. Lenina, 331

¹**Masalbek Satybaldiev** - Associate Professor of the Department of Normal and Topographic Anatomy, KSMU named after I.K.Akhunbaev.Bishkek city.Kyrgyzstan. 750020 Akhunbayeva St. 92. +996(558) 44 55 48; tamarakgma@mail.ru

¹**Tamara Abaeva** - Head of the Department of Normal and Topographic Anatomy, KSMU named after I.K.Akhunbaev.Bishkek city.Kyrgyzstan. 750020 Akhunbayeva St. 92. +996(558) 84 84 09

²**Aida Ergeshova** - Lecturer of the Department of Anatomy, Histology and Normal Physiology, Osh State University, Osh, Kyrgyzstan. 723500, Lenin St., 331.+996(555) 70 80 12

¹**Mira Zhanganaeva** - Senior lecturer of the Department of Normal and Topographic Anatomy, I.K.Akhunbaev KSMU.Bishkek city.Kyrgyzstan. 750020 Akhunbayeva St. 92. +996(707) 20 61 62

¹**Rakhat Abirova** - Associate Professor of the Department of Normal and Topographic Anatomy, KSMU named after I.K. Akhunbaev.Bishkek city.Kyrgyzstan. 750020 Akhunbayeva St. 92. +996(555) 19 59 36

¹**Kukun Tamaeva** - senior lecturer of the Department of Normal and Topographic Anatomy, KSMU named after I.K.Akhunbaev.Bishkek city.Kyrgyzstan. 750020 Akhunbayeva St. 92. +996(558) 30 93 30

The purpose of our work is to study the structure of intraorgan and extraorgan lymphatic vessels of the heart..

Materials and methods. The structures of intraorgan and extraorgan lymphatic vessels of the heart were studied. 18 corpses of people of both sexes were studied. The injection technique revealed lymphatic capillaries, vessels of the left and right ventricles, as well as atria..

Results and discussion. In non-organ lymphangions, the number of myocytes in the muscle cuff is always greater than in the stack of the valvular sinus. Myocytes are in close relationship with collagen and elastic fibers.

АНАТОМИЯ

Conclusion. Consequently, the caliber of intraorgan and extraorgan vessel lymphangions varies widely. The number of myocytes in the lymphangion wall of the intraorgan vessel decreases

Key words: Lymphangions, cadaveric material.hearts.

ЖҮРЕКТІҢ АҒЗАШЛІК ЖӘНЕ АҒЗАДАН ТЫС ЛИМФА ТАМЫРЛАРЫ

Сатыбалдиев М. А.¹, Абаева Т. С.¹, Эргешева А. М.², Жанганаева М. Т.¹,
Абирова Р. Э.¹, Тамаева К. А.¹

¹И.К. Ахунбаев атындағы Қырғыз мемлекеттік медицина академиясы. Бішкек, Қырғызстан. 750020 Ахунбаев к-сі 92.

²ОШ Мемлекеттік Университеті, ОШ, Қырғызстан. 723500, Ленин көшесі, 331

¹Сатыбалдиев Масалбек Абдилдаевич - И.К. Ахунбаев атындағы ҚММА қалыпты және топографиялық анатомия кафедрасының доценті.ж. Бішкек.Қырғызстан. 750020 Ахунбаев к-сі 92. +996(558) 44 55 48; tamarakgma@mail.ru

¹Абаева Тамара Сурналиевна - И.К. Ахунбаев атындағы ҚММА қалыпты және топографиялық анатомия кафедрасының меңгерушісі.ж. Бішкек.Қырғызстан. 750020 Ахунбаев к-сі 92. +996(558) 84 84 09

²Эргешева Аида Масалбековна -ОШ мемлекеттік университеті, ОШ, Қырғызстан, анатомия, гистология және қалыпты физиология кафедрасының оқытушысы. 723500, Ленин көшесі, 331.+996(555) 70 80 12

¹Жанганаева Мира Тобокеловна - И.К. Ахунбаев атындағы ҚММА қалыпты және топографиялық анатомия кафедрасының аға оқытушысы.ж. Бішкек.Қырғызстан. 750020 Ахунбаев к-сі 92. +996(707) 20 61 62

¹Абирова Рахат Эсеналиевна - И.К. Ахунбаев атындағы ҚММА қалыпты және топографиялық анатомия кафедрасының доценті.ж. Бішкек.Қырғызстан. 750020 Ахунбаев к-сі 92. +996(555) 19 59 36

¹Тамаева Кукун Аширбековна - И.К. Ахунбаев атындағы ҚММА қалыпты және топографиялық анатомия кафедрасының аға оқытушысы.ж. Бішкек.Қырғызстан. 750020 Ахунбаев к-сі 92. +996(558) 30 93 30

Біздің жұмысымыздың мақсаты жүректің ішкі ағзалық және ағзадан тыс лимфа тамырларының құрылысын зерттеу болып табылады..

Материалдар мен әдістер. Жүректің ішкі ағзалық және ағзадан тыс лимфа тамырларының құрылысы зерттелді. Екі жыныстағы адамдардың 18 мәйітінен зерттелген. Инъекция әдісі лимфа капиллярларын, сол және оң қарыншалардың тамырларын, сондай-ақ атриаларды анықтады..

Нәтижелер мен талқылау. Барлық внеорганных лимфангионах саны миоцитов бұлшық манжетке әрқашан артық дестесін клапанды синуса. Миоциттер коллаген және серпімді қасқырлармен тығыз қарым-қатынаста.

Қорытынды. Демек, ішкі және экстраоргандық кемеңің лимфангиондарының калибрі әр түрлі болады. Ішкі тамыр лимфангиондарының қабырғасындағы миоциттер саны азаяды

Түйінді сөздер: лимфангиондар, кадавер материалы жүрек.

Corresponding author: Masalbek Satybaldiev - Associate Professor of the Department of Normal and Topographic Anatomy, KSMU named after I.K.Akhunbaev.Bishkek city.Kyrgyzstan. 750020 Akhunbayeva St. 92. +996(558) 44 55 48; tamarakgma@mail.ru

Received 14.06.2022.

Accepted 22.06.20220

Bibliographic reference: Внутриорганные и внеорганные лимфатические сосуды сердца/М.А. Сатыбалдиев, Т.С. Абаева, А.М. Эргешева и др. //Астана медициналық журналы. – 2022. – Специальный выпуск № 1. – С.45-49.

АНАТОМИЯ

Введение

Изучение продвижения лимфы, а также роли в этом отдельных структурно-функциональных единиц, привело к теории моторной функции лимфангионов. Соответственно, лимфоток в организме прямо пропорционально зависит от активности лимфатических сосудов и следовательно - лимфангионов. Роль лимфангиона можно сравнить с ролью сердца [1-5]. При патологических процессах как ИБС (ишемическая болезнь сердца), где также затрагивается лимфатическая система. Недостаточный кровоток влечет к гибели миоцитов и поступлению излишней жидкости в интерстициальное пространство. Малое количество как зарубежных, так и СНГ специалистов, исследовавших лимфангионы сердца, говорит о сравнительной не давности появления интереса к данным структурам. Это также является интригующим и требующим более глубокого изучения фактором проблемы лимфангионов [3-7].

Цель

Изучить строение лимфатических сосудов сердца.

Материал и методы исследования

Для решения поставленных задач исследованы препараты сердца, взятые от 18 трупов людей обоих полов, умерших от несчастных случаев и травм.

Инъекционной методикой выявлены лимфатические капилляры, сосуды левого и правого желудочков, а также предсердий. Изучена конструкция стенки, проведена морфометрия субэпикардальных лимфангионов сердца.

Результаты исследования и обсуждение

Лимфатическое русло сердца состоит из лимфатических капилляров эндокарда, миокарда и эпикарда, лимфатических посткапилляров, внутриорганных и внеорганных лимфатических сосудов, впадающих в регионарные лимфатические узлы. Главным коллектором, принимающим лимфу из эндокарда и миокарда, является лимфатическое русло эпикарда, состоящее из лимфатических капилляров, посткапилляров и сосудов.

Во внеорганных лимфангионах количество миоцитов в мышечной манжетке всегда больше, чем в стеке клапанного синуса. Миоциты находятся в тесных взаимоотношениях с коллагеновыми и эластическими волокнами. Соединительно-тканые волокна играют существенную роль в моторной функции лимфангиона. Эластические волокна лимфангиона у новорожденных детей и лиц зрелого возраста тонкие. У престарелых и пожилых людей эластические волокна стенки лимфангиона подвергаются глубоким изменениям: они местами утолщаются, фрагментируются и распадаются. У пожилых и престарелых людей в стенке клапанного синуса лимфангиона часто образуются варикозные выпячивания. Коллагенизация и частичная атрофия миоцитов стенок лимфангиона у престарелых людей очевидно понижают моторную функцию лимфангиона в этом возрасте.

Заключение

В старческом возрасте происходят значительные изменения формы, калибра и строения стенки лимфангионов интраорганных и экстраорганных сосудов левого лимфатического коллектора сердца. В этой возрастной группе отмечаются «бухтообразные» и «грибовидные» выпячивания лимфангионов интраорганных и экстраорганных сосудов. Уменьшается количество миоцитов в стенке лимфангионов интраорганных сосудов. Параллельно с редукцией (атрофией) миоцитов в этом возрасте происходят коллагенизация стенки лимфангионов – увеличение количества коллагеновых волокон.

АНАТОМИЯ

Список литературы

1. Сатыбалдиев М.А. О лимфангионах сердца человека в старческом возрасте. Архитектоника лимфангионов сердца//Вестник КГМА (Бишкек). - 2013. - Вып. 3. - С. 69-70 [Satybalдиеv M.A. O limfangionah serdca cheloveka v starcheskom vozraste. Arhitektonika limfangionov serdca//Vestnik KGMA (Bishkek). - 2013. - Вып. 3. - С. 69-70].
2. Столяров В.В. Морфологическая характеристика субэпикардальных лимфангионов, проводящей системы и мышцы сердца в возрастном аспекте и при инфаркте миокарда//Структурно-функциональная организация лимфатических сосудов сердца. – Новосибирск: РАМН Сибирское отд., 2005. - С. 182 [Stoljarov V.V. Morfologicheskaja harakteristika subepikardial'nyh limfangionov, provodjashhej sistemy i myshcy serdca v vozrastnom aspekte i pri infarkte miokarda//Strukturno-funkcional'naja organizacija limfaticeskikh sosudov serdca. – Novosibirsk: RAMN Sibirskoe otd., 2005. - S. 182].
3. Mislin H. The lymphangion // *Lymphangiology* / Ed. By M.Földiet. J.R.Casley-Smith. – Stuttgart: N.Y., 1983. - P. 165-175.
4. Бактыбекова М.Б., Алымкулов А.Е., Абаева Т.С. Структуры лимфангионов грудного протока// Вестник КРСУ (Бишкек). - 2018. - Том 18, № 6. - С. 156-157 [Baktybekova M.B., Alymkulov A.E., Abaeva T.S. Struktury limfangionov grudnogo protoka// Vestnik KRSU (Bishkek). - 2018. - Tom 18, № 6. - S. 156-157].
5. Ergesheva Morphology of intermural lymph vessels of the human heart/Tamara S. Abaeva, Masalbek A. Satybalдиеv, Argen T. Alymkulov, Aida M.// *Heart, Vessels and Transplantation (Bishkek)*. - 2019. – Т. 3. – С. 173-176.
6. Алымкулов А.Т., Сатыбалдиев М.А. О лимфангионах сердца человека//Вестник МУК (Бишкек). – 2018. - Вып. 3. - С. 39-43 [Alymkulov A.T., Satybalдиеv M.A. O limfangionah serdca cheloveka//Vestnik MUK (Bishkek). – 2018. - Вып. 3. - С. 39-43].
7. Li-Hao Huang, Kory J. Lavine, Gwendalyn J. Randolph *Cardiac Lymphatic Vessels, Transport, and Healing of the Infarcted Heart*// *Washington University School of Medicine*. – 2017. - Vol. 2, № 4. – P. 477-48.

DOI 10.54500/2790-1203.S1.2022.50-54

МРНТИ 76.03.35

УДК 611.438-092.9

КЛЕТОЧНЫЙ СОСТАВ ТИМУСА ПРИ ВОЗДЕЙСТВИИ НЕБЛАГОПРИЯТНЫХ ВНЕШНИХ ФАКТОРОВ

А.Т. Дюсембаева, Н.С. Ахмад, Д.С. Байгамысова, Т.К. Исабекова, А.М. Оразымбетова, М.С. Мусина

НАО «Казахский национальный медицинский университет имени С.Д. Асфендиярова», Казахстан, 050000 Алматы, ул. Толе би, 94

Дюсембаева Ася Тулеубаевна – доктор медицинских наук, профессор кафедры анатомии имени С.Р. Карынбаева НАО «Казахского национального медицинского университета имени С.Д. Асфендиярова», Казахстан, 050000, Алматы, ул. Толе би, 94, dyusembaeva.a@kaznmu.kz, orcid.org/0000-0002-2015-1565

Ахмад Нургулим Сагидуллоевна – кандидат медицинских наук, заведующая кафедрой анатомии имени С.Р. Карынбаева НАО «Казахского национального медицинского университета имени С.Д. Асфендиярова», Казахстан, 050000, Алматы, ул. Толе би, 94, akhmad.n@kaznmu.kz, orcid.org/0000-0002-7180-2006

Байгамысова Динара Сагатпековна – лектор кафедры анатомии имени С.Р. Карынбаева НАО «Казахского национального медицинского университета имени С.Д. Асфендиярова», Казахстан, 050000, Алматы, ул. Толе би, 94, d.baygamisova@kaznmu.kz, orcid.org/0000-0003-3530-3805

Исабекова Толкын Кадыржанова – кандидат медицинских наук, доцент кафедры анатомии имени С.Р. Карынбаева НАО «Казахского национального медицинского университета имени С.Д. Асфендиярова», Казахстан, 050000, Алматы, ул. Толе би, 94, issabekova.t@kaznmu.kz, orcid.org/0000-0002-6241-6058

Оразымбетова Айкен Маратбековна – кандидат медицинских наук, доцент кафедры анатомии имени С.Р. Карынбаева НАО «Казахского национального медицинского университета имени С.Д. Асфендиярова», Казахстан, 050000, Алматы, ул. Толе би, 94, orazymbetova.a@kaznmu.kz, orcid.org/0000-0002-8706-5565

Мусина Майра Сакыпкереевна – лектор кафедры анатомии им. С.Р. Карынбаева НАО «Казахского национального медицинского университета имени С.Д. Асфендиярова», Казахстан, 050000 Алматы, ул. Толе би, 94, musina.m@kaznmu.kz, orcid.org/0000-0003-1681-1142

Цель работы- анализ изменения тканевого компонента тимуса в условиях неблагоприятного воздействия окружающей среды.

Материал и методы. Исследования проводили на белых крысах, использовали гистологические, гистохимические и электронно-микроскопические методы исследования.

Результаты и обсуждение. Исследование тимуса показало, что при введения 3,4- бензпирена на 1,7,21 сутки наблюдались явления отека тимуса, увеличение интерстициального пространства, уплотнение цистерн гранулярного эндоплазматического ретикулума, уменьшение количества рибосом, увеличение тучных клеток и апоптоз лимфоцитов.

Заключение. Полученные морфометрические данные свидетельствуют, что после введения животным 3,4- бензпирена происходят явления дистрофии тканевого компонента тимуса. Эти изменения связаны с набуханием клеток эпителия и эндотелиоцитов кровеносных капилляров, набуханием их органелл, снижением белок-синтетической функции и нарушением обменных процессов.

Ключевые слова: тимус, эпителиальный тканевой компонент тимуса, 3,4-бензпирен.

THYMUS CELL COMPOSITION UNDER THE INFLUENCE OF ADVERSE EXTERNAL FACTORS

A. Dyussembaeva, N. Ahmad, D. Baigamysova, T. Isabekova, A. Orazymbetova, M. Musina

NcJSC “Kazakh National Medical University named after S.D. Asfendiyarov” Kazakhstan, 050000 Almaty, st. Tole bi, 94

МОРФОЛОГИЯ

Asya Dyussebayeva - Doctor of Medical Sciences, Professor of the Department of Anatomy named after S.R. Karynbaev NcJSC “Kazakh National Medical University named after S.D. Asfendiyarov”, Kazakhstan, 050002, Almaty, st. Tole bi 94, dyussebaeva.a@kaznmu.kz // orcid.org/0000-0002-2015-1565

Nurgulim Akhmad - Candidate of Medical Sciences, Head of the Department of Anatomy named after S.R. Karynbaev NJSC "Kazakh National Medical University named after S.D. Asfendiyarov", Kazakhstan, 050000, Almaty, st. Tole bi 94, akhmad.n@kaznmu.kz // orcid.org/0000-0002-7180-2006

Dinara Baigamyssova - Lecturer of the Department of Anatomy named after S.R. Karynbaev NcJSC “Kazakh National Medical University named after S.D. Asfendiyarov”, Kazakhstan, 050000, Almaty, st. Tole bi 94, d.baygamisova@kaznmu.kz // orcid.org/0000-0003-3530-3805

Tolkyn Isabekova – Candidate of Medical Sciences, docent of the Department of Anatomy named after S.R. Karynbaev NcJSC “Kazakh National Medical University named after S.D. Asfendiyarov”, Kazakhstan, 050000, Almaty, st. Tole bi 94, issabekova.t@kaznmu.kz // orcid.org/0000-0002-6241-6058

Aiken Orazymbetova – Candidate of Medical Sciences, docent of the Department of Anatomy named after S.R. Karynbaev NcJSC “Kazakh National Medical University named after S.D. Asfendiyarov”, Kazakhstan, 050000, Almaty, st. Tole bi 94, orazymbetova.a@kaznmu.kz // orcid.org/0000-0002-8706-5565

Maira Musina - Lecturer of the Department of Anatomy named after S.R. Karynbaev NcJSC “Kazakh National Medical University named after S.D. Asfendiyarov”, Kazakhstan, 050000, Almaty, st. Tole bi 94, musina.m@kaznmu.kz // orcid.org/0000-0003-1681-1142

The aim of the work is to analyze the changes in the tissue component of the thymus under adverse environmental conditions.

Material and methods. The studies were carried out on white rats, using histological, histochemical and electron microscopic research methods.

Results and discussion. The study of the thymus showed that with the introduction of 3,4-benzpyrene on days 1, 7, 21, thymus edema, an increase in the interstitial space, compaction of the granular endoplasmic reticulum cisterns, a decrease in the number of ribosomes, an increase in mast cells and apoptosis of lymphocytes were observed.

Conclusion. The obtained morphometric data indicate that after the administration of 3,4-benzpyrene to animals, phenomena of dystrophy of the tissue component of the thymus occur. These changes are associated with swelling of epithelial cells and endotheliocytes of blood capillaries, swelling of their organelles, a decrease in protein-synthetic function and metabolic disorders.

Keywords: thymus, thymus epithelial tissue component, 3,4-benzpyrene

ҚОЛАЙСЫЗ СЫРТҚЫ ФАКТОРЛАРДЫҢ ТИМУСТЫҢ ЖАСУШАЛЫҚ ҚҰРАМЫНА ӘСЕР ЕТУІН ЗЕРТТЕУ

А. Т. Дүйсембаева, Н. С. Ахмад, Д. С. Байғамысова, Т. К. Исабекова, А. М. Оразымбетова, М. С. Мусина

КеАҚ «С.Ж. Асфендияров атындағы Қазақ ұлттық медицина университеті», Қазақстан 050000 Алматы, Төле би көшесі, 94

Дүйсембаева Асия Төлеубайқызы - медицина ғылымдарының докторы, С.Р. Қарынбаев атындағы анатомия кафедрасының профессоры КеАҚ «С.Ж. Асфендияров атындағы Қазақ ұлттық медицина университеті», Қазақстан, 050000, Алматы, Төле би көшесі, 94, dyussebaeva.a@kaznmu.kz // orcid.org/0000-0002-2015-1565

Ахмад Нүргүлім Сағидұлқызы - медицина ғылымдарының кандидаты, С.Р. Қарынбаев атындағы анатомия кафедрасының меңгерушісі КеАҚ «С.Ж. Асфендияров атындағы Қазақ ұлттық медицина университеті», Қазақстан, 050000, Алматы, Төле би көшесі, 94, akhmad.n@kaznmu.kz // orcid.org/0000-0002-7180-2006

Байғамысова Динара Сағатбекқызы - С.Р. Қарынбаев атындағы анатомия кафедрасының лекторы КеАҚ «С.Ж. Асфендияров атындағы Қазақ ұлттық медицина университеті», Қазақстан 050000 Алматы, Төле би көшесі, 94, d.baygamisova@kaznmu.kz // orcid.org/0000-0003-3530-3805

Исабекова Толқын Қадыржанқызы - медицина ғылымдарының кандидаты, С.Р. Қарынбаев атындағы анатомия кафедрасының доценті КеАҚ «С.Ж. Асфендияров атындағы Қазақ ұлттық медицина университеті», Қазақстан, 050000, Алматы, Төле би көшесі, 94, issabekova.t@kaznmu.kz // orcid.org/0000-0002-6241-6058

Оразымбетова Айкен Маратбекқызы - медицина ғылымдарының кандидаты, С.Р. Қарынбаев атындағы анатомия кафедрасының доценті «С.Ж. Асфендияров атындағы Қазақ ұлттық

МОРФОЛОГИЯ

медицина университеті», Қазақстан, 050000, Алматы, Төле би көшесі 94, orazymbetova.a@kaznmu.kz/orcid.org/0000-0002-8706-5565

Мусина Майра Сақыпкерейқызы - С.Р. Қарынбаев атындағы анатомия кафедрасының лекторы КеАҚ «С.Ж. Асфендияров атындағы Қазақ ұлттық медицина университеті», Қазақстан, 050000, Алматы, Төле би көшесі 94, musina.m@kaznmu.kz/orcid.org/0000-0003-1681-1142

Жұмыс мақсаты: қоршаған ортаға қолайсыз әсер ету жағдайында тимустың тіндік компонентінің өзгеруін талдау.

Материалдар және әдістері. Зерттеулер ақ егеуқұйрықтарда жүргізілді, гистологиялық, гистохимиялық және электронды микроскопиялық зерттеу әдістері қолданылды.

Нәтижелер және оларды талқылау. Тимусты зерттеу 3,4 - бензпиренді 1,7,21 тәулікке енгізу кезінде тимустың ісіну құбылыстары, интерстициальды кеңістіктің ұлғаюы, түйіршікті эндоплазмалық ретикулум цистерналарының тығыздалуы, рибосомалар санының азаюы, мастикалық жасушалардың көбеюі және лимфоциттердің апоптозы байқалғанын көрсетті.

Тұжырымдар. Алынған морфометриялық деректер жануарларға 3,4 - бензпирен енгізілгеннен кейін тимустың тіндік компонентінің дистрофиясы пайда болатындығын көрсетеді. Бұл өзгерістер қан капиллярларының эпителий жасушалары мен эндотелиоциттерінің ісінуімен, олардың органеллаларының ісінуімен, ақуыз-синтетикалық функцияның төмендеуімен және метаболизм процестерінің бұзылуымен байланысты.

Түйінді сөздер: тимус, тимустың эпителиалды тіндік компоненті, 3,4-бензпирен

Corresponding author: **Asya Dyussebayeva** - Doctor of Medical Sciences, Professor of the Department of Anatomy named after S.R. Karynbaev NJSC “Kazakh National Medical University named after S.D. Asfendiyarov”, Kazakhstan, 050002 Almaty, st. Tole bi 94, E-mail dyusembaeva.a@kaznmu.kz /orcid.org/0000-0002-2015-1565 Address: post index 050002, Kazakhstan, Almaty, st. Baribaev house 15, flat 1. Phone: 87772410970

Received: 7.05.22

Accepted: 16.06.2022

Bibliographic reference: Клеточный состав тимуса при воздействии неблагоприятных внешних факторов/А.Т. Дюсембаева, Н.С. Ахмад, Д.С. Байгамысова и др.//Астана медициналық журналы. – 2022. – Специальный выпуск № 1. – С.50-54.

Введение

Тимус - центральный орган иммунной системы, представляет собой общее звено между эндокринной и иммунной систем, осуществляющих постоянство внутренней среды организма и процессы адаптации к изменяющимся условиям внешней среды. Несмотря на большое количество работ, посвященных тимусу необходимо отметить, что мало изучен эпителиальный тканевой компонент тимуса. Особенно немногочисленны данные об изменениях тонкой структуры тимусного эпителия при воздействии неблагоприятных внешних факторов, а также не выявлено участие клеточного состава тимуса в патогенезе эндотоксикоза. Недостаточно изучено микроциркуляторное русло тимуса [1-3].

Цель

Анализ изменения тканевого компонента тимуса в условиях неблагоприятного воздействия окружающей среды.

Материал и методы

Исследования проводили на белых крысах в возрасте 2,5-3 месяцев массой 180-200 г. Из гистологических методов использовали окраску гематоксилином Майера и эозином, для цитологического исследования использовали гистохимические методы - азур II-эозином и толуидиновым синим. Образцы органов фиксировали в жидкости Теллесницкого, обезжовивали в серии спиртов возрастающей концентрации и заливали в парафин. С помощью ротационного микротомы изготавливали серийные

МОРФОЛОГИЯ

или полусерийные срезы толщиной 10 мкм и часть срезов толщиной 5 мкм. Срезы заключали в канадский бальзам. Для электронной микроскопии материал фиксировали в 1 % растворе четырехоксида осмия на фосфатном буфере при pH=7,4 при температуре 4°C, в течение 2 часов. Обезвоживали в серии спиртов возрастающей концентрации. Животных выводили из эксперимента через 1,7,14 и 21 сутки декапитацией под эфирным наркозом.

Результаты

Исследование тимуса показало, что при введения 3,4- бензпирена на 1 сутки наблюдалась отечность анатомических структур тимуса. При обследовании светлых эпителиальных клеток и больших медуллярных клеток эпителия тимуса уменьшалось количество свободных ($25,1 \pm 0,16; 23,1 \pm 0,50; P_{1,2} < 0,05$). и прикрепленных ($15,9 \pm 0,35; 14,01 \pm 0,28; P_{1,2} < 0,05$) полисомальных рибосом. Плотность цистерн гранулярного эндоплазматического ретикулула увеличилась из-за отека органа.

На 7 сутки эксперимента отек тимуса сохранялся. Содержание тучных клеток в междольковой соединительной ткани увеличивалось. Плотность митохондрий и мембран гранулярного эндоплазматического ретикулула увеличилась в два раза. В тоже время плотность полисомальных и прикрепленных рибосом продолжала снижаться. Содержание тучных клеток оставалось повышенным, снижение плотности свободных полисомальных рибосом продолжалось ($25,1 \pm 0,16; 15,7 \pm 0,22; P_{1,2} < 0,05$). В эндотелиоцитах кровеносных капилляров отмечались явления отека клеток, перикапиллярные пространства были увеличенными. В лимфоидной паренхиме тимуса отмечался апоптоз лимфоцитов.

На 21 сутки введения 3,4- бензпирена наблюдался отек тимуса с апоптозом отдельных лимфоцитов. В междольковой соединительной ткани оставались тучные клетки. Интерстициальные пространства и гранулярный эндоплазматический ретикулум ($10,6 \pm 0,18; 3,0 \pm 0,24; P_{1,2} < 0,05$) были расширены. Плотности свободных полисомальных и прикрепленных рибосом оставались сниженными. Объемные плотности филаментов и секреторных вакуолей оставались повышенными.

Обсуждение

Таким образом, изучение синдромов поражения тимуса объясняется тем, что это позволяет судить о его функциях в норме, так как тимус отличается наибольшей лабильностью морфологической структуры. В связи с необходимостью анализа структурных изменений тимуса с позиции изучения адекватной адаптации к непрерывно меняющейся внешней среде, изучение тимуса приобретает особую актуальность. Уменьшалось количество зрелых лимфоцитов, так как увеличилось количество тучных клеток. При этом появились дегранулированные тучные клетки, что согласуется с имеющимися данными литературы о стереотипности ответной реакции этих клеток на внешние дестабилизирующие влияния [4].

Заключение

Полученные морфометрические данные свидетельствуют, что после введения животным 3,4- бензпирена происходят явления дистрофии тканевого компонента тимуса. Эти изменения связаны с набуханием клеток эпителия и эндотелиоцитов кровеносных капилляров, набуханием их органелл, снижением белок-синтетической функции, нарушением обменных процессов, развитием апоптоза лимфоцитов.

МОРФОЛОГИЯ

Список литературы

1. Давронова Ш.Р. Строение тимуса белых крыс при действии температурного фактора//Морфология. - Т. 157(2-3). – С. 67 [Davronova Sh.R. Stroenie timusa belyh krysv pri dejstvii temperaturnogo faktora//Morfologija. - T. 157(2-3). – S. 67].

2. Морфометрическое исследование слизистой оболочки тонкой кишки крыс adolescents в условиях хронической интоксикации ацетатом свинца и сульфатом кадмия/Елясин П.А., Залавина С.В., Машак А.Н. и др.//Вестник Кыргызско-Российского славянского университета. - 2017. - Т. 17 (3). - С. 166-168 [Morfometricheskoe issledovanie slizistoj obolochki tonkoj kishki krysv adolescents v uslovijah hronicheskoj intoksikacii acetatom svinca i sul'fatom kadmija/Eljasin P.A., Zalavina S.V., Mashak A.N. i dr.//Vestnik Kyrgyzsko-Rossijskogo slavjanskogo universiteta. - 2017. - T. 17 (3). - S. 166-168].

3. Морфофункциональное исследование тимуса при экзотоксикозе Проблемы саногенного и патогенного эффектов эндо- и экзозекологического воздействия на внутреннюю среду организма по вопросам фундаментальной и прикладной медицины/ Дюсембаева А.Т., Идрисов А.А., Абилова А.А., Исабекова У.А.//Материалы XII Евразийского симпозиума, посвященного 85-летию академика РАМН Ю.И. Бородина. - Бишкек, 2014. - С. 83-84 [Morfofunkcional'noe issledovanie timusa pri jekzotoksikoze Problemy sanogennoego i patogennoego jeffektov jendo- i jekzozekologicheskogo vozdejstvija na vnutrennjuju sredu organizma po voprosam fundamental'noj i prikladnoj mediciny/ Djusembaeva A.T., Idrisov A.A., Abilova A.A., Isabekova U.A.//Materialy XII Evrazijskogo simpoziuma, posvjashhennoego 85-letiju akademika RAMN Ju.I. Borodina. - Bishkek, 2014. - S. 83-84].

4. Бородин Ю.И., Горчаков В.Н., Бгатова Н.П. Морфофункциональная оценка воздействия биологически активной добавки «Литовит» на органы и системы организма. - Новосибирск: Изд-во Экор, 2000. - 78 с. [Borodin Ju.I., Gorchakov V.N., Bgatova N.P. Morfofunkcional'naja ocenka vozdejstvija biologicheski aktivnoj dobavki «Litovit» na organy i sistemy organizma. - Novosibirsk: Izd-vo Jekor, 2000. - 78 s.].

DOI 10.54500/2790-1203.S1.2022.54-62

ГТАМБ 76.73,76.29.34,76.03.35

ЭОЖ 616.66-006.6.64+616.34-006.6-036.22:611.018 76.33,76.29.34,76.03.35

АСҚАЗАН ОБЫРЫНЫҢ ДИФФУЗДЫ ЖӘНЕ ИНТЕСТИНАЛЬДЫ ТҮРЛЕРІНІҢ ЭПИДЕМИОЛОГИЯЛЫҚ, ПОПУЛЯЦИЯЛЫҚ, ГИСТОМОРФОЛОГИЯЛЫҚ САЛЫСТЫРМАЛЫ ЕРЕКШЕЛІКТЕРІ

Ж.Е. Көмекбай, Г.А. Темирова, А.К. Бердалинова, А.Е. Ахаева, Ф.Қ. Есқара

«Марат Оспанов атындағы Батыс Қазақстан медицина университеті» Ке АҚ, Қазақстан, 030012, Ақтөбе, Маресьева 68

Көмекбай Жанат Есқарақызы – медицина ғылымдарының кандидаты, «Марат Оспанов атындағы Батыс Қазақстан медицина университеті» Ке АҚ гистология кафедрасының жетекшісі, Zhanat.ru@inbox.ru, ORCID: (<https://orcid.org/0000-0002-1075-5680>)

Темирова Гульнара Аягановна - медицина ғылымдарының кандидаты, «Марат Оспанов атындағы Батыс Қазақстан медицина университеті» Ке АҚ гистология кафедрасының профессоры, gulnara_acnara@mail.ru, ORCID: <https://orcid.org/0000-0002-9996-9799>

Бердалинова Акженис Крымгереевна – медицина ғылымдарының магистрі, «Марат Оспанов атындағы Батыс Қазақстан медицина университеті» Ке АҚ гистология кафедрасының аға оқытушысы, berdalino77@mail.ru, ORCID: <https://orcid.org/0000-0002-5735-9538>

Ахаева Айнаш Ержановна - медицина ғылымдарының магистрі, «Марат Оспанов атындағы Батыс Қазақстан медицина университеті» Ке АҚ гистология кафедрасының аға оқытушысы, gistolog89@mail.ru, ORCID: <https://orcid.org/0000-0001-9206-0171>

Есқара Фариза Қуанышқызы - «Марат Оспанов атындағы Батыс Қазақстан медицина университеті» Ке АҚ «жалпы медицина» факультетінің 2 курс студенті, yesara01@mail.ru

МОРФОЛОГИЯ

Зерттеу мақсаты - асқазан обырының диффузды және интестинальды түрлерінің морфологиялық диагностикасын талдау.

Зерттеу материалдары мен әдістері. Зерттеу Ақтөбе облыстық патологоанатомиялық бюросына 2018-2019жж асқазан обыры диагнозымен зерттеуге түскен 120 науқастың биопсиялық материалына жүргізілді.

Нәтижелері және талдау. Мақалада асқазан обырының диффузды және интестинальды түрлерінің салыстырмалы эпидемиологиялық, популяциялық, анатомотопографиялық, гистоморфологиялық ерекшеліктері туралы зерттеу нәтижелері берілген.

Қорытынды. Алынған нәтижелер асқазан обырының диффузды және интестинальды түрлерінің морфологиялық, салыстырмалы эпидемиологиялық, популяциялық ерекшеліктері туралы мағлұматты толықтырады және науқастардың биопсиялық материалында асқазан обырының диффузды және интестинальды түрлерін нақты морфологиялық критерийлерді қолдана отырып диагностикалауға мүмкіндік береді.

Кілт сөздер: асқазан обыры, диффузды рак, интестинальды рак, гистология, морфология эпидемиология.

EPIDEMIOLOGICAL, POPULATION, HISTOMORPHOLOGICAL COMPARATIVE FEATURES OF DIFFUSE AND INTESTINAL FORMS OF GASTRIC CANCER

Zh. Komekbay, G. Temirova, A. Berdalina, A. Ahayeva, F. Yeskara

«West Kazakhstan Marat Ospanov Medical University», Kazakhstan, 030012, Aktobe, Mareseva 68

Zhanat Komekbai – candidate of Medical Sciences, Head of the Department of Histology "West Kazakhstan Medical University named after Marat Ospanov", Zhanat.ru@inbox.ru, ORCID: <https://orcid.org/0000-0002-1075-5680>

Gulnara Temirova - candidate of Medical Sciences, Professor of the Department of Histology "West Kazakhstan Medical University named after Marat Ospanov", gulnara_acnara@mail.ru, ORCID: <https://orcid.org/0000-0002-9996-9799>

Akzhenis Berdalina – Master of Medical Sciences, Senior lecturer of the Department of Histology of the "West Kazakhstan Medical University named after Marat Ospanov", berdalina77@mail.ru, ORCID: <https://orcid.org/0000-0002-5735-9538>

Aynash Akhayeveva - Master of Medical Sciences, Senior lecturer of the Department of Histology of the "West Kazakhstan Medical University named after Marat Ospanov", gistolog89@mail.ru ORCID: <https://orcid.org/0000-0001-9206-0171>

Fariza Eskara – 2nd year student of the Faculty of General Medicine of the "West Kazakhstan Medical University named after Marat Ospanov", yesara01@mail.ru

The target of our work is to analyze the morphological diagnosis of diffuse and intestinal forms of gastric cancer.

Materials and methods. The study was conducted on biopsy material of 120 patients admitted to the Aktobe Regional Pathology Department with a diagnosis of stomach cancer in 2018-2019.

Results and discussion. The article presents the results of a study of comparative epidemiological, population, anatomical, topographic, histomorphological features of diffuse and intestinal types of gastric cancer.

Conclusion. The obtained results supplement the information about the morphological, comparative epidemiological, population characteristics of diffuse and intestinal histological types of gastric cancer and allow diagnosing diffuse and intestinal gastric cancer in patients using extended morphological criteria in the biopsy material.

Keywords: gastric cancer, diffuse cancer, intestinal cancer, histology, morphology, epidemiology.

ЭПИДЕМИОЛОГИЧЕСКИЕ, ПОПУЛЯЦИОННЫЕ, ГИСТОМОРФОЛОГИЧЕСКИЕ СРАВНИТЕЛЬНЫЕ ОСОБЕННОСТИ ДИФфуЗНОЙ И КИШЕЧНОЙ ФОРМ РАКА ЖЕЛУДКА

Ж.Е. Көмекбай, Г.А. Темирова, А.К. Бердалинова, А.Е. Ахаева, Ф.Қ. Ескара

МОРФОЛОГИЯ

НАО «Западно Казахстанский медицинский университет имени Марата Оспанова», Казахстан, 030012, Актобе, Маресьева 68

Көмекбай Жанат Ескарақызы – кандидат медицинских наук, руководитель кафедры гистологии НАО «Западно Казахстанского медицинского университета имени Марата Оспанова», Zhanat.ru@inbox.ru, ORCID: (<https://orcid.org/0000-0002-1075-5680>)

Темирова Гульнара Аягановна - кандидат медицинских наук, профессор кафедры гистологии НАО «Западно Казахстанского медицинского университета имени Марата Оспанова», gulnara_acnara@mail.ru, ORCID: <https://orcid.org/0000-0002-9996-9799>

Бердалинова Акженис Крымгереевна – магистр медицинских наук, старший преподаватель кафедры гистологии НАО «Западно Казахстанского медицинского университета имени Марата Оспанова», berdalina77@mail.ru, ORCID: <https://orcid.org/0000-0002-5735-9538>

Ахаева Айнаш Ержановна - магистр медицинских наук, старший преподаватель кафедры гистологии НАО «Западно Казахстанского медицинского университета имени Марата Оспанова», gistolog89@mail.ru, ORCID: <https://orcid.org/0000-0001-9206-0171>

Ескара Фариза Қуанышқызы – студентка 2 курса факультета общей медицины НАО «Западно Казахстанского медицинского университета имени Марата Оспанова», yesara01@mail.ru,

Цель нашей работы – анализ морфологической диагностики диффузной и кишечной форм рака желудка.

Материалы и методы. Исследование проведено на биопсийном материале 120 больных, поступивших в Актюбинское областное патологоанатомическое бюро с диагнозом рак желудка в 2018-2019гг.

Результаты и обсуждение. В статье представлены результаты исследования сравнительных эпидемиологических, популяционных, анатомо-топографических, гистоморфологических особенностей диффузного и кишечного типов рака желудка.

Заключение. Полученные результаты дополняют сведения о морфологических, сравнительно-эпидемиологических, популяционных особенностях диффузной и кишечной гистологических форм рака желудка и позволяют диагностировать диффузный и кишечный рак желудка у больных с использованием расширенных морфологических критериев в биопсийном материале.

Ключевые слова: рак желудка, диффузный рак, кишечный рак, гистология, морфология, эпидемиология.

Corresponding author: Komekbai Zhanat Eskarakyzy – candidate of Medical Sciences, Head of the Department of Histology "West Kazakhstan Medical University named after Marat Ospanov", Zhanat.ru@inbox.ru,

Resteved 19.05.2022

Accepted 17.06.2022

Bibliographic reference: Асқазан обырының диффузды және интестиналды түрлерінің эпидемиологиялық, популяциялық, гистоморфологиялық салыстырмалы ерекшеліктері / Ж.Е. Көмекбай, Г.А. Темирова, А.К. Бердалинова т.б. //Астана медициналық журналы. – 2022. – Специальный выпуск № 1. – С.54-62.

Өзектілігі

The Global Cancer Observatory мәліметтері бойынша асқазан қатерлі ісігі сүт безі қатерлі ісігі (11,7%), өкпе қатерлі ісігі (11,4%), тік ішектің қатерлі ісігі (10%) және қуықасты безінің қатерлі ісігінен (7,3%) кейін 5 –ші орынды иеленді. 2020 жыл бойынша барлығы 19 292 789 жағдай тіркелген. Соңғы онжылдықта асқазан қатерлі ісігінің төмендеуі байқалады, алайда осы патология мәліметтері бойынша өлім жоғары болып отыр. The Global Cancer Observatory мәліметтері бойынша 2020 жылы әлем бойынша асқазан қатерлі ісігінен өлім өкпе қатерлі ісігі (18%), тік ішек қатерлі ісігі (9,4%), бауыр қатерлі ісігінен (8,3%) кейін төртінші орынды алып отыр. Барлығы – 9 958 133 өлім жағдайы [1-4]. Қазақстан бойынша 2020 жылы барлығы 35 366

МОРФОЛОГИЯ

онкологиялық аурулар жағдайы анықталған: оның ішінде асқазан қатерлі ісігі (9,5%) өкпе қатерлі ісігі (13,1%) және сүт безі қатерлі ісігінен (12,4%) кейін үшінші орынды алып отыр. Ер адамда асқазан қатерлі ісігі (12,4%) – өкпе қатерлі ісігінен (22,9%) кейін екінші орында, әйелдерде (6,6%) – сүт безінің қатерлі ісігі (23,5%), тік ішек қатерлі ісігі (9,7%) және жатыр мойынының қатерлі ісігінен кейін (9,5%) төртінші орында тұр. Өлім құрылымы бойынша бірінші орында - өкпе қатерлі ісігі (16,4%), екінші орында – асқазан қатерлі ісігі (11,5%), үшінші орында колоректальды қатерлі ісік (10,7%) және сүт безінің қатерлі ісігі (7,8%) [5-8]. Қазақстанда онкологиялық көмектің дамуы мен жақсаруы 2020-2025 жылдарға Қазақстан Республикасы денсаулық сақтаудың Мемлекеттік бағдарламасының тапсырмаларын жүзеге асыру және 2018-2022 жылдарға Қазақстан Республикасында онкологиялық аурулармен күресу бойынша кешенді жоспар шеңберінде жүргізілуде. Барлық онкологиялық аурулардың ерте және нақты диагностикасы барлық уақытта онкологиялық аурулардың өлімін азайты үшін өзекті болып қалады. Осыған байланысты 29.06.2018 ж. ҚР үкіметінің қаулысына сәйкес 2018 – 2022 жылдарға онкологиялық ауруларға қарсы әсер ететін жоғарыәсер көрсететін ерте диагностика болып табылады [9-12].

Зерттеу мақсаты

Асқазан обырының диффузды және интестинальды түрлерінің морфологиялық диагностикасын талдау.

Зерттеу материалы және әдістері

Зерттеу Ақтөбе облыстық патологоанатомиялық бюросында 2018-2019 жж. асқазанның қатерлі ісігі диагнозымен зерттеуге түскен 120 науқастың тіркеу журналындағы мәліметтер және биопсиялық материалынан жасалынған блоктар алынып, «М. Оспанов атындағы Батыс Қазақстан медицина университеті» Ке АҚ, гистология кафедрасындағы морфологиялық лабораториясында даярланған гистологиялық микропрепараттарға жүргізілді және келесі зерттеу әдістері қолданылды:

- эпидемиологиялық/популяциялық - кездесу жиілігі, науқастардың жасы, жынысы анықталды;

- морфологиялық: макроскопиялық - ісіктің орналасу ерекшелігі, яғни ДДСҰ ұсынысы және «Денсаулық сақтауды дамыту республикалық орталығымен» бекітілген асқазанның қатерлі ісігі клиникалық хаттамасына (01.03.2019 ж., № 56 хаттама) сәйкес ісіктің анатомиялық орналасу аймағы (кардиальды бөлімі, денесі, түбі, антральды немесе пилорикалық бөлімі) анықталды;

- микроскопиялық - 10% формалин ертіндісінде бекітіліп, парафинге құйылған гистологиялық блоктардан «М. Оспанов атындағы БҚМУ» КеАҚ, гистология кафедрасының морфологиялық зертханасында қалыңдығы 4-5 мкм болатын гистологиялық кесінділер дайындалып, гематоксилин – эозин бояуымен боялды. Морфологиялық зерттеу «Axio Lab A1» микроскопын қолдана отырып, ал гистологиялық микропрепараттарды суретке түсіру AxioVision 4.6.3 (Carl Zeiss) компьютерлі бағдарламасы арқылы AxioCam ERc5s сандық камерасы арқылы жүргізілді. ДДСҰ ұсынысы және «Денсаулық сақтауды дамыту республикалық орталығымен» бекітілген асқазанның қатерлі ісігі клиникалық хаттамасына (01.03.2019 ж., № 56 хаттама) сәйкес ісіктің гистопатологиялық жіктелісіне (G1 – жоғары жіктелген, G2 – орташа жіктелген, G3 – төмен жіктелген, G4 - жіктелмеген), ісіктің паренхимасы мен стромасының ерекшеліктеріне салыстырмалы сипаттама беріледі, ішектік метаплазия бар жоқтығы анықталды. Асқазанның кілегей қабығының атрофиясы және қабыну инфильтратының айқындығын анықтау үшін

МОРФОЛОГИЯ

OLGA – Operative Link for Gastritis Assesment халықаралық жіктелісінің визуальды аналогиялық шкаласы қолданылды [13-15];

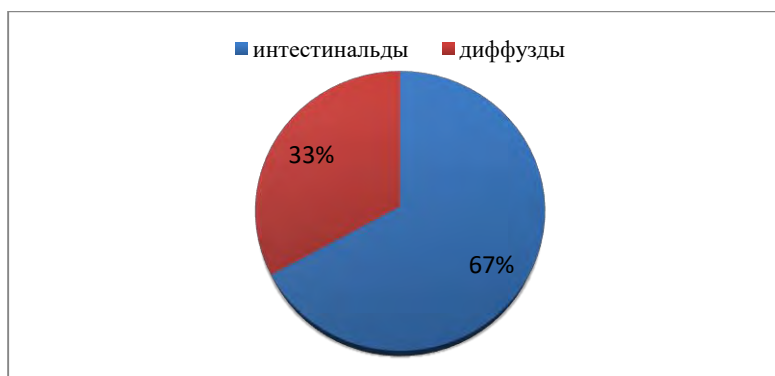- морфометриялық - митоз индексі анықталады. Микроскоп көмегімен гистологиялық микропрепараттарды 400X есе ұлғайтып 10 көру аймағында митозға қабілеттілігі белсенді болып тұрған клеткалардың саны есептеледі. Егер көру аймағында митозға қабілетті клеткалардың саны 1-ден 5-ке дейін болса митоз белсенділігі төмен (1+), 6-дан 10-ға дейін болса орташа (2+), ал белсенді бөлініп жатқан клеткалардың саны 10-нан жоғары болса митоз белсенділігі жоғары (3+) болып есептеледі;

- статистикалық талдау – зерттеу жұмысы барысында алынған көрсеткіш параметрлері MS Excel форматында электрондық кестеге енгізілді. Зерттеу нәтижелерінің статистикалық өңделуі арнайы Statistica 10 компьютерлік бағдарлама жүйесінің пакетін пайдалану арқылы жүзеге асырылды (Stat. Soft, Ins. АҚШ компаниясы) бағдарламасының жинағын қолдана отырып талданды. Барлық нәтижелер 95% СИ (Сенімді интервал) түрінде көрсетілді.

Біздің зерттеуімізде салыстыру үшін алынған екі топ бір біріне тәуелді емес және параметриялық емес болғандықтан жинақтар арасындағы салыстырмалы сандық көрсеткіштер Manna Whitney (Манна - Уитни) U критерийлерін қолдана отырып, таблица бойынша шынайы айырмашылықтар көрсеткіші $P < 0,005$ деңгейінде анықталды. Жинақтар арасындағы салыстырмалы сапалы көрсеткіштер айырмашылығы Pearson Chi-square критерийлерімен бағаланды, статистикалық маңыздылық деңгейі $p < 0,05$ құрады.

Зерттеу нәтижелері мен талдау

Асқазанның қатерлі ісігінің диффузды және интестинальды түрлерін кездесу жиілігі бойынша салыстыратын болсақ асқазанның қатерлі ісігінің диффузды түрі зерттеуге алынған 109 науқастың 33% (95% СИ: 24,2 – 41,9) жағдайында, ал интестинальды түрі 67% (95% СИ: 58,1 – 75,8) жағдайда анықталды (сурет-1).



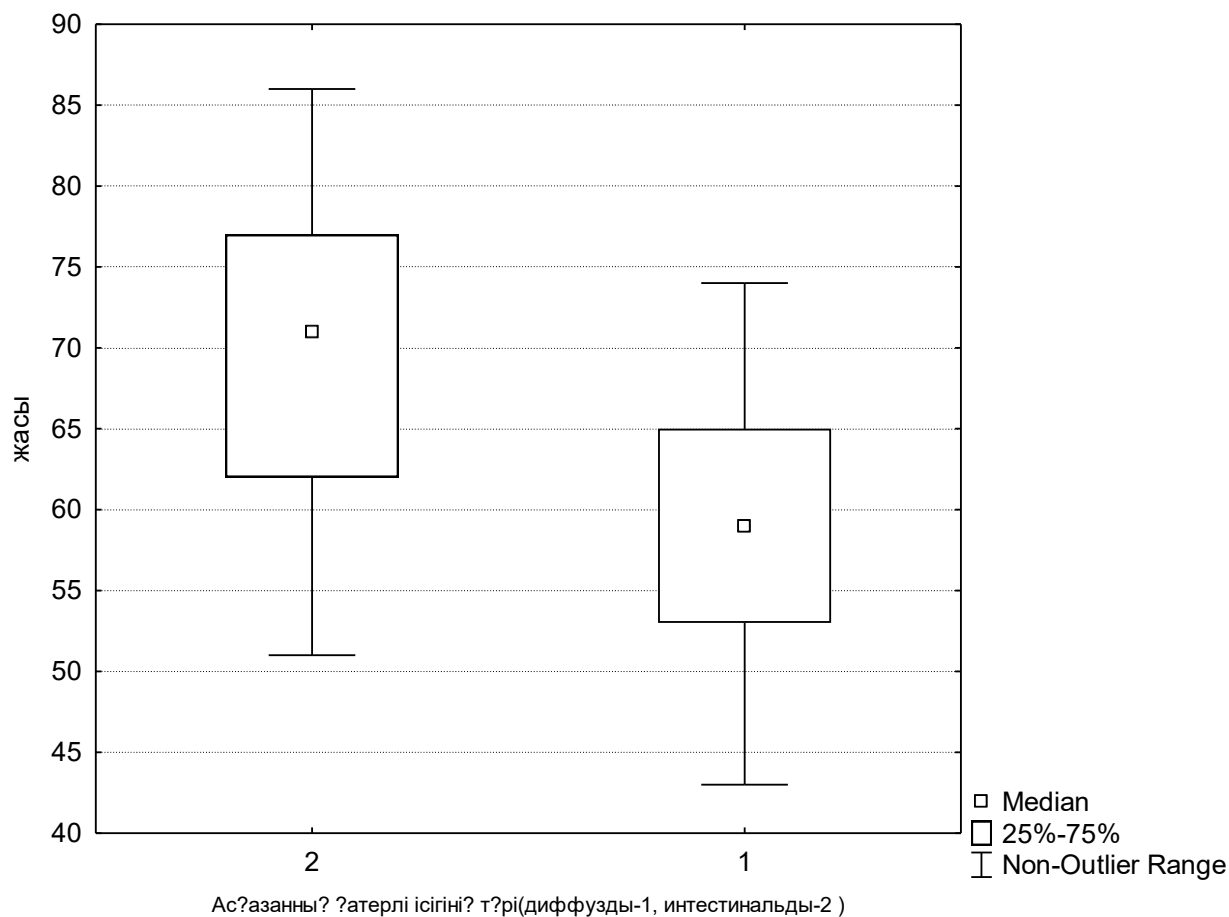
Сурет 1 - Асқазанның қатерлі ісігінің түрлерінің кездесу жиілігі (P.A. Lauren жіктелісі бойынша).

Біздің зерттеуімізде науқастардың жасқа байланысты ерекшеліктеріне байланысты статистикалық мәнді айырмашылық анықталды ($p < 0,001$), яғни асқазанның қатерлі ісігінің диффузды түрі салыстырмалы түрде жас адамдарда жиі кездесіп, орташа 59 ± 8.24 жасты құрады ал интестинальды түрі кездескен науқастардың орташа жасы 71 ± 9.24 жасты құрады (сурет 2).

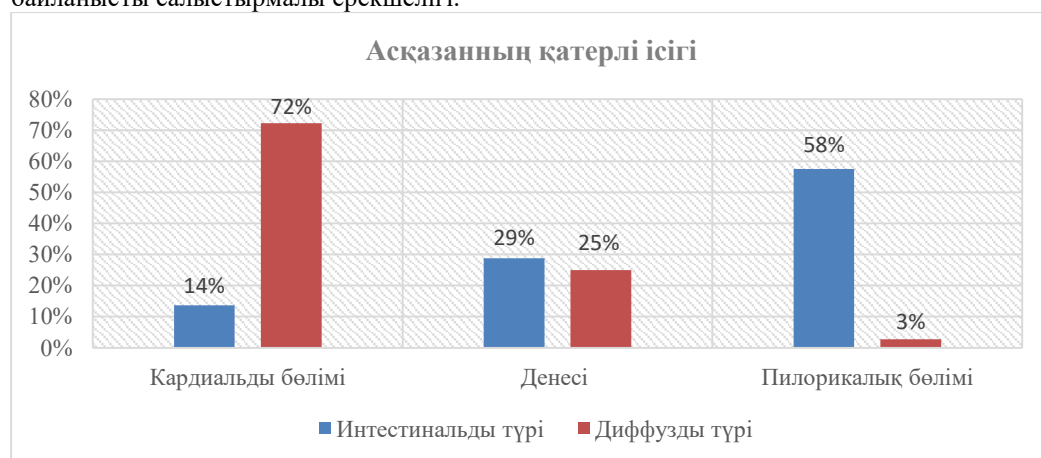
Популяциялық талдау жасау барысында асқазанның қатерлі ісігінің диффузды да интестинальды да түрлері ер адамдарда жиі кездесіп, статистикалық айырмашылық анықталмады, $p = 0,20771$ құрады.

МОРФОЛОГИЯ

Анатомотопографиялық ерекшеліктері бойынша асқазанның қатерлі ісігінің диффузды түрі 72,2% (95% СИ: 57,6 – 86,9) жағдайда асқазанның проксимальды, яғни кардиальды бөлімінде орналасқандығы анықталды, ал интестинальды түрі анықталған науқастардың 57,5% (95% СИ: 46,2 – 68,9) ісік асқазанның дистальды немесе пилорикалық бөлімінде кездесіп, салыстырмалы екі түр арасында ісіктің орналасу ерекшелігі бойынша статистикалық мәнді айырмашылық болып, $p < 0,001$ құрады (сурет 3).



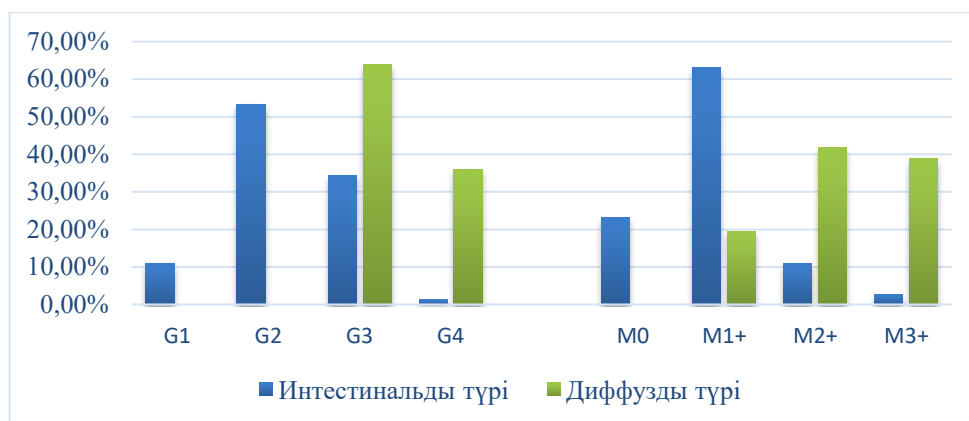
Сурет 2 – Асқазанның қатерлі ісігінің диффузды және интестинальды түрлерінің жасқа байланысты салыстырмалы ерекшелігі.



МОРФОЛОГИЯ

Сурет 3 - Асқазанның қатерлі ісігінің диффузды және интестинальды түрлерінің анатомотопографиялық айырмашылығы ($p < 0,001$).

Гистопатологиялық ерекшелігі бойынша асқазанның қатерлі ісігінің диффузды түрі 63,9% (95% СИ: 48,2 – 76,9) жағдайда төмен жіктелген (G3) ісік түрінде байқалды, ал интестинальды түрі гистопатологиялық 53,4 % (95% СИ: 42,0 – 64,9) орташа жіктелген (G2) түрде статистикалық мәнді айырмашылық анықталды ($p < 0,001$). Гистологиялық зерттеу барысында асқазанның қатерлі ісігінің диффузды түрінде 41,7% (95% СИ: 25,6 – 57,8) жағдайда көру аймағында митоз белсенділігі орташа түрде және 38,9% (95% СИ: 23,0 – 54,8) жағдайда жоғары түрде көрінді, ал асқазанның қатерлі ісігінің интестинальды түрінде 63,01 % (95% СИ: 51,9 – 74,1) жағдайда митоз белсенділігі төмен болды $p < 0,001$ (сурет 4).

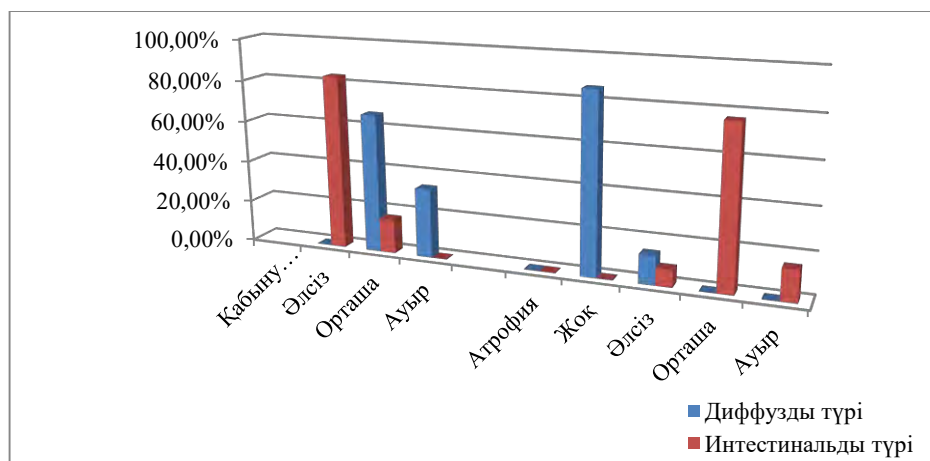


Сурет 4 - Асқазанның қатерлі ісігінің диффузды және интестинальды түрлерінің гистопатологиялық және митоз белсенділігіне байланысты салыстырмалы мәнді айырмашылығы ($p < 0,001$).

Сонымен қатар асқазанның қатерлі ісігінің диффузды түрінің паренхимасы мен стромасын микрокопиялық зерттегенде барлық жағдайда да ішектік металазия анықталмады, ісіктің өзінде де эпителийге ұқсас жасушалар анықталмады, ал интестинальды түрінде 79,5% (95% СИ: 70,2 – 88,7) ішектік металазия көрінді, яғни бұл салыстырмалы критерий бойынша да салыстырмалы топтар арасында статистикалық мәнді айырмашылық анықталды ($p < 0,001$).

Микроскопиялық зерттеуде асқазанның кілегей қабығының атрофиясы асқазанның қатерлі ісігінің диффузды түрі анықталған биоптаттың 86,1% (95% СИ: 74,8 – 97,4) анықталмады, тек қана 13,9% (95% СИ: 2,6 – 25,2) әлсіз атрофиясы байқалды, ал интестинальды түрінде 76,1% (95% СИ: 6,0 – 86,4) орташа атрофия анықталды. Қабыну инфильтратына келетін болсақ, асқазанның қатерлі ісігінің диффузды түрінде негізінде нейтрофильді қабыну инфильтраты айқын болып орташа 66,7% (95% СИ: 51,3 – 82,1) және ауыр 33,3% (95% СИ: 17,9 – 48,7) мөлшерде көбірек кездесті, ал интестинальды түрінде қатерлі ісіктің стромасындағы қабыну инфильтраты 83,6% (95% СИ: 75,1 – 92,1) әлсіз байқалды (5 сурет).

МОРФОЛОГИЯ



Сурет 5 - Асқазанның қатерлі ісігінің диффузды және интестинальды түрлеріндегі қабыну инфильтраты және асқазанның кілегей қабығының атрофиясы дәрежесі арасындағы салыстырмалы мәнді айырмашылығы ($p < 0,001$).

Қорыта келе, асқазанның қатерлі ісігінің диффузды және интестинальды түрлерінің диагностикалық критерийлерінің (эпидемиологиялық, популяциялық, анатомогеографиялық) ерекшеліктерін жан жақты зерттеу, сонымен қатар биопсиялық материалда ісіктің патоморфологиялық түрлерін диагностикалау, науқастарға дер кезінде диагнозын негіздеуге мүмкіндік беріп, болжам параметрлерін жақсартуға жағдай жасайды.

Қорытынды

Алынған нәтижелер асқазан обырының диффузды және интестинальды түрлерінің морфологиялық, салыстырмалы эпидемиологиялық, популяциялық ерекшеліктері туралы мағлұматты толықтырады және науқастардың биопсиялық материалында асқазан обырының диффузды және интестинальды түрлерін нақты морфологиялық критерийлерді қолдана отырып диагностикалауға мүмкіндік береді.

Әдебиеттер тізімі.

1. Игисинов Н.С., Қожахметов С.К., Малаев Н.Б., Тасжанов Р.С., Билялова З.А., Игисинова Г.С., Бейсебаев Е.Н., Мур М.Э., Лея М.Ю. Оценка заболеваемости раком желудка в Казахстане // Медицина (Алматы). – 2018. – № 9 (195). – С. 30-36 [Igisinov N.S., Kozhahmetov S.K., Malaev N.B., Taszhanov R.S., Biljalova Z.A., Igisinova G.S., Bejsebaev E.N., Mur M.Je., Leja M.Ju. Ocenka zabolevaemosti rakom zheludka v Kazahstane // Medicina (Almaty). – 2018. – № 9 (195). – S. 30-36].
2. Cancer incidence and mortality patterns in Europe: estimates for 40 countries in 2012/Ferlay J., Steliarova-Foucher E., Lortet-Tieulent J. et al. // Eur J Cancer. – 2013. – Vol. 49 (6). – P. 1374-1403.
3. Almasi Z., Rafiemanesh H., Salehiniya H. Epidemiology characteristics and trends of incidence and morphology of stomach cancer in Iran // Asian Pac J Cancer Prev. – 2015. – Vol. 16 (7). – P. 2757-2761.
4. Prediction of Cancer Incidence and Mortality in Korea, 2018 /Jung K.W., Won Y.J., Kong H.J., Lee E.S. // Cancer Res Treat. – 2018. – Vol. 50 (2). – P. 317-323.
5. Fock K.M., Ang T.L. Epidemiology of Helicobacter pylori infection and gastric cancer in Asia // J Gastroenterol Hepatol. – 2010. – Vol. 25. – P. 479-486.
6. Helge L., Waldum F., Reidar F. Types of Gastric Carcinomas // International Journal Molecular of sciences. – 2018. – Vol. 19. – P. 4109.
7. Differential gene expression in growth factors, epithelial mesenchymal transition and chemotaxis in the diffuse type compared with the intestinal type of gastric cancer/Martine P.-A., Sophie V., Cynthia P. et al.//Oncology letters. – 2019. – P. 674-686.
8. Pathohistological classification systems in gastric cancer: Diagnostic relevance and prognostic value/Felix B., Elfriede B., Uta D. et al. // World Journal of Gastroenterology. - 2014. – Vol. 20 (19). – P. 5679-5684.
9. Geographical distribution of stomach cancer related to heavy metals in Kurdistan, Iran/Daniyal M., Ahmad S., Ahmad M. et al. Amin M.M., Kazemi A., Eskandari O., et al.// Int J Env Health Eng. -Vol. 4. – P. 1-5.

10. Risk factors and epidemiology of gastric cancer in Pakistan/ // *Asian Pac J Cancer Prev.* – 2016. – Vol. 16. – P. 4821-4824.

11. Landscape of dietary factors associated with risk of gastric cancer: A systematic review and dose-response meta-analysis of prospective cohort studies/ Fang X., Wei J., He X. et al. // *Eur J Cancer.* – 2016. – Vol. 51. – P. 2820-2832.

12. Environmental factors, seven GWAS-identified susceptibility loci, and risk of gastric cancer and its precursors in a Chinese population/ Cai M., Dai Sh., Chen W. et al. // *Cancer Med.* – 2015. V. 6. – P. 708–720.

13. OLGA staging for gastritis: a tutorial (Review)/ Rugge M., Correa P., Di Mario F. et al. // *Dig. Liv. Dis.*— 2008.— Vol. 109 (1).— P. 650—658.

14. Аруин Л.И., Кононов А.В., Мозговой С.И. Новая классификация хронического гастрита // Актуальные вопросы патологической анатомии: Материалы III съезда Рос. общ. патологоанатомов. — Самара, 2009.— Т. 1.— С. 5—8 [Aruin L.I., Kononov A.V., Mozgovej S.I. Novaja klassifikacija hronicheskogo gastrita // Aktual'nye voprosy patologicheskoy anatomii: Materialy III s#ezda Ros. obshh. patologoanatomov. — Samara, 2009.— Т. 1.— С. 5—8].

15. Никоненко Т. Н., Щербина А. Н. Методический подход к морфологическому исследованию гастробиоптатов при гастритах // Сучасні медичні технології. — 2010. — № 2 [Nikonenko T. N., Shherbina A. N. Metodicheskij podhod k morfologicheskomu issledovaniju gastrobioplatov pri gastritah // Suchasni medichni tehnologii. — 2010. — № 2].

DOI 10.54500/2790-1203.S1.2022.62-68

МРНТИ 76.03.49

УДК 616 579.61.34.33

УЛЬТРАСТРУКТУРА СЛИЗИСТОЙ ТОЛСТОЙ КИШКИ У БОЛЬНЫХ ОСТРОЙ ДИЗЕНТЕРИЕЙ.

Г.М. Одилова, Х.Ш. Шайкулов, Э.У. Хусанов

Самаркандский государственный медицинский университет, Самарканд, Узбекистан, ул. Амира Темура 18, 140100

Одилова Гулноза Махсудовна - ассистент кафедры микробиологии, вирусологии и иммунологии СамГосМУ. Телефон:+998976124999; ORCID: <https://orcid.org/0000-0001-5545-661> E-mail: Gulnoza_5999@mail.ru

Шайкулов Хамза Шодиевич - ассистент кафедры микробиологии, вирусологии и иммунологии СамГосМУ. Телефон:+998979129331; ORCID: <https://orcid.org/0000-0001-8708-673X> E-mail: hamzashayqulov@gmail.com

Хусанов Эркин Уктамович - к.м.н., к.м.н., доцент кафедры анатомии человека СамГосМУ, Телефон:+998915290239; ORCID: <https://orcid.org/0000-0003-3401-0189>, erkin.husanov67@gmail.com

Сущность поражения кишечника при дизентерии стала ясной благодаря применению современных методических приемов морфологического исследования, таких как люминесцентная микроскопия, окрашивание микробов на обычных гистологических срезах, изучение ультра структурных аспектов взаимодействия слизистой кишечника с шигеллами.

Цель настоящего исследования — изучение ультраструктуры слизистой толстой кишки больных острой дизентерией в разных стадиях и формах болезни.

Материалы и методы. Под наблюдением находилось 146 больных острой дизентерией, у которых брали материал для гистологических и ультраструктурных исследований методом аспирационной биопсии в динамике: в момент поступления больного в стационар, после окончания специфического лечения, в период ранней реконвалесценции, когда клинические проявления исчезали, и накануне выписки.

Результаты и обсуждения. Были выделены 4 группы больных по клиническим формам заболевания: тяжелая, среднетяжелая, легкая и стертая. Преобладали среднетяжелые (56,0%) и легкие формы (26,0); реже встречались тяжелые (<6,1) и стертые (12,0%). Диагноз подтвержден

МОРФОЛОГИЯ

бактериологически у 74,0% больных. По этиологическому фактору дизентерия характеризовалась разнообразием возбудителей, среди которых ведущую роль играли шигеллы Флекснера1а (49,0%), Зонне (33,3%), Флекснера2а (12,1%) и Бойда (5,6%).

Заключение. Таким образом, проведенные исследования показывают, что в самые ранние сроки острой дизентерии изменениям подвергаются в основном энтероциты поверхностного эпителиального слоя и верхней части крипт. Именно в эти сроки наблюдается внутриэпителиальная локализация микробов. Характерно, что при экспериментальной дизентерии внутриэпителиальное паразитирование шигелл отмечается также в ранние сроки заражения.

Ключевые слова: шигелла, поражения кишечника, гастроэнтерит, Зонне, энтероцит.

ULTRASTRUCTURE OF THE COLON MUCOSA IN PATIENTS WITH ACUTE DYSENTERY

G. Odilova, H. Shaikulov, E. Khusanov

Samarkand State Medical University, Samarkand, Uzbekistan, Amir Temur str. 18, 140100

Gulnoza Odilova - Assistant of the Department of Microbiology, Virology and Immunology of SamGosMU. Phone: +998976124999; ORCID: <https://orcid.org/0000-0001-5545-661> E-mail: Gulnoza_5999@mail.ru

Khamza Shaikulov Shodievich Assistant of the Department of Microbiology, Virology and Immunology, SamGosMU. Telephone: +998979129331; ORCID: <https://orcid.org/0000-0001-8708-673X> E-mail: hamzashayqulov@gmail.com

Erkin Khusanov - Ph.D., Ph.D., Associate Professor, Department of Human Anatomy, SamGosMU, Telephone: +998915290239; ORCID: <https://orcid.org/0000-0003-3401-0189>, erkin.husanov67@gmail.com

The essence of intestinal lesions in dysentery has become clear thanks to the use of modern methodological techniques of morphological research, such as luminescent microscopy, staining of microbes on conventional histological sections, the study of ultra structural aspects of the interaction of the intestinal mucosa with shigella.

The purpose of this study is to study the ultrastructure of the colon mucosa of patients with acute dysentery in different stages and forms of the disease.

Materials and methods. There were 146 patients with acute dysentery under observation, from whom material was taken for histological and ultrastructural studies by aspiration biopsy in dynamics: at the time of admission of the patient to the hospital, after the end of specific treatment, during the period of early convalescence, when clinical manifestations disappeared, and on the eve of discharge.

Results and discussions. 4 groups of patients were identified according to the clinical forms of the disease: severe, moderate, mild and erased. Moderate (56.0%) and light forms (26.0) prevailed; severe (6.1%) and erased (12.0%) were less common. The diagnosis was confirmed bacteriologically in 74.0% of patients. According to the etiological factor, dysentery was characterized by a variety of pathogens, among which the leading role was played by shigella Flexner1a (49.0%), Sonne (33.3%), Flexner2a (12.1%) and Boyd (5.6%).

Conclusion: Thus, the conducted studies show that in the earliest periods of acute dysentery, mainly enterocytes of the surface epithelial layer and the upper part of the crypts undergo changes. It is during these periods that intraepithelial localization of microbes is observed. It is characteristic that in experimental dysentery, intraepithelial parasitization of shigella is also noted in the early stages of infection.

Key words: shigella, intestinal lesions, gastroenteritis, Sonne, enterocyte.

ЖЕТІЛІ ДИЗЕНТЕРИЯСЫ МЕНЕН НАУҚАСТАРДАҒЫ ТОҚ ІШЕКТІҢ ШЫРЫШТЫ ҚАБАТЫНЫҢ УЛЬТРА ҚҰРЫЛЫМЫ.

Г.М. Одилова, Х.Ш. Шайқұлов, Е.У. Хусанов

Самарқанд мемлекеттік медицина университеті, Самарқанд, Өзбекстан, көш. Әмір Темір 18, 140100

МОРФОЛОГИЯ

Одилова Гульноза Махсудовна – Самара мемлекеттік медицина университетінің микробиология, вирусология және иммунология кафедрасының ассистенті. Телефон: +998976124999; ORCID: <https://orcid.org/0000-0001-5545-661> E-mail: Gulnoza_5999@mail.ru

Шайкулов Хамза Шодиевич – Самара мемлекеттік медицина университетінің микробиология, вирусология және иммунология кафедрасының ассистенті. Телефон: +998979129331; ORCID: <https://orcid.org/0000-0001-8708-673X> E-mail: hamzashayqulov@gmail.com

Хусанов Еркін Уктамович – м.ғ.к., м.ғ.к., Сам мемлекеттік медицина университетінің адам анатомиясы кафедрасының доценті, Телефон: +998915290239; ORCID: <https://orcid.org/0000-0003-3401-0189>, erkin.husanov67@gmail.com

Дизентерия кезіндегі ішек зақымдануының мәні флуоресцентті микроскопия, микробтарды қарапайым гистологиялық кесінділерде бояу және ішек шырышты қабығының шигелламен әрекеттесуінің ультрақұрылымдық аспектілерін зерттеу сияқты морфологиялық зерттеудің заманауи әдістемелік әдістерін қолданудың арқасында анық болды.

Бұл зерттеудің мақсаты аурудың әртүрлі кезеңдерінде және формаларында жедел дизентериямен ауыратын науқастарда тоқ ішектің шырышты қабатының ультрақұрылымын зерттеу болып табылады.

Материалдар мен тәсілдер. Жедел дизентериямен ауыратын 146 науқас бақылауда болды, олардан гистологиялық және ультраструктуралық зерттеулерге материал динамикасы бойынша аспирациялық биопсиямен алынды: науқасты стационарға жатқызу кезінде, спецификалық ем аяқталғаннан кейін, ерте сауығу кезеңінде. , клиникалық көріністер жоғалған кезде және босату қарсаңында.

Нәтижелер мен талқылаулар. Аурудың клиникалық формасы бойынша науқастардың 4 тобы болды: ауыр, орташа, жеңіл және облитерацияланған. Орташа (56,0%) және жеңіл түрлері (26,0) басым; сирек кездесетіні ауыр <6,1) және жойылған (12,0%). Науқастардың 74,0%-да диагноз бактериологиялық жолмен расталды. Этиологиялық фактор бойынша дизентерия әртүрлі қоздырғыштармен сипатталды, олардың ішінде жетекші рөлді Шигелла Флекснер1а (49,0%), Сонне (33,3%), Флекснер2а (12,1%) және Бойд (5,6%) атқарды.

Қорытынды. Сонымен, жүргізілген зерттеулер жедел дизентерияның ең ерте кезеңдерінде өзгерістер негізінен беткі эпителий қабатының энтероциттері мен крипттердің жоғарғы бөлігінде болатынын көрсетеді. Дәл осы кезеңде микробтардың интраэпителиальды локализациясы байқалады. Тәжірибелік дизентерияда шигелланың интраэпителиальды паразиттенуі инфекцияның ерте кезеңдерінде де байқалады.

Түйінді сөздер: шигелла, ішек зақымдануы, гастроэнтерит, Сонне, энтероцит.

Corresponding author: Gulnoza Odilova - Assistant of the Department of Microbiology, Virology and Immunology, Samara State Medical University. Phone: +998976124999; ORCID: <https://orcid.org/0000-0001-5545-661> E-mail: Gulnoza_5999@mail.ru

Resteved 14.05.2022

Accepted 20.06.2022

Bibliographic reference: Одилова Г.М., Шайкулов Х.Ш., Хусанов Э.У. Ультраструктура слизистой толстой кишки у больных острой дизентерией//Астана медициналық журналы. – 2022. – Специальный выпуск № 1. – С.62-68.

Актуальность

Сущность поражения кишечника при дизентерии стала ясной благодаря применению современных методических приемов морфологического исследования [1], таких как люминесцентная микроскопия, окрашивание микробов на обычных гистологических срезах [2], изучение ультра структурных аспектов взаимодействия слизистой кишечника с шигеллами [3]. Экспериментальные модели патологии были созданы на разных животных. Эти исследования доказали, что основой патогенеза дизентерии является внутри клеточное паразитирование шигелл [4].

Новые возможности для изучения структурных основ развития многих заболеваний желудочно-кишечного тракта [5], в том числе и инфекционных, открыл

МОРФОЛОГИЯ

метод прижизненной биопсии, который широко используется в сочетании с изучением полученных биоптатов методами электронной микроскопии и др. [6]. Этот метод позволяет изучить многие интимные механизмы клеточных процессов при разных заболеваниях органов пищеварения [7]. Однако люминесцентная, и особенно электронная микроскопия, используется главным образом при изучении экспериментальной дизентерии на животных [8-10]. А между тем, как подчеркивают сами исследователи, занимающиеся изучением взаимодействия шигелл со слизистой кишечника, дизентерия — заболевание исключительно антропозное [9,10]. Поэтому многие ключевые моменты ее патогенеза невозможно решить на экспериментальных моделях, для которых используются самые разные животные, включая и приматов. По мнению последних исследователей, дизентерия протекает с таким же поражением кишечника, как у человека. Однако, экспериментальная дизентерия даже у обезьян не позволяет дать ответа на многие вопросы патогенеза, в том числе на один из ключевых — о причине перехода острой дизентерии в хроническую [5-10].

Цель

Изучить ультраструктуру слизистой толстой кишки больных острой дизентерией в разных стадиях и формах болезни.

Материалы и методы

Под наблюдением находилось 146 больных острой дизентерией, у которых брали материал для гистологических и ультраструктурных исследований методом аспирационной биопсии в динамике: в момент поступления больного в стационар, после окончания специфического лечения, в период ранней реконвалесценции, когда клинические проявления исчезали, и накануне выписки. Для гистологических исследований биоптатов применяли люминесцентную микроскопическую, которые обрабатывали обычными методами. Ультраструктурные исследования проводились на люминесцентные — с помощью микроскопа МЛ-2 в отраженных сине-фиолетовых лучах. Для фотографирования использовали AmScope 3MP микроскоп цифровая камера.

Результаты и обсуждения

Были выделены 4 группы больных по клиническим формам заболевания: тяжелая, среднетяжелая, легкая и стертая. Преобладали среднетяжелые (56,0%) и легкие формы (26,0); реже встречались тяжелые <6,1) и стертые (12,0%).

Диагноз подтвержден бактериологически у 74,0% больных. По этиологическому фактору дизентерия характеризовалась разнообразием возбудителей, среди которых ведущую роль играли шигеллы Флекснера 1а (49,0%), Зонне (33,3%), Флекснера 2а (12,1%) и Бойда (5,6%).

В возрасте от 16 до 20 лет было 31,5% больных, от 21 до 30 лет— 25,3, от 31 до 40 лет—21,2, от 41 до 50 лет—15,0 и старше 50 лет—6,1%.

Больные госпитализировались в основном до третьего дня болезни (53,4%), на четвертый—шестой день—26,0 и в более поздние сроки —8,8%.

Наиболее значительная вариабельность тяжести клинического течения отмечается при дизентерии Зонне. Так, тяжелая форма наблюдалась в 8,3% случаев, легкая в 25,0 и стертая — в 8,3. При дизентерии «Флекснера в более половине случаев (58,5%) заболевание протекало в среднетяжелой форме, в тяжелой — лишь в 3,7, в легкой — в 15,1 и в стертых — в 22,6% случаев.

У большинства больных наблюдался типичный вариант течения болезни с левосторонним дистальным колитом. Из атипичных чаще встречались стертый (11,6%), гастроэнтеритический (4,7) и энтеритический (4,7) варианты течения. При

МОРФОЛОГИЯ

дизентерии Зонне атипичный вариант течения болезни отмечался почти в половине случаев (47,2%).

При ректороманоскопических исследованиях у большинства больных выявлены катаральный (36,3%) и катарально-слизистый (26,7) проктосигмоидиты, чаще при дизентерии Флекснера (73,6%).

При светооптическом изучении биоптатов слизистой толстой кишки выявлено, что у больных в начальной стадии заболевания изменения главным образом отмечаются в поверхностном эпителиальном слое и в верхней части эпителия крипт. Заключаются они в нарушении структуры щеточной каемки, вакуолизации энтероцитов. Кровеносные капилляры расширены, в них отмечается стаз. Лимфатические капилляры также расширены. При среднетяжелых и тяжелых формах заболевания под базальной мембраной в собственном соединительнотканном слое поверхностного эпителия отмечается небольшой отек и скопление эритроцитов. Ректороманоскопические исследования при этом выявляют геморрагический и эрозивный проктосигмоидиты. Как правило, изменения в собственном соединительнотканном слое в ранней стадии заболевания отмечаются главным образом в верхней части слизистой и заключаются, наряду с изменениями сосудов, в увеличении числа нейтрофильных лейкоцитов и отеке стромы. Значительное количество соединительнотканых клеток, лимфоцитов, нейтрофилов наблюдается в эпителиальном слое в верхней части крипт и поверхности слизистой. Бокаловидные клетки переполнены секретом. Отечность поверхностного слоя в верхней части крипт приводит к сдавлению устья крипт, затруднению оттока секрета бокаловидных клеток, выделяемых в просвет крипты, растяжению их. Это приводит к уплощению эпителиальных клеток, выстилающих крипты. Люминесцентная микроскопия в отдельных случаях позволила обнаружить в эпителии верхней трети крипт специфически светящиеся микроорганизмы, которые также встречаются и при электронномикроскопических исследованиях. Вокруг некоторых микроорганизмов наблюдаются зоны просветления. Наличие в просвете микроорганизмов и их контакт с апикальными частями энтероцитов сопровождается значительными изменениями последних. Апикальные поверхности энтероцитов сглажены, лишены микроворсинок, просветлены.

В некоторых клетках в таких апикальных частях встречаются только рибосомы и полисомы. Встречаются клетки с темной цитоплазмой, набухшими просветленными митохондриями, большим количеством липидоподобных включений, цитоплазматических телец типа лизосом. Ультрроструктура этих клеток свидетельствует о выраженных деструктивных процессах. По-видимому, это клетки, подвергающиеся экстрезии. Наряду с измененными клетками, встречаются участки, где ультраструктура клетки мало изменена. В пораженных клетках изменениям подвергаются главным образом митохондрии и апикальная часть цитоплазмы, в то время как со стороны гранулярного цитоплазматического ретикулума, ядер не выявлено существенных изменений. Ультраструктура базальных частей призматических клеток меньше альтерирована.

Изучение биоптатов слизистой толстой кишки показало, что у большинства больных на пятый-седьмой день пребывания в стационаре отмечается нормализация эпителия крипт и поверхности. Поверхностный эпителий правильной цилиндрической формы, ядра клеток овальные, вытянутые вдоль длинной оси клеток, щеточная каемка четко контурируется. Базальная мембрана несколько утолщена. Количество соединительнотканых клеток в эпителиальном слое невелико.

МОРФОЛОГИЯ

Несмотря на нормализацию эпителия и полное клиническое выздоровление, в этот период в собственном соединительнотканом слое слизистой наблюдаются значительные изменения. Она отечна, особенно в поверхностных слоях, в значительном количестве содержит свободные эритроциты, однако по сравнению с начальным периодом число клеток в собственном соединительно-тканом слое увеличено. Преобладают плазматические клетки, равномерно распределенные по всей строме. Кровеносные капилляры несколько расширены, так же как и лимфатические.

При люминесцентной микроскопии у некоторых больных в этот период обнаруживается значительное число микроорганизмов, главным образом в собственном соединительнотканом слое. Причем характерно, что интенсивность свечения варьирует. Микроскопические исследования биоптатов также позволили выявить значительное количество микроорганизмов, свободно лежащих в собственном соединительнотканом слое. Характерно, что в этих участках стромы была резко отечной, встречались только внесосудистые эритроциты и клеточный детрит. Целостность базальных слоев и базальных плазматических мембран в местах локализации микробов была нарушена. Это редкие пучки коллагеновых волокон, которые располагались среди гемолизированных внесосудистых эритроцитов и осколков клеток. Это, очевидно, связано с резким уменьшением числа фибробластов. Несмотря на то, что одной из характерных особенностей слизистой при дизентерии является инфильтрация ее эритроцитами, нам не удалось обнаружить нарушения целостности кровеносных капилляров.

Исследование биопсийного материала больных перед выпиской показало восстановление общей архитектоники слизистой. Эпителиальный слой в подавляющем большинстве случаев не отличался от такового в контроле. Однако собственная соединительнотканая строма оставалась еще отечной, со значительным числом плазматических клеток, преобладающих над другими клеточными элементами. При люминесцентной микроскопии в единичных случаях в собственном соединительнотканом слое обнаруживались микробы как Флекснера, так и Зонне.

При ультраструктурном изучении—микроворсинки плазматических клеток правильной формы. Терминальная сеть четко контурируется. Бокаловидные клетки встречались как в криптах, так и на поверхности. В собственном соединительнотканом слое наблюдались все типы соединительнотканых клеток.

Заключение

Таким образом, проведенные исследования показывают, что в самые ранние сроки острой дизентерии изменениям подвергаются в основном энтероциты поверхностного эпителиального слоя и верхней части крипт. Именно в эти сроки наблюдается внутриэпителиальная локализация микробов. Характерно, что при экспериментальной дизентерии внутриэпителиальное паразитирование шигелл отмечается также в ранние сроки заражения.

Через сутки и позже шигеллы обнаруживаются и в собственном соединительнотканом слое. Как показывают наши исследования, изменения в разгар заболевания и в период ранней реконвалесценции отмечаются главным образом в собственном соединительнотканом слое, в то время как структура эпителиального слоя и энтероцитов в эти сроки нормализуется. Значительное число микроорганизмов обнаруживается в собственном соединительнотканом слое с помощью как иммерсионной, так и люминесцентной микроскопии. По-видимому, при дизентерии важным патогенетическим звеном является если не размножение, то во всяком случае проникновение и паразитирование шигелл в lamina propria. Именно этим можно объяснить значительные изменения в собственной соединительнотканой строме,

МОРФОЛОГИЯ

выявляемые при иммерсионной и люминесцентной микроскопии в разгар и в более поздние сроки заболевания.

Как известно, бактериологическое подтверждение диагноза «дизентерия» остается не на должной высоте, что может быть обусловлено паразитированием шигелл в lamina propria и отсутствием их на определенной стадии заболевания в просвете кишечника. Это паразитирование может быть довольно длительным, что, видимо, и обуславливает переход острой дизентерии в хроническую.

Список литературы

1. Шувалова Е.П., Беляева Т.В., Осипова Г.И. Эпидемиология и инфекционные болезни. - 1997. - № 6. - С. 18-23 [Shuvalova E.P., Beljaeva T.V., Osipova G.I. Jepidemiologija i infekciionnye bolezni. - 1997. - № 6. - S. 18-23].
2. Мазанкова Л.Н. Детские инфекции: Справочник практического врача:– Медицинская литература от издательства: МЕДпресс-информ, 2016. – 304 с.: ил. [Mazankova L.N. Deiskie infekcii: Spravochnik prakticheskogo vracha:– Medicinskaja literatura ot izdatel'stva: MEDpress-inform, 2016. – 304 s.: il.].
3. Эпидемиология инфекционных болезней: учебное пособие / Н.Д. Ющук [и др.]. - 3-е изд., перераб. и доп. - М.: ГЭОТАР-Медиа, 2014. – 496 с. [Jepidemiologija infekcionnyh boleznej: uchebnoe posobie / N.D. Jushhuk [i dr.]. - 3-e izd., pererab. i dop. - M.: GJeOTAR-Media, 2014. – 496 s.].
4. Инфекционные болезни: учебник /Аликеева Г.К. и др./Под ред. Н.Д. Ющука, Венгерова Ю.Я. – 2-е изд., перераб. и доп. – М.: ГЭОТАР-Медиа - 2013. – 704 с.: ил. 5 [Infekcionnye bolezni: uchebnik /Alikeeva G.K. i dr./Pod red. N.D. Jushhuka, Vengerova Ju.Ja. – 2-e izd., pererab. i dop. – M.: GJeOTAR-Media - 2013. – 704 s.: il. 5].
5. Бактериальные болезни: Учебное пособие / Под ред. Н.Д. Ющука. – М.: ГЭОТАР-Медиа, 2014. – 976 с. [Bakterial'nye bolezni: Uchebnoe posobie / Pod red. N.D. Jushhuka. – M.: GJeOTAR-Media, 2014. – 976 s.].
6. Centers for Disease Control and Prevention. Shigella sonnei outbreak among men who have sex with men-San Francisco, California, 2000-2001.//MMWR Morb.Mortal.Wkly.Rep. - 2002. - V. 50, № 922.
7. Shigellosis Linked to Sex Venues, Australia./Pontivivo G., Karagiannis T., Marriott D. et al. //Emerging Infectious Diseases. - 2002. - V. 8, № 8.- P. 862-864.
8. Малов В. А., Пак С. Г. Медико-биологические аспекты проблемы интоксикации в инфекционной патологии // Терапевтический архив. - 1992.- № 11. - С. 7-11 [Malov V. A., Pak S. G. Mediko-biologicheskie aspekty problemy intoksikacii v infekcionnoj patologii // Terapevticheskij arhiv. - 1992.- № 11. - S. 7-11].
9. Occurrence and susceptibility to antibiotics of Shigella sp. in stool of hospitalized children with bloody diarrhea in Pakistan./ Khalil K., Khan S., Mazhar K et al. //Am.J.Trop.Med.Hyg. - 1998. - V. 58. - P. 800-803.
10. Антимикробная резистентность шигелл в Смоленской области в 1998-1999 г./ Стречунский Л. С., Кречикова О. И., Иванов А. С. и др.//Клиническая микробиология и антимикробная терапия. - 2000. - Т. 2, № 2. - С. 65-69 [Antimikrobnaja rezistentnost' shigell v Smolenskoj oblasti v 1998-1999 g./ Strachunskij L. S., Krechikova O. I., Ivanov A. S. i dr.//Klinicheskaja mikrobiologija i antimikrobnaja terapija. - 2000. - T. 2, № 2. - С. 65-69].

DOI 10.54500/2790-1203.S1.2022.68-74

МРНТИ 34.41.37

УДК 636.3 (045)

МОРФОФУНКЦИОНАЛЬНОЕ СТРОЕНИЕ ЛИМФАТИЧЕСКОЙ СИСТЕМЫ ПОДЖЕЛУДОЧНОЙ ЖЕЛЕЗЫ МЕЛКИХ ЖВАЧНЫХ ЖИВОТНЫХ

А.И. Газизова, Л.М. Мурзабекова

НАО «Казахский агротехнический университет им. С. Сейфуллина», Республика Казахстан, 010000, г. Нур-Султан, Проспект Победы, 62

МОРФОЛОГИЯ

Газизова Айгуль Идрисовна - доктор биологических наук, профессор кафедры микробиологии и биотехнологии; gasisova.2009@mail.ru, ORCID:0000-0001-6843-4479

Мурзабекова Лейла Мажитовна - и.о. ассоциированного профессора кафедры микробиологии и биотехнологии leila-2011@mail.ru, ORCID:0000-0002-5922-8670

Цель научной работы - изучение возрастных изменений экстраорганных и интраорганных сосудов и морфологических особенностей лимфатических сосудов поджелудочной железы жвачных животных.

Материалы и методы. Материалом исследования являлась поджелудочная железа жвачных животных. Применялись морфологические методы исследования, а так же микроскопия гистосрезом изучаемой железы.

Результаты и обсуждение. Комбинированное соединение лимфатических узлов мы наблюдали при оттоке к лимфатическим узлам II-го порядка, поскольку из жвачных животных многие лимфатические узлы соединяются комбинировано. Лимфатические узлы III-го порядка располагаются за пределами поджелудочной железы, нам удалось выявить слепкишечные, сычужные, брыжеечные, аортальные лимфоузлы, являющиеся регионарными для данного органа, топография и размеры непостоянны, отток от них происходит в поясничную цистерну.

Заключение. Внутриорганный лимфатический русло поджелудочной железы имеет локальные возрастные и видовые особенности. Локальными особенностями являются более мелкие петли лимфатических капилляров в теле поджелудочной железы и более крупные в хвостовой и головной долях, что связано, вероятно, с разницей в размерах элементов экзокринной части этого органа. Лимфатические сосуды имеют различный ход - прямолинейный, дугообразный, зигзагообразный.

Ключевые слова: поджелудочная железа, сосуды, лимфа, лимфатические капилляры.

MORPHOFUNCTIONAL STRUCTURE OF THE LYMPHATIC SYSTEM OF THE PANCREAS OF SMALL RUMINANTS

A. Gazizova, L. Murzabekova

NcJSC "Kazakh Agrotechnical University named after S. Seifullin", Republic of Kazakhstan, 010000, Nur-Sultan, Victory Avenue, 62

Aigul Gazizova - Doctor of Biological Sciences, Professor of Microbiology and Biotechnology; gasisova.2009@mail.ru, ORCID:0000-0001-6843-4479

Leyla Murzabekova - acting Associate Professor of the Department of Microbiology and Biotechnology, leila-2011@mail.ru, ORCID:0000-0002-5922-8670

The purpose of the scientific work is to study age-related changes in extraorganic and intraorganic vessels and morphophysiological features of the lymphatic vessels of the pancreas of ruminants.

Materials and methods. The material of the study was the pancreas of ruminants. Morphological research methods were used, as well as microscopy of histosections of the studied gland.

Results and discussion. We observed the combined connection of lymph nodes during the outflow to the lymph nodes of the second order, since many lymph nodes from ruminants are connected in combination. Lymph nodes of the III order are located outside the pancreas, we were able to identify caecal, rennet, mesenteric, aortic lymph nodes, which are regional for this organ, the topography and size are variable, the outflow from them occurs in the lumbar cistern.

Conclusion. The intraorgan lymphatic bed of the pancreas has local age and species features. Local features are smaller loops of lymphatic capillaries in the body of the pancreas and larger loops in the tail and head lobes, which is probably due to the difference in the size of the elements of the exocrine part of this organ. Lymphatic vessels have a different course - rectilinear, arcuate, zigzag.

Key words. Pancreas, blood vessels, lymph, lymphatic capillaries.

ҰСҚА ҚҰЙС МАЛДАР ҰЙЫҚ БЕЗІНІҢ ЛИМФА ЖҮЙЕСІНІҢ МОРФОФУНКЦИЯЛЫҚ ҚҰРЫЛЫМЫ

А.И. Газизова, Л.М. Мурзабекова

«Қазақ агротехникалық университеті» КеАҚ С. Сейфуллин, Қазақстан Республикасы, 010000, Нұр-Сұлтан қаласы, Жеңіс даңғылы, 62

МОРФОЛОГИЯ

Газизова Айгүл Ыдырысқызы – биология ғылымдарының докторы, микробиология және биотехнология кафедрасының профессоры; gasisova.2009@mail.ru, ORCID:0000-0001-6843-4479

Мурзабекова Лейла Мәжитқызы – м.а. Микробиология және биотехнология кафедрасының доценті, leila-2011@mail.ru, ORCID:0000-0002-5922-8670

Ғылыми жұмыстың мақсаты – күйіс қайыратын жануарлардың ұйқы безінің лимфа тамырларының органикалық және органикалық емес тамырлардағы жасқа байланысты өзгерістерін және морфофизиологиялық ерекшеліктерін зерттеу.

Материалдар мен тәсілдер. Зерттеу материалы күйіс қайыратын жануарлардың ұйқы безі болды. Морфологиялық зерттеу әдістері, сонымен қатар зерттелетін бездің гистосекцияларының микроскопиясы қолданылды.

Нәтижелер мен пікірталас. Күйіс қайыратын малдардың көптеген лимфа түйіндері қосылып қосылғандықтан екінші ретті лимфа түйіндеріне ағу кезінде лимфа түйіндерінің біріктірілген байланысын байқадық. III ретті лимфа түйіндері ұйқы безінің сыртында орналасады, осы мүше үшін аймақтық болып табылатын соқыр ішек, шырышты, мезентериальды, аорта лимфа түйіндерін анықтай алдық, топографиясы мен көлемі өзгермелі, олардан шығу бел цистернасында болады.

Қорытынды. Ұйқы безінің интраорганикалық лимфа қабатының жергілікті жас және түр ерекшеліктері бар. Жергілікті ерекшеліктер - ұйқы безінің денесінде лимфа капиллярларының кішірек ілмектері және құйрық және бас бөліктеріндегі үлкенірек ілмектер, бұл осы органның экзокринді бөлігінің элементтерінің өлшемдерінің айырмашылығына байланысты болуы мүмкін. Лимфа тамырларының бағыты әртүрлі – түзу сызықты, доға тәрізді, ирек тәрізді.

Негізгі сөздер: ұйқы безі, тамырлар, лимфа, лимфа капиллярлары.

Corresponding author: Aigul Gazizova - Doctor of Biological Sciences, Professor of Microbiology and Biotechnology; gasisova.2009@mail.ru

Received: 14.06.2022

Accepted: 21.06.2022

Bibliographic reference: Газизова А.И., Мурзабекова Л.М. Морфофункциональное строение лимфатической системы поджелудочной железы мелких жвачных животных//Астана медициналық журналы. – 2022. – Специальный выпуск № 1. – С.68-74.

Введение

Лимфатическая система, являясь частью сосудистой и ретикулоэндотелиальной систем, освобождает организм от взвешенных в лимфе инородных тел и микробов, служит транзитным путем для опухолевых метастазов, возбудителей инфекции, раневого сепсиса и для личиночных форм паразитов.

В настоящее время перед учеными поставлены задачи направленного изменения развития организма с целью улучшения имеющихся и создания новых пород животных. Изучение морфологии поджелудочной железы представляют определенный интерес, так как этот орган, являясь железой с двойной секрецией, играет важную роль в обмене веществ у млекопитающих [1-3].

Цель

Изучить возрастные изменения экстраорганных и интраорганных сосудов и морфофизиологических особенностей лимфатических сосудов поджелудочной железы жвачных животных.

Материалы и методы исследования

Материал для исследования был взят на убойных цехах мясокомбинатов, частном подворье, в ветеринарных клиниках. Было происследовано 11 голов животных мелкого рогатого скота, в том числе 3 козы, 8 овец, в возрасте от 2 месяцев до 3 лет.

МОРФОЛОГИЯ

Возраст животных определяли по первичным документам, со слов владельцев, и уточняли по зубной формуле. Извлекали органы брюшной полости в анатомической связи.

Морфологический метод заключался в измерении исследуемых органов при помощи морфологической линейки, циркуля.

Измерялся размер поджелудочной железы, соотношение ее частей, длина отводящих лимфатических сосудов, размер регионарных лимфатических узлов, соотношения коркового и мозгового вещества, определения внутриорганных и внеорганных лимфатических сосудов.

Результаты и обсуждение

Внутриорганные лимфатические сосуды расположены по ходу дуктулярной и кровеносной системы, начиная с протерминальной дольки, в междольковых соединительнотканых прослойках, расположение коллагеново-эластических элементов в которых обуславливает степень извилистости внутриорганных лимфатических сосудов.

Внутриорганные лимфатические сосуды III-го порядка располагаются соответственно ходу крупных панкреатических протоков и кровеносных сосудов и покидают орган в области выхода главного панкреатического протока. В межсегментарных соединительно-тканых прослойках переходят в экстраорганные лимфатические сосуды I-го порядка.

Поджелудочная железа овцы и козы, соответственно ветвлению секреторного дерева, имеет 5-6 порядков долек.

Структурными элементами каждой дольки являются паренхима, составляющие её основу, строма, трубчатые структуры, нервы. Форма долек разнообразна. В головке поджелудочной железы преобладают дольки в форме неправильных многогранников, в теле и хвосте органа их форма чаще конусовидная или пирамидальная. Основание долек обращено к поверхности железы, а верхушка, переходящая в дольковую ножку, ориентирована обычно центростремительно.

Мы в своих исследованиях наблюдали, что на поверхности железы дольки отделены друг от друга четкими междольковыми бороздками. Строма поджелудочной железы имеет сложную архитектуру, обусловленную характером строения органа в целом.

Лимфатические капилляры поджелудочной железы образуют сеть с петлями различной формы овальной, чаще округлой или полигональной формы. Лимфоциркуляторное русло поджелудочной железы начинается лимфатическими капиллярами, которые образуют петли, имеющие преимущественно квадратную или эллипсоидную формы и располагаются в разных плоскостях. Локальной особенностью являются более мелкие петли лимфатических капилляров в теле поджелудочной железы и более крупные - в хвостовой и головной долях. Ячейки петель неодинаковы по своим размерам и ориентированы вдоль соединительно-тканых элементов органа.

Лимфатические капилляры, являясь корнями лимфатического русла поджелудочной железы, анастомозируют между собой и формируют в концевых отделах экзокринной части поджелудочной железы трехмерные сети. В отношении эндокринной части органа мы подтверждаем данные о том, что лимфатические капилляры окружают островки Лангерганса, располагаясь в соединительной ткани и образуя трехмерные сети. Лимфатические капилляры у животных имеют в головной доле длину 0,1 до 0,5 мм., размер петель в среднем 0,3x1,3 мм., в теле от 0,08 до 0,3 мм., размер петель 0,4x1,8 мм. в хвостовой доле – от 0,12 до 3-х

МОРФОЛОГИЯ

лимфатических капилляров. В результате слияния капилляров образуются лимфатические посткапилляры, также формирующие петли прямоугольной или овальной формы, которые дренируют лимфу в лимфатические сосуды I - го порядка, сливаясь друг с другом, образуют сосуды II-IV-го порядка, широко анастомозирующие между собой и формирующие внутриорганные лимфатические сплетения.

Лимфатические сосуды в большинстве случаев сливаются под углом 30-45° и чем выше порядок сосуда, тем более острый угол соединения. Длина лимфатических сосудов первого порядка от 8 до 49 мм. в головной доле, 7,0-45,0 мм. в теле и 10-55,5 мм. в хвостовой доле поджелудочной железы.

Коэффициент извилистости колеблется от 0,65 до 83,5, несколько увеличиваясь в хвостовой доле, хотя у отдельных особей отмечались как извилистость, так и довольно прямолинейные сосуды. Видимо, величина коэффициента извилистости не является закономерности показателем, в то время как длина сосудов первого достоверно увеличивается с увеличением порядковости, а также в зависимости от топографии - сосуды головной доли длиннее сосудов тела, но короче сосудов хвостовой доли поджелудочной железы ($p < 0,03$).

Лимфатические сосуды второго порядка обычно проходят параллельно кровеносным сосудам и протокам поджелудочной железы, иногда отклоняясь от параллельного направления. Лимфатические сосуды второго порядка имеют длину от 35 до 86 мм. в головной части органа, 31,5-83,1 мм. в теле, 38,0-89,0 мм. в хвосте поджелудочной железы. Коэффициент извилистости лимфатических внутриорганных сосудов второго порядка в целом выше, чем первого, достигая показателя 88,1. Сливаясь, лимфатические сосуды второго порядка, образуют лимфатические сосуды поджелудочной железы третьего порядка, которые в некоторых случаях формируют и сосуды четвёртого порядка, прежде чем покинут пределы органа и станут внеорганными сосудами.

Внутриорганные лимфатические сосуды третьего порядка соединяются и формируют коллекторные лимфатические сосуды поджелудочной железы. Для овцы и козы характерно отсутствие строгой локализации коллекторных сосудов, т.е. внеорганный лимфатический сосуд может «появиться» из любой точки поверхности органа. Нами, обнаружена определенная закономерность в формировании коллекторных сосудов. На головной доле выявлены от 3-5 лимфатических сосудов, обычно расположенных на расстоянии 1,5-2 см. друг от друга, направляющие ток лимфы в желудочные и печеночные лимфоузлы. По правому краю - от 4-х до 8 сосудов, кроме того, коллекторные сосуды формируются на дорсальной и вентральной поверхности органа, в количестве 4-8 мм. и 3-5-ти соответственно. Эти сосуды направляют ток лимфы в передние и задние группы поджелудочно-селезеночных узлов.

В теле железы формируются 2-5 сосудов по каудальному краю органа и 1-3 сосуда по краниальному краю, отводящие лимфу соответственно в группы краниальных и каудальных поджелудочно-селезеночных лимфатических узлов, и в лимфоузлы рубца. Коллекторные сосуды могут сформироваться, как на поверхности капсулы поджелудочной железы, так и под капсулой.

В своих исследованиях мы наблюдали дугообразный ход лимфатических сосудов, которые встречались обычно при оттоке лимфы от головной доли поджелудочной железы, а также от дополнительной доли.

Прямолинейный ход лимфатических сосудов в большинстве случаев, наблюдалось при оттоке лимфы от тела поджелудочной железы, из хвостовой доли

МОРФОЛОГИЯ

в селезеночные и желудочные узлы, илеоцеликальные лимфатические узлы. Зигзагообразные сосуды чаще всего встречались при оттоке лимфы из хвостовой доли, от тела - в панкретодуоденальные и печеночные лимфатические узлы. Лимфатическое русло поджелудочной железы имеет связь с лимфатическим руслом кишечника, желчных путей, печени, желудка, селезенки. Лимфатическими узлами поджелудочной железы является у мелких жвачных от 5 до 12 лимфоузлов число лимфоузлов непостоянно.

Лимфооток от поджелудочной железы жвачных осуществляется через чревные лимфатические узлы (от 1 до 4), рубцовые правые и левые, сычужные вентральные (8-13 лимфатических узлов), печеночные, сальниковые, поджелудочно-двенадцатиперстные число которых непостоянно, общей сложностью доходит до 28, иногда лимфоузлами первого порядка являются краниальные брыжеечные подвздошно-ободочные, лимфоузлы тощей кишки. По форме лимфатические узлы у этого вида животных могут быть округлыми, эллипсоидными, бобовидными, сегментарными. Лимфатические узлы второго порядка часто бывают лентовидными, реже бобовидными или подковообразными.

Отводящие лимфатические сосуды от головки поджелудочной железы вступают в печеночные, рубцовые, в передние и задние группы поджелудочно-селезеночных лимфоузлов, от тела железа - в группы краниальных и каудальных поджелудочно-селезеночных лимфоузлов, расположенных вдоль селезеночной артерии, от хвоста - в поджелудочно-селезеночных лимфоузлы расположенные в области ворот селезенки. Интраорганные сосуды регионарных лимфоузлов направляются по чревным артериям к лимфатическим узлам, которые собирают лимфу из желудка, части печени, селезенки, дорсальной части двенадцатиперстной кишки и поджелудочной железы. Лимфатические сосуды II-го порядка впадают в краниальные брыжеечные, подвздошно-ободочные лимфоузлы, лимфоузлы тощей кишки, сальника, печени и селезенки.

При проведении исследования нами обнаружено три типа регионарных лимфатических узлов для поджелудочной железы. В группе лимфатических узлов I-го порядка к первому типу относятся довольно крупные лимфатические узлы, размером от 5x25 мм. до 21x12 (в среднем 11x5 мм.), бобовидной, овальной, округлой формы. Компактные лимфатические узлы имеют овальную, или, если это лимфоузел второго или третьего порядка, лентовидную форму. Их размеры колеблются от 2,5x3,0 мм. до 95,5x11,5 мм., средние 10,5x5,5 мм.

Параллельное расположение лимфатических узлов и сосудов, встречается на поверхности капсулы поджелудочной железы, преимущественно в области тела органа, а также соединяют отводящие лимфатические сосуды хвостовой доли и тела при впадении их в лимфоузлы слепой и ободочной кишки и в каудальную группу лимфатических узлов.

Комбинированное соединение лимфатических узлов мы наблюдали при оттоке к лимфатическим узлам II-го порядка, поскольку из жвачных животных многие лимфатические узлы соединяются комбинировано. Лимфатические узлы III-го порядка располагаются за пределами поджелудочной железы, нам удалось выявить слепокишечные, сычужные, брыжеечные, аортальные лимфоузлы, являющиеся регионарными для данного органа, топография и размеры непостоянны, отток от них происходит в поясничную цистерну.

Заключение

Внутриорганные лимфатические русла поджелудочной железы имеет локальные возрастные и видовые особенности. Локальными особенностями

МОРФОЛОГИЯ

являются более мелкие петли лимфатических капилляров в теле поджелудочной железы и более крупные в хвостовой и головной долях, что связано, вероятно, с разницей в размерах элементов экзокринной части этого органа. Лимфатические сосуды имеют различный ход - прямолинейный, дугообразный, зигзагообразный. Топография лимфатических узлов зависит от типа строения поджелудочной железы. Разнообразные морфологического строения лимфатических узлов связано, вероятно, с особенностью топографии корней и функцией, которую в основном несет данная группа лимфатических узлов. Строение и расположение лимфатических узлов связано с локализацией корней, их взаимоотношениями с кровеносной и дуктулярной системами кишечника, что важно для лимфообращения, движения лимфы в самих лимфатических узлах.

Список литературы

1. Автондилов Г.Г. Медицинская морфометрия//Медицинская морфометрия. - М.: «Медицина», 1973. - С. 282-283 [Avtondilov G.G. Medicinskaja morfometrija//Medicinskaja morfometrija. - М.: «Medicina», 1973. - S. 282-283].
2. Сапин М.Р. Лимфопроводящая пути и их место в иммунной системе: Учебник. - Морфология С.-П.: «Эскулан», 1998. – 106 с. [Sapin M.R. Limfoprovodjashhaja puti i ih mesto v immunnoj sisteme: Uchebnik. - Morfologija S.-P.: «Jeskulan», 1998. – 106 s.].
3. Горчаков В.Н. Морфологические методы исследования сосудистого русла. – Новосибирск: Инст. клинической и экспериментальной лимфологии, 1997. - С. 436-442 [Gorchakov V.N. Morfologicheskie metody issledovaniya sosudistogo ruslo. – Novosibirsk: Inst. klinicheskoy i jeksperimental'nyj limfologii, 1997. - S. 436-442].

DOI 10.54500/2790-1203.S1.2022.74-83

МРНТИ 76.03.49

УДК 616-006.6-091:616-006.6-018

ПАТОМОРФОЛОГИЧЕСКАЯ ХАРАКТЕРИСТИКА ИНВАЗИВНОГО ПОТЕНЦИАЛА ЭНДОМЕТРИОИДНОГО И СВЕТЛОКЛЕТОЧНОГО РАКА ТЕЛА МАТКИ

К.Б. Манекенова, Ж.К. Досмамбетова, Т.М. Омаров, Г.К. Смайлова, М.Р. Попова, А.К. Сакипова

НАО «Медицинский университет Астана», Казахстан 010000 Нур-Султан, ул. Бейбитшилик 49/А

Манекенова Кенжекыз Боранбаевна – доктор медицинских наук, профессор, заведующий кафедрой патологической анатомии НАО «Медицинский университет Астана», kena_31@mail.ru, +77014014728. ID ORCID: <https://orcid.org/0000-0001-9551-1898>.

Досмамбетова Жанара Кудайбергеновна – магистр медицинских наук, ассистент кафедры патологической анатомии НАО «Медицинский университет Астана», djk_76@mail.ru, +77023221494.

Омаров Талгат Маратович – кандидат медицинских наук, доцент кафедры патологической анатомии НАО «Медицинский университет Астана», talgat.omarov.1975@mail.ru, +77011804750. ID ORCID: <https://orcid.org/0000-0002-9923-3327>.

Смайлова Гульзира Кулыбековна – кандидат медицинских наук, доцент кафедры патологической анатомии НАО «Медицинский университет Астана», gulzira.smaylova.68@mail.ru, +77015204512.

Попова Марина Романовна - ассистент кафедры патологической анатомии НАО «Медицинский университет Астана», marypopins77@mail.ru, +77015536828.

Сакипова Айнагуль Кананияновна - ассистент кафедры патологической анатомии НАО «Медицинский университет Астана», sakipova2015@mail.ru, +77751995057.

МОРФОЛОГИЯ

Актуальность. Статья посвящена актуальной проблеме онкоморфологии - изучению инвазивных свойств опухолевой ткани.

Цель. Патоморфологическое исследование инвазивного потенциала эндометриоидного и светлоклеточного рака тела матки.

Материал и методы. Исследования выполнены на клиническом материале. Объектом исследования служили фрагменты опухоли гистологически верифицированного эндометриоидного рака (45 случаев в возрастной группе 50 - 60 лет) и светлоклеточного рака (8 случаев в возрастной группе 65-70 лет), за период 2016 – 2018г.г. Морфометрическую оценку инвазивного потенциала эндометриоидного и светлоклеточного рака тела матки проводили с использованием метода полуколичественного анализа следующих измеряемых параметров стромального матрикса, окружающего первичные перитуморозные дискретные структуры: разволокнение, фрагментация, деструкция, слизистая дегенерация, десмоплазия, воспалительная инфильтрация и отек.

Результаты исследования. Выявлено, что механизмы инвазии компонентов опухолевой ткани эндометриоидного и светлоклеточного рака тела матки включают: амёбоидную инвазию; «отпочковывание» атипичных клеток эпителия папиллярных структур, «отшнуровки» клеток базального слоя опухолевых комплексов, а также гематогенную и лимфогенную диссеминацию опухолевых структур. При этом компоненты рака тела матки высокой степени дифференцировки используют, преимущественно, коллективную миграцию атипичных эпителиальных структур. По мере снижения степени дифференцировки рака тела матки миграция атипичных эпителиальных структур происходит, как за счет коллективной, так и за счет индивидуальной клеточной миграции. Методом полуколичественного анализа изменений стромального матрикса, окружающего первичные дискретные структуры опухолевой ткани, установлено, что инвазивный потенциал светлоклеточного рака эндометрия более чем в 1,5 раза превышает инвазивный потенциал эндометриоидного рака тела матки.

Заключение. Таким образом, в процессах инвазивного роста эндометриоидного и светлоклеточного рака тела матки атипичные опухолевые клетки используют различные механизмы клеточной миграции. При этом в эндометриоидных карциномах высокой степени дифференцировки преобладают признаки коллективной миграции атипичных эпителиальных клеток. В случаях низкодифференцированного эндометриоидного и светлоклеточного рака тела матки миграция атипичных эпителиальных клеток происходит, как за счет одиночной, так и за счет коллективной клеточной миграции. Инвазивный потенциал клеток светлоклеточного рака, значительно выше в сравнении с клетками эндометриоидного рака тела матки.

Ключевые слова: патоморфология, рак матки, инвазия, клеточная миграция.

PATHOMORPHOLOGICAL CHARACTERISTICS OF THE INVASIVE POTENTIAL OF THE ENDOMETRIOID AND CLEAR CELL CANCER OF THE UTERINE BODY

K. Manekenova, Zh. Dosmambetova, T. Omarov, G. Smailova, M. Popova, A. Sakipova

NcJSC "Astana Medical University", Kazakhstan 010000 Nur-Sultan, st. Beibitshilik 49/A

Kenzhekyz Manekenova - Doctor of Medical Sciences, Professor, Head of the Department of Pathological Anatomy of the NcJSC "Astana Medical University", kena_31@mail.ru, +77014014728. ID ORCID: <https://orcid.org/0000-0001-9551-1898>.

Zhanara Dosmambetova – Master of Medical sciences, assistant of the Department of Pathological Anatomy, NcJSC "Astana Medical University", djk_76@mail.ru, +77023221494.

Talgat Omarov – Candidate of Medical Sciences, assistant professor of the Department of Pathological Anatomy, NcJSC "Astana Medical University", talgat.omarov.1975@mail.ru, +77011804750. ID ORCID: <https://orcid.org/0000-0002-9923-3327>.

Gulzira Smailova - Candidate of Medical Sciences, assistant professor of the Department of Pathological Anatomy, NcJSC "Astana Medical University", gulzira.smaylova.68@mail.ru, +77015204512

Marina Popova – Assistant of the Department of Pathological Anatomy, NcJSC "Astana Medical University", marypopins77@mail.ru, +77015536828.

Ajnagul Sakipova - Assistant of the Department of Pathological Anatomy, NcJSC "Astana Medical University", sakipova2015@mail.ru, +77751995057.

МОРФОЛОГИЯ

Relevance. The article is devoted to the actual problem of oncomorphology - the study of the invasive properties of tumor tissue.

Target. Pathological study of the invasive potential of endometrioid and clear cell carcinoma of the uterine body.

Material and methods. The studies were performed on clinical material. The object of the study were tumor fragments of histologically verified endometrioid cancer (45 cases in the age group of 50-60 years) and clear cell carcinoma (8 cases in the age group of 65-70 years), for the period 2016-2018. Morphometric assessment of the invasive potential of endometrioid and clear cell carcinoma of the uterine body was performed using the method of semi-quantitative analysis of the following measured parameters of the stromal matrix surrounding the primary peritumoral discrete structures: fibrillation, fragmentation, destruction, mucosal degeneration, desmoplasia, inflammatory infiltration, and edema.

Research results. It was revealed that the mechanisms of invasion of tumor tissue components of endometrioid and clear cell carcinoma of the uterine body include: amoeboid invasion; "budding" of atypical cells of the epithelium of papillary structures, "lacing off" of cells of the basal layer of tumor complexes, as well as hematogenous and lymphogenous dissemination of tumor structures. At the same time, the components of uterine body cancer of a high degree of differentiation mainly use the collective migration of atypical epithelial structures. As the degree of differentiation of uterine body cancer decreases, the migration of atypical epithelial structures occurs, both due to collective and individual cell migration. Using the method of semi-quantitative analysis of changes in the stromal matrix surrounding the primary discrete structures of the tumor tissue, it was found that the invasive potential of clear cell endometrial cancer is more than 1.5 times higher than the invasive potential of endometrioid cancer of the uterine body.

Conclusion. Thus, in the processes of invasive growth of endometrioid and clear cell cancer of the uterine body, atypical tumor cells use different mechanisms of cell migration. At the same time, signs of collective migration of atypical epithelial cells predominate in endometrioid carcinomas of a high degree of differentiation. In cases of poorly differentiated endometrioid and clear cell carcinoma of the body of the uterus, the migration of atypical epithelial cells occurs, both due to single and collective cell migration. The invasive potential of clear cell carcinoma cells is significantly higher in comparison with endometrioid cancer cells of the uterine body.

Keywords: pathomorphology, uterine cancer, invasion, cell migration.

ЖАТЫР ДЕНЕСІНДЕГІ ЭНДОМЕТРИОИДТЫ ЖӘНЕ АШЫҚЖАСУШАЛЫ ОБЫРЫНЫҢ ИНВАЗИВТІК ПОТЕНЦИАЛЫНЫҢ ПАТОМОРФОЛОГИЯЛЫҚ СИПАТТАМАСЫ

К.Б. Мәнекенова, Ж.Қ. Досмамбетова, Т.М. Омаров, Г.Қ. Смайлова, М.Р. Попова, Ә.Қ. Сәкіпова

«Астана медициналық университеті» КеАҚ, Қазақстан 010000 Нұр-Сұлтан, Бейбітшілік көш. 49/А

Мәнекенова Кенжеқыз Боранбайқызы – медицина ғылымының докторы, профессор, «Астана медицина университеті» КеАҚ патологиялық анатомия кафедрасының менгерушісі, kena_31@mail.ru, +77014014728. ID ORCID: <https://orcid.org/0000-0001-9551-1898>.

Досмамбетова Жанара Құдайбергенқызы - медицина ғылымдарының магистрі, «Астана медицина университеті» КеАҚ патологиялық анатомия кафедрасының ассистенті, djk_76@mail.ru, +77023221494.

Омаров Талғат Маратұлы - медицина ғылымдарының кандидаты, «Астана медицина университеті» КеАҚ патологиялық анатомия кафедрасының доценті, talgat.omarov.1975@mail.ru, +77011804750. ID ORCID: <https://orcid.org/0000-0002-9923-3327>.

Смайлова Гүлзира Құлыбекқызы – медицина ғылымдарының кандидаты, «Астана медицина университеті» КеАҚ патологиялық анатомия кафедрасының доценті, gulzira.smaylova.68@mail.ru, +77015204512.

Попова Марина Романовна - «Астана медицина университеті» КеАҚ патологиялық анатомия кафедрасының ассистенті, sakipova2015@mail.ru, +77751995057.

Сәкіпова Айнагүл Қанапиянқызы - «Астана медицина университеті» КеАҚ патологиялық анатомия кафедрасының ассистенті, sakipova2015@mail.ru, +77751995057.

МОРФОЛОГИЯ

Өзектілігі. Мақала онкологиялық морфологияның өзекті мәселесі – ісік тінінің инвазиялық қасиеттерін зерттеуге арналған.

Мақсаты. Жатыр денесінің эндометриодты және ашықжасушалы обырларының инвазиялық потенциалын патологиялық-морфологиялық зерттеу.

Материалы мен зерттеу әдістері. Зерттелу барысында клиникалық материал қолданды. Зерттеу объектілері ретінде 2016-2018 жылдар бойынша гистологиялық зерттелу арқылы дәлелденген эндометриодты обыр (50-60 жаст аралығындағы 45 оқиға) мен ашықжасушалы обырдың (65-70 жаст аралығындағы 8 оқиға) тілімдері алынды. Эндометриодты және ашықжасушалы обырлардың инвазиялық потенциалының морфометриялық бағалануы біріншілік ісіктің маңайындағы дискретті құрылымдарды қоршап тұрған стромалық матрикстің өлшеуге келетін келесі параметрлері жартылай сандық талдау әдісі арқылы өткізілді: талшықтану, фрагментация, деструкция, шырышты дегенерация, десмоплазия, қабыну сіңбесі және ісіну.

Зерттеу қорытындылары. Жатыр денесінің эндометриодты және ашықжасушалы обырының ісік тінінің инвазиялану механизмінің келесі белгілері анықталды: амеба тәрізді инвазия, емізікше тәрізді құрылымдардың эпителиінің атипиялық жасушаларының «бүршіктенуі», ісік кешендерінің базальді қабатының жасушаларының «бөлініп шығуы», сонымен қатар, ісіктің құрылымдардың гематогенді және лимфогенді диссеминациясы. Жатыр денесінің жоғары дифференциацияланған обырының компоненттері көбінесе, атипиялық эпителий құрылымдардың ұжымдық миграциясы арқылы жүзеге асатындығы анықталды. Ісіктің дифференциациясы төмендеген сайын атипиялық эпителий құрылымдардың миграциясы ұжымдық жолмен және жеке жасушалардың миграциясы арқылы жүреді. Жартылай сандық талдау әдісі арқылы біріншілік ісіктің маңайындағы дискретті құрылымдарды қоршап тұрған стромалық матриксті зерттеу нәтижесінде жатыр денесінің ашықжасушалы обырының инвазиялық потенциалы, эндометриодты обырдың инвазиялық потенциалынан 1,5 есе жоғары болатындығы анықталды.

Қорытынды. Сонымен, жатыр денесінің эндометриодты және ашықжасушалы обырының инвазияланып өсу барысында атипиялық ісік жасушалары жасушалар миграциясының әртүрлі жолдарын пайдаланады. Әдетте жоғары дифференциацияланған эндометриодты карциноманың атипиялық жасушалары миграцияның ұжымдық түрі арқылы жүзеге асса, дифференциациясы төмен эндометриодты обыр мен ашықжасушалы обырдың атипиялық жасушаларының миграциясы ұжымдық миграция және жеке жасушалардың миграциясы арқылы жүреді. Жатыр денесінің эндометриодты обырына қарағанды, ашықжасушалы обырдың инвазиялық потенциалы айтарлықтай жоғары болады.

Түйін сөздер: патологиялық морфология, жатыр обыры, инвазия, жасушалық миграция.

Corresponding author: Manekenova Kenzhekyz Boranbaevna - Doctor of Medical Sciences, Professor, Head of the Department of Pathological Anatomy of NcJSC "Astana Medical University", tel. mob.: +77014014728, E-mail: [kена_31@mail.ru](mailto:kena_31@mail.ru).

Received: 14.06.2022

Accepted: 21.06.2022

Bibliographic reference: Патоморфологическая характеристика инвазивного потенциала эндометриодного и светлоклеточного рака тела матки/К.Б. Манекенова, Ж.К. Досмамбетова, Т.М. Омаров и др. //Астана медициналық журналы. – 2022. – Специальный выпуск № 1. – С.74-83.

Введение

Злокачественную опухоль характеризует возможность реализации такого биологического феномена, как метастатический каскад – уникальной многоступенчатой «программы», в которой клеточная инвазия является пусковым ключом и основополагающим фактором для дальнейшего прогрессирования рака и образования метастазов в отдаленных органах и тканях. Способность к инвазии и метастазированию, позволяющая клеткам выходить за пределы первичной опухоли и заселять новые пространства с пока не ограниченным количеством места и питательных веществ является самым значимым параметром злокачественности новообразований эпителиального происхождения. Миграция клеток опухоли за

МОРФОЛОГИЯ

пределы первичного очага, то есть их способность к инвазии, является ключевым этапом опухолевого роста. Опухолевая инвазия — процесс, при котором раковые клетки или же их группы (агрегаты) расходятся из первичного очага опухоли в соседние ткани с образованием дискретных опухолевых структур.

Изучение инвазивных свойств опухолевой ткани, способности злокачественно измененных клеток к направленному движению и формированию вторичных метастатических очагов в отдаленных органах и тканях остается актуальным на протяжении многих лет.

Цель

Патоморфологическое исследование инвазивного потенциала эндометриоидного и светлоклеточного рака тела матки.

Материал и методы

Исследования выполнены на клиническом материале. Объектом исследования служили фрагменты опухоли гистологически верифицированного эндометриоидного рака (45 случаев в возрастной группе 50 - 60 лет) и светлоклеточного рака (8 случаев в возрастной группе 65-70 лет), за период 2016 – 2018 гг. Морфометрическую оценку инвазивного потенциала эндометриоидного и светлоклеточного рака тела матки проводили с использованием метода полуколичественного анализа следующих измеряемых параметров стромального матрикса, окружающего первичные перитуморозные дискретные структуры: разволокнение, фрагментация, деструкция, слизистая дегенерация, десмоплазия, воспалительная инфильтрация и отек.

Результаты

При патогистологических исследованиях тканей эндометриоидного и светлоклеточного рака тела матки, нами были выявлены различные механизмы миграции опухолевых клеток за пределы основного комплекса. При высокодифференцированном эндометриоидном раке тела матки, представленном атипичными железистыми структурами различной конфигурации, наблюдали «амебоидную» инвазию тубулярных структур за пределы базальной мембраны основного опухолевого комплекса (рисунок 1), что можно расценить как вариант коллективной миграции опухолевых клеток. При этом вокруг инвазивной трубочки образуется ободок разволокнения фиброзных волокон и умеренная лимфоцитарно-плазмоцитарная инфильтрация.

В случаях эндометриоидного рака умеренной или низкой степени дифференцировки, имеющих преимущественно папиллярное строение были выявлены два основных механизма отделения опухолевых клеток от основного клеточного комплекса.

МОРФОЛОГИЯ

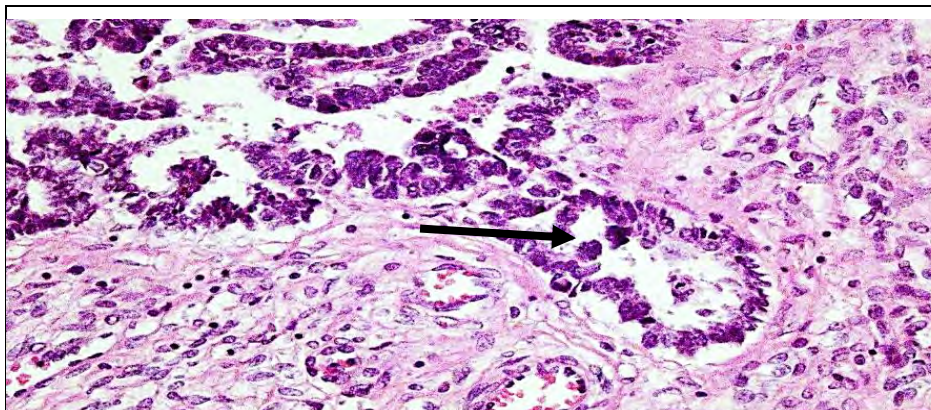


Рисунок 1 - Эндометриоидный рак тела (G-I). «Амебоидная» инвазия тубулярной структуры (указано стрелкой) основной опухоли в перитуморальную фиброзную строму. Окраска гематоксилином и эозином, увеличение x200.

Первый механизм осуществлялся за счет отделения опухолевых клеток от папиллярных структур опухолевого комплекса путем «отпочковывания» пролиферирующих клеток покровного эпителия сосочков в просветы кистозно расширенных полостей (рисунок 2), что можно отнести к вариантам одиночной клеточной миграции.

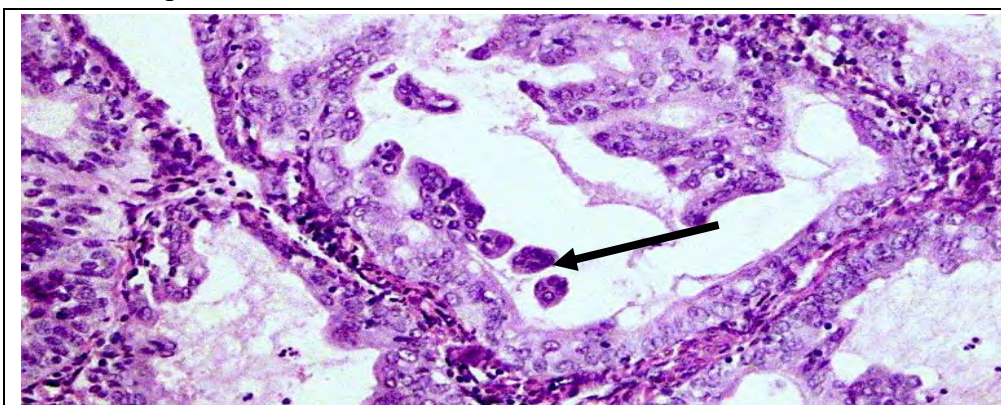


Рисунок 2 - Эндометриоидный рак тела матки (G-II), папиллярного типа строения. Отделение опухолевых клеток от папиллярных структур основной опухоли путем «отпочковывания» (указано стрелкой). Окраска гематоксилином и эозином, увеличение x200.

В результате «отпочковывания», в просвете кистозно расширенных желез появлялись группы атипичных многоядерных клеток, по-видимому, способных к инвазии через стенку кистозных полостей и к дальнейшему метастазированию опухоли интраканаликулярным путем, попадая вместе с секретом желез в выводные трубчатые железы, открывающиеся в просвет матки. Такой путь миграции наблюдали, как в случаях умеренно дифференцированного эндометриоидного рака, так и в случаях светлоклеточного рака тела матки, имеющих папиллярный тип строения опухолевой ткани.

Второй механизм миграции опухолевых клеток за пределы основного комплекса осуществлялся за счет «отшнуровки» клеток базального слоя опухолевых формаций в окружающую перитуморальную фиброзную строму с разрушением базальной мембраны опухолевого комплекса. При этом отмечали выраженную лимфоцитарно-плазмоцитарную инфильтрацию стромы вокруг дискретных комплексов, ее разрыхление (рисунок 3а), или уплотнение (рисунок 3б). Такой

МОРФОЛОГИЯ

вариант миграции можно отнести к вариантам коллективной миграции опухолевых клеток.

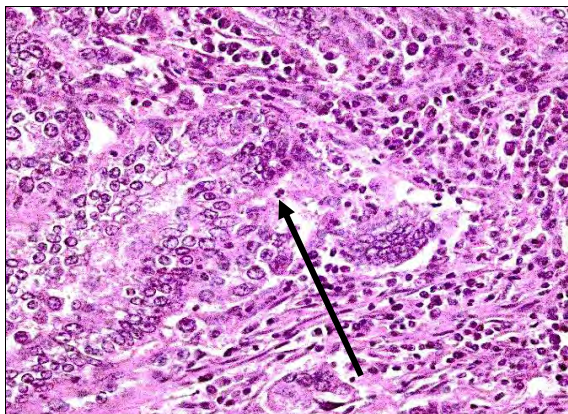


Рисунок 3а - Эндометриоидный рак тела матки (G-II). Комплексы «отшнурованных» эпителиальных клеток (указаны стрелками), окружены рыхло-волокнутой фиброзной тканью с лимфоцитарно-плазмоцитарными инфильтратами. Окраска гематоксилином и эозином, увеличение x200.

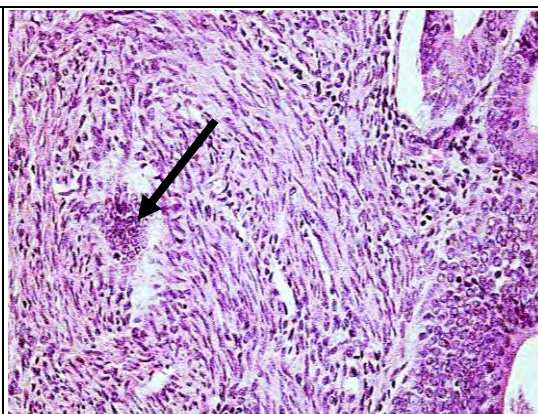


Рисунок 3б - Эндометриоидный рак тела матки (G-II). Дискретная структура (указано стрелкой) в толще плотно-волокнутой фиброзной ткани; вокруг группы базальных клеток определяется зона отека. Окраска гематоксилином и эозином, увеличение x200.

В случаях низкодифференцированного эндометриоидного рака дискретные (инвазивные) структуры выявлялись в виде скоплений атипичных опухолевых клеток, расположенных в толще рыхло-волокнутой стромы, инфильтрированной лимфоцитами и плазмócитами (рисунок 4а) или в толще плотно-волокнутой фиброзной ткани, (рисунок 4б). При этом вокруг комплексов опухолевых клеток определялась зона отека с явлениями фрагментации и деструкции волокон фиброзной ткани.

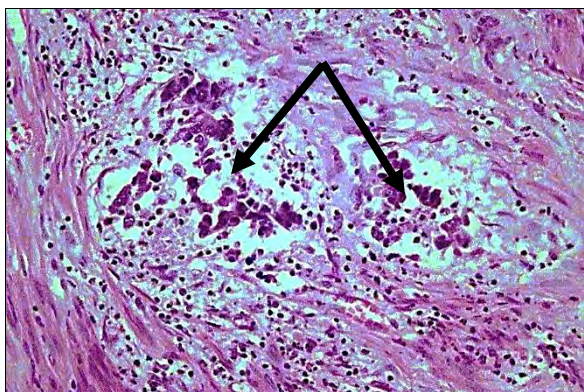


Рисунок 4а - Эндометриоидный рак тела матки (G-III). Дискретные структуры (указаны стрелкой) в толще рыхло-волокнутой фиброзной ткани. Вокруг дискретных структур определяется зона отека и деструкции фиброзной ткани. Окраска гематоксилином и эозином, увеличение x200.

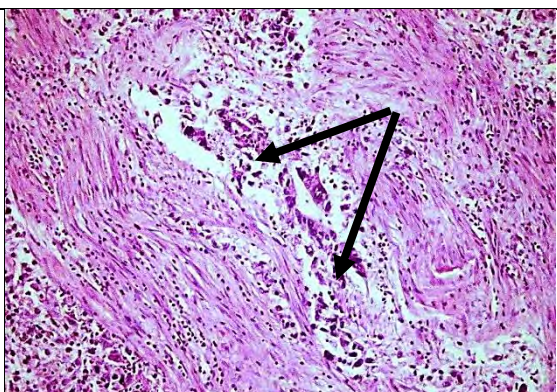


Рисунок 4б - Эндометриоидный рак тела матки (G-III). Дискретные структуры (указаны стрелкой) в толще плотно-волокнутой фиброзной ткани, окружены зоной отека и деструкции фиброзной ткани. Окраска гематоксилином и эозином, увеличение x200.

Наряду с отделением опухолевых клеток от основных опухолевых формаций, выявлялись признаки диссеминации компонентов опухолевой ткани путем инвазии в кровеносные и лимфатические сосуды перитуморальной стромы, а также путем эмболизации интратуморальных капилляров.

МОРФОЛОГИЯ

При этом компоненты опухолевой ткани выявлялись, как в просвете кровеносных сосудов венулярного типа (рисунок 5а), так и в просвете расширенных лимфатических сосудов, расположенных в отечной рыхло-волокнистой перитуморальной строме и, окруженных полнокровными сосудами микроциркуляторного русла (рисунок 5б).

В случаях низкодифференцированного и светлоклеточного рака эндометрия, солидного типа строения, часто определялись признаки внутриопухолевой эмболизации капилляров (рисунок 6).

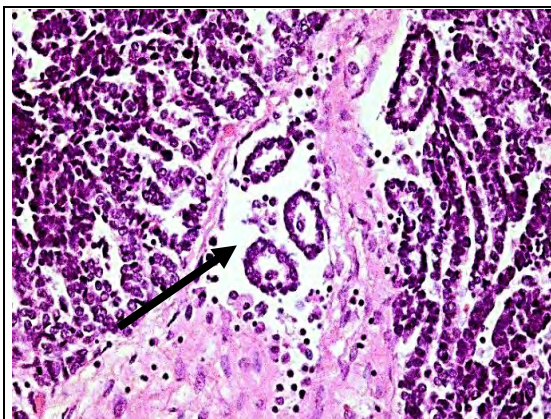


Рисунок 5а - Эндометриоидный рак тела матки (G-II), солидно-тубулярного типа строения. Инвазия атипичных тубулярных структур в кровеносный сосуд венулярного типа (указано стрелкой). Окраска гематоксилином и эозином, увеличение x200.

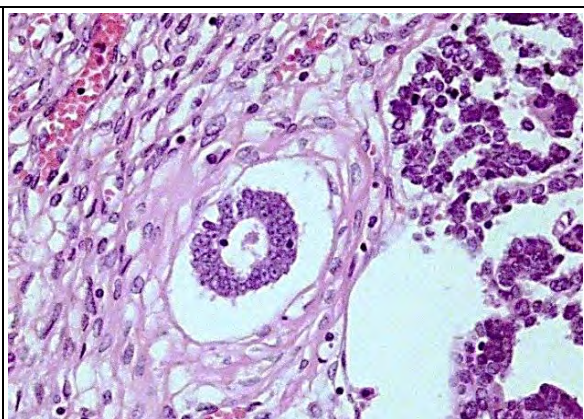
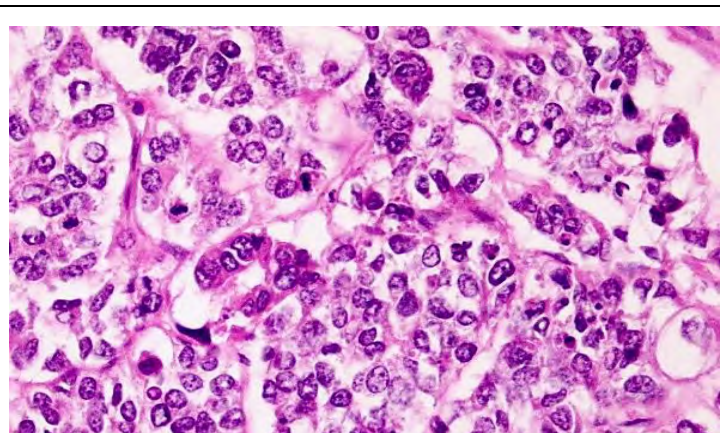


Рисунок 5б - Эндометриоидный рак тела матки (G-II), крибозно-тубулярного типа строения. Инвазия атипичной тубулярной структуры в лимфатический сосуд (указано стрелкой), Окраска гематоксилином и эозином, увеличение x200.

Рисунок 6 - Светлоклеточный рак тела матки (G-III), эмболизация интратуморальных капилляров: опухолевые клетки в просвете расширенных капилляров (указаны стрелкой). Окраска гематоксилином и эозином, увеличение x200.



Таким образом, опухолевая ткань эндометриоидного и светлоклеточного рака тела матки обладает высоким инвазивным потенциалом, реализация которого осуществляется различными путями инвазии в окружающую ткань: за счет амeboидной инвазии; «отпочковывания» клеток атипичного эпителия папиллярных структур, «отшнуровки» клеток базального слоя опухолевых комплексов, а также за счет гематогенной и лимфогенной диссеминации.

МОРФОЛОГИЯ

Для морфометрической оценки инвазивного потенциала различных гистологических вариантов рака тела матки использовали подход, разработанный И.П. Жураковским с соавторами для определения метастатического потенциала опухоли молочной железы (2018) с использованием метода полуколичественного анализа измеряемых параметров [1]. Для подсчета были выбраны следующие изменения стромального матрикса, окружающего первичные перитуморозные дискретные структуры опухолевой ткани: разволокнение, фрагментация, деструкция, слизистая дегенерация, десмоплазия, воспалительная инфильтрация и отек. Степень выраженности каждого изменения стромального матрикса оценивали в баллах от 0 до 7. Степень инвазивного потенциала определяли по сумме баллов, исходя из положений о том, что при достижении суммы баллов 15 и выше делают вывод о высоком метастатическом потенциале, а при сумме баллов, равной 14 и менее, делают вывод о низком метастатическом потенциале [1]. Средние показатели суммы баллов представлены в виде диаграммы (рисунок 7).

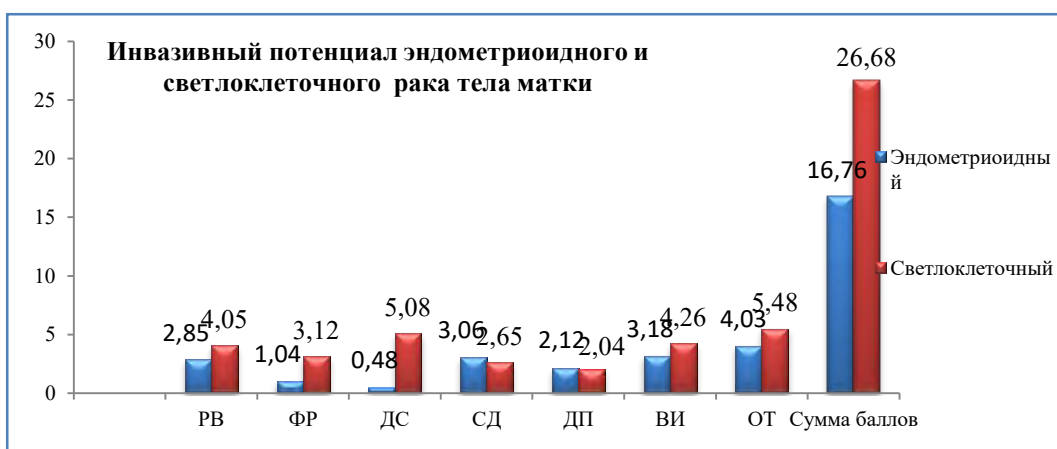


Рисунок 7 - Показатели изменения стромального матрикса и инвазивный потенциал РТМ (в баллах): РВ – разволокнение, ФР – фрагментация, ДС – деструкция, СД – слизистая дегенерация, ДП – десмоплазия, ВИ – воспалительная инфильтрация, ОТ – отек стромы

Как следует из данных диаграммы, представленной на рисунке 7, все, перечисленные выше, изменения стромального матрикса, окружающего первичные перитуморозные дискретные структуры, были более выражены при светлоклеточном раке тела матки, так как сумма баллов при светлоклеточном раке составила 26,68 баллов, а при эндометриоидном раке – 16,76 баллов.

Обсуждение

Многочисленные исследования подтверждают существование в рамках инвазивного роста опухоли двух основных моделей клеточной миграции, посредством которых опухолевые клетки преодолевают структурные барьеры и распространяются в окружающие ткани. Среди них выделяют коллективную (групповую) и индивидуальную миграции. Каждому варианту клеточного движения свойственны определенные морфологические характеристики.

В исследованных нами случаях эндометриоидного и светлоклеточного рака тела матки, были выявлены различные варианты миграции опухолевых клеток за пределы основного комплекса. При этом компоненты рака тела матки высокой степени дифференцировки используют, преимущественно, коллективную миграцию атипичных эпителиальных структур. По мере снижения степени дифференцировки рака тела матки миграция атипичных эпителиальных структур происходит, как за счет коллективной, так и за счет индивидуальной клеточной миграции. По данным

МОРФОЛОГИЯ

литературы, способность опухолевых клеток одновременно передвигаться как коллективно, так и индивидуально в пределах одной опухоли, связано с ростом инвазивного и метастатического потенциала злокачественных новообразований [2]. Данное положение подтверждается результатами проведенной нами морфометрической оценки инвазивного потенциала эндометриоидного и светлоклеточного рака, свидетельствующие о том, что инвазивный потенциал светлоклеточного рака эндометрия более чем в 1,5 раза превышает инвазивный потенциал эндометриоидного рака тела матки.

Заключение

Таким образом, как эндометриоидный, так и светлоклеточный рак эндометрия обладают высоким инвазивным потенциалом, реализующимся за счет различных вариантов миграции опухолевых клеток за пределы основного комплекса в зависимости от степени дифференцировки опухолевой ткани. Так, компоненты рака тела матки высокой степени дифференцировки используют, преимущественно, коллективный тип миграции, а клеточные структуры низкодифференцированных вариантов рака тела матки инвазируют, как за счет коллективной, так и за счет одиночной клеточной миграции. При этом инвазивный потенциал светлоклеточного рака эндометрия, как прогностический критерий дальнейшей прогрессии опухолевого процесса, более чем в 1,5 раза превышает инвазивный потенциал эндометриоидного рака тела матки.

Список литературы

1. Способ определения метастатического потенциала опухоли молочной железы/Жураковский И.П., Архипов С.А., Маринкин И.О., Аутеншлюс А.И. // Патент на изобретение. - Регистрац. номер № RU – 2646787С1). - НГМУ МЗ РФ [Sposob opredelenija metastaticheskogo potentsiala opuholi molochnoj zhelezy/Zhurakovskij I.P., Arhipov S.A., Marinkin I.O., Autenshljus A.I. // Patent na izobretenie. - Registrac. nomer № RU – 2646787С1). - NGMU MZ RF].

2. Иммуновоспалительные реакции в микроокружении гетерогенны, пластичны, определяют противоопухолевый эффект или агрессивное поведение опухоли/Перельмутер В. М., Таширева Л. А., Манских В. Н. и соавт. // Журнал общей биологии. - 2017. - Том 78, № 5. – С. 15–36 [Immunovospalitel'nye reakcii v mikrookruzenii geterogenny, plastichny, opredel'jajut protivopuholevyj jeffekt ili agressivnoe povedenie opuholi/Perel'muter V. M., Tashireva L. A., Manskih V. N. i soavt. // Zhurnal obshhej biologii. - 2017. - Tom 78, № 5. – S. 15–36].

DOI 10.54500/2790-1203.S1.2022.83-92

МРНТИ 76.03.49

УДК 611.41: 618.3 – 29: 577.95

МОРФОЛОГИЯ ВИЛОЧКОВОЙ ЖЕЛЕЗЫ ПЛОДОВ И НОВОРОЖДЕННЫХ ДЕТЕЙ ПРИ ОСЛОЖНЕННОЙ БЕРЕМЕННОСТИ С ГЕСТОЗОМ НА ФОНЕ АНЕМИИ БЕРЕМЕННЫХ ЖЕНЩИН

Т.А. Адайбаев, А.Ы. Алмабаева, Г.С. Габдуллина, Ф.М. Сулейменова, М.К. Жаналиева, Г.К. Сагимова

НАО «Медицинский университет Астана», 010000, г. Нур-Султан, Казахстан, улица Бейбитшилик, 49 А

Адайбаев Толеугали Адайбаевич - доктор медицинских наук, профессор, t.adaibaev@mail.ru, 87013645630.

МОРФОЛОГИЯ

Алмабаевна Айгуль Ыдрысовна - доктор медицинских наук, профессор, topaika@mail.ru, 8701782149.

Габдуллина Гульнар Сайлауовна - кандидат медицинских наук, доцент, gabdullina.gs@gmail.com, 87779992908.

Суллейменова Фатима Машимовна - кандидат медицинских наук, профессор, s-fatima@inbox.ru, 87012650298.

Жаналиева Марина Кубеновна - кандидат медицинских наук, профессор, marinazhmk@mail.ru, 87787757879.

Сагимова Гульзира Касымжановна - старший преподаватель, sagimova.g@amu.kz, 87711627470.

Цель исследования. Изучить динамику морфологических изменений структуры вилочковой железы плодов и новорожденных детей при осложненной беременности с гестозом на фоне анемии беременных женщин.

Материалы и методы исследования. Материалом для морфологического исследования явилась вилочковая железа от 50 мертворожденных и умерших новорожденных в перинатальном периоде.

Результаты и обсуждение. Проведен анализ морфологических структур вилочковой железы плодов и новорожденных при осложненной беременности с гестозом. Данные свидетельствуют о нарушении процесса формирования структур вилочковой железы во всех возрастных периодах перинатального развития.

Заключение. Выявленные морфологические изменения в вилочковой железе, приводят к состоянию иммунодефицита растущего детского организма. Позволяют лучше понять закономерности строения и развития органов иммуногенеза и стандартизировать иммуноморфологические данные в процессе онтогенеза иммунной системы.

Полученные морфологические изменения могут быть использованы, для оценки состояния центральных и периферических органов иммуногенеза при экспериментальных исследованиях.

Ключевые слова: вилочковая железа, плод и новорожденный, перинатальный период, гестоз на фоне анемии.

MORPHOLOGY OF THE THYMUS OF FETUSES AND NEWBORNS DURING PREGNANCY COMPLICATED BY PREECLAMPSIA IN PREGNANT WOMEN WITH ANEMIA

T. Adabayev, A. Almabayeva, G. Gabdullina, F. Suleimenova, M. Zhanaliyeva, G. Sagimova

NcJSC "Astana Medical University", Kazakhstan 010000, Nur-Sultan city, Beibitshilik st., 49A

Toleugali Adaibaev – Doctor of Medical Sciences, Professor, t.adaibaev@mail.ru, 87013645630.

Aigul Almabayeva - Doctor of Medical Sciences, Professor, topaika@mail.ru, 8701782149.

Gulnar Gabdullina – Candidate of Medical Sciences, docent, gabdullina.gs@gmail.com, 87779992908.

Fatima Suleimenova – Candidate of Medical Sciences, Professor, s-fatima@inbox.ru, 87012650298.

Marina Zhanaliyeva - Candidate of Medical Sciences, Professor, marinazhmk@mail.ru, 87787757879.

Gulzira Sagimova – Senior Lecturer, sagimova.g@amu.kz, 87711627470.

The target. The study aims to study the dynamics of morphological changes in the structure of the thymus of fetuses and newborns in pregnancy complicated by preeclampsia against the background of anemia in pregnant women.

Materials and methods. Material for morphological research was thymus gland from 50 stillborn and those who died in the perinatal period.

Results and discussion. An analysis of the morphological structures of the thymus of fetuses and newborns in complicated pregnancy with preeclampsia was carried out. The information indicates a violation of the process of formation of the structures of the thymus gland in all age periods of perinatal development.

МОРФОЛОГИЯ

Conclusions. The identified morphological changes in the thymus gland lead to a state of immunodeficiency in the growing children's body. They allow you to better understand the patterns of the structure and development of immunogenesis organs and standardize immunomorphological data in the process of ontogenesis of the immune system.

The obtained morphological changes can be used to assess the state of the central and peripheral organs of immunogenesis in experimental studies.

Key words: thymus. Fetus and newborn. Perinatal period. Gestosis due to anemia.

ЖҮКТІ ӘЙЕЛДЕРДІҢ АНЕМИЯСЫ АЯСЫНДА ГЕСТОЗБЕН АСҚЫНҒАН ЖҮКТІЛІК КЕЗІНДЕГІ НӘРЕСТЕЛЕР МЕН ЖАҢА ТУЫЛҒАН БАЛАЛАРДЫҢ АЙЫРША БЕЗІНІҢ МОРФОЛОГИЯСЫ

Адайбаев Т.А., Алмабаева А.Ы., Габдуллина Г.С., Сулейменова Ф.М., Жаналиева М.К., Сагимова Г.К.

«Астана медицина университеті» КеАҚ, ; Қазақстан 010000, Нұр-Сұлтан қ., Бейбітшілік к-сі, 49А

Адайбаев Төлеуғали Адайбайұлы – медицина ғылымдарының докторы, профессор, t.adaibaev@mail.ru, 87013645630.

Алмабаевна Айгүл Ыдырықызы - медицина ғылымдарының докторы, профессор, toraika@mail.ru, 8701782149.

Габдуллина Гүлнар Сайлауқызы – медицина ғылымдарының кандидаты, доцент, gabdullina.gs@gmail.com, 87779992908.

Сулейменова Фатима Машимовна - медицина ғылымдарының кандидаты, профессор, s-fatima@inbox.ru, 87012650298.

Жаналиева Марина Кубеновна - медицина ғылымдарының кандидаты, профессор, marinazhmk@mail.ru, 87787757879.

Сагимова Гүлзира Қасымжанқызы - аға оқытушы, sagimova.g@amu.kz, 87711627470.

Жұмысымыздың мақсаты: жүкті әйелдердегі анемия аясында гестозбен асқынған жүктілік кезіндегі нәрестелер мен жаңа туылған балалардың айыршабез құрылымының морфологиялық өзгерістерінің динамикасын зерттеу.

Материалдар мен тәсілдер: морфологиялық зерттеу материалы 50 перинаталдық кезеңдегі нәрестелер және өлі нәрестелердің айыршабезі.

Нәтижелер мен пікірталас. Гестозбен асқынған жүктілік кезіндегі нәрестелердің және жаңа туылған балалардың айыршабезінің морфологиялық құрылымына талдау жүргізілді. Алынған ақпараттарда перинаталдық дамудың барлық кезеңдерінде айыршабезі құрылымдарының қалыптасу үрдісінің бұзылысын көрсетеді.

Тұжырымдар. Айыршабезде анықталған морфологиялық өзгерістер өсіп келе жатқан балада иммунология тапшылығы жағдайына әкеледі. Иммуногенез органдарының құрылымы мен дамуының заңдылықтарын жақсы түсінуге және иммундық жүйенің онтогенезіндегі иммуноморфологиялық деректерді стандарттауға мүмкіндік береді.

Алынған морфологиялық өзгерістерді эксперименттік зерттеулерде иммуногенездің орталық және шеткі мүшелерінің жағдайын бағалау үшін пайдалануға болады.

Түйінді сөздер: айырша без, жүктілік кезіндегі нәресте және жаңа туылған бала, перинаталдық кезең, анемия фонындағы гестоз.

Corresponding author: Toleugali Adaibaev – Doctor of Medical Sciences, Professor, t.adaibaev@mail.ru, 87013645630

Received 14.06.2022.

Accepted 22.06.2022

Bibliographic reference: Морфология вилочковой железы плодов и новорожденных детей при осложненной беременности с гестозом на фоне анемии беременных женщин/ Т.А. Адайбаев, А.Ы. Алмабаева, Г.С. Габдуллина и др.//Астана медициналық журналы. – 2022. – Специальный выпуск № 1. – С.83-92.

Актуальность

В практической медицине для оценки иммунологического состояния организма у детей необходимо знание закономерностей развития лимфоидного аппарата в органах иммуногенеза. Так как, на формирование органов иммуногенеза оказывают существенное влияние условия внутриутробного развития плода, определяемые характером течения беременности у матери. Известно, что многочисленные иммунодефицитные состояния являются следствием недоразвития в онтогенезе каких-либо звеньев иммунной системы в результате патологических состояний организма женщин и беременных [1-4].

Частым осложнением беременности (до 22 %) является хроническая фето-плацентарная недостаточность, которая сопровождается гипоксией и задержкой внутриутробного развития плода [5-12]. Особое место в этиологии хронической фето-плацентарной недостаточности принадлежит гестозам, частота которых колеблется от 20 % до 87,6 % и гестозам при сочетании с анемией беременных женщин. Известно, что анемия при сочетании с гестозом значительно увеличивает частоту гемодинамических нарушений в каждом звене системы «мать-плацента-плод» [13-20].

Доступные литературные данные, характеризующие морфо-функциональное состояние вилочковой железы и изменения структуры тимических телец Гассала при гипоксическом состоянии организма детей, весьма скудны и противоречивы. Некоторые авторы указывают на подавление функциональной активности вилочковой железы при воздействии дестабилизирующих факторов, в частности гипоксии, другие, напротив, о ее активации. Нет единого мнения о динамике развития тимических телец вилочковой железы [21-24].

Поэтому, учитывая тот факт, что морфология вилочковой железы наиболее полно отражает функциональное состояние иммунной системы любого субъекта, особенно в детском возрасте, необходимо признать актуальной проблему их планомерного и систематического изучения в условиях внутриутробной гипоксии плода и новорожденного, что послужило основой для настоящего исследования

Цель

Изучить динамику морфологических изменений структуры вилочковой железы плодов и новорожденных детей при осложненной беременности с гестозом на фоне анемии беременных женщин.

Материалы и методы исследования. Материалом для морфологического исследования явилась вилочковая железа от 50 мертворожденных и умерших новорожденных в перинатальном периоде. Из них 40 плодов и новорожденных, родившихся при осложненной беременности с гестозом на фоне анемии беременных женщин (основная группа). Лишь в 10 случаях было физиологическое течение беременности (общая группа).

Каждая группа в соответствии срокам перинатального периода подразделены на четыре подгруппы: I – мертворожденные в сроки 28-36 недель беременности; II – мертворожденные в сроки 37-40 недель беременности; III – новорожденные, умершие на 1-4 сутки жизни; IV – новорожденные, умершие на 5-7 сутки жизни (таблица).

В работе были применены методы исследования, изложенные в классических руководствах по гистоморфологии [25]: анатомические – препарирование, макроскопическое описание, взвешивание вилочковой железы и вычисление

МОРФОЛОГИЯ

весаого коэффициента тимуса (ВКТ), фиксация материала в жидкости Карнуа и 10 % растворе формалина; гистологические – окраска гематоксилином и эозином, азур 11-эозином, по методу Фута; гистохимические – по методике Браше, Курника, Фельгена, метод люминесцентно-микроскопического исследования [26], морфометрические – определение морфологических параметров вилочковой железы с помощью окуляр – микрометра МОВ 1-15 и окулярной измерительной сетки Автандилова под микроскопом МБИ-3 с бинокулярной насадкой АУ-12; метод статистического анализа – статистическая обработка результатов проведена по программе «Медико – биологическая статистика» (2001) и степень достоверности различия определяли с помощью коэффициента Стьюдента ($p \leq 0,05$) [27,28].

Результаты исследования и их обсуждение

В основной группе в течение перинатального периода развития при осложненной беременности с гестозом на фоне анемии беременных женщин было обнаружено достоверное снижение массы вилочковой железы, что подтверждается данными весаого коэффициента тимуса (ВКТ).

В основной группе выявляются различные формы и размеры тимических телец вилочковой железы, от стадии построения и развития (рис. 1), вплоть до гигантских с кистозными полостями (рис. 2), содержащими дегенеративно измененные клетки, отдельные из которых обызвествлены. Количество телец Гассалья в фазе построения уменьшено в 2,2 раза ($p < 0.001$), в фазе развития увеличено в 1,6 раза ($p < 0.001$).

Таблица - Распределение перинатального секционного материала (мертво и новорожденные дети, $n=45$).

Группа исследования	Перинатальный период			
	Мертворожденные		Новорожденные	
	В сроки 28-36 недель беременности	В сроки 37-40 недель беременности	1-4 сутки после рождения	5-7 сутки после рождения
	I	II	III	IV
Общая (n-10)	2	2	3	3
Основная (n-40)	10	10	10	10

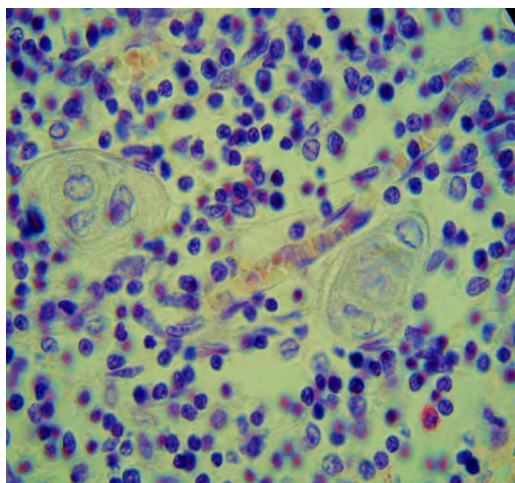


Рисунок 1 – Вилочковая железа плода 29-30 недель внутриутробного развития при осложненной беременности с гестозом. Тельца Гассалья в стадии построения и развития. Окраска азуром II и эозином. Об. 40, ок. 10

В основной группе выявляются различные формы и размеры тимических телец вилочковой железы, от стадии построения и развития (рис. 1), вплоть до гигантских с кистозными полостями (рис. 2), содержащими дегенеративно измененные клетки,

МОРФОЛОГИЯ

отдельные из которых обызвествлены. Количество телец Гассалья в фазе построения уменьшено в 2 раза ($p < 0.001$), в фазе развития увеличено в 1,8 раза ($p < 0.001$).

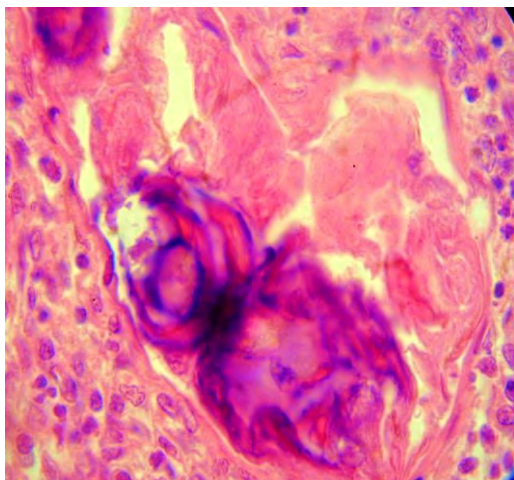


Рисунок 2 - Вилочковая железа новорожденного на 3 сутки жизни при осложненной беременности с гестозом

Крупное тельце Гассалья в стадии дегенерации, с кальцификацией содержимого. Окраска гематоксилином и эозином. Об. 40, ок. 10.

В основной группе, по сравнению с общей группой, в раннем перинатальном периоде, впервые обнаруживались дегенеративно измененные формы тимических телец (рис. 3). В фазе дегенерации составили $1,5 \pm 0,45\%$, в виде слоистых наблюдались $21,3 \pm 1,56\%$, в виде кист отмечены $0,7 \pm 0,3\%$ и кальцифицированных – $8,4 \pm 1,06\%$. Тельца Гассалья появляются и в корковом веществе.

Анализ частоты отдельных форм телец Гассалья свидетельствует о том, что у доношенных детей в сравнении с недоношенными, отмечается увеличение количества ($p < 0.05$), укрупнение размеров и достоверное увеличение числа дегенеративно-измененных форм телец Гассалья (рис. 4).

В течение перинатального периода, в основной группе, чаще появляются слоистые, кистообразные и кальцифицированные формы телец Гассалья (рис. 5) и их частота выявления составила $14,8 \pm 1,65\%$, $0,2 \pm 0,2\%$ и $2,4 \pm 0,7\%$ соответственно.

Следует отметить, что, в основной группе, во всех периодах перинатального периода, телец Гассалья обнаруживались и в корковом веществе вилочковой железы (рис. 6).

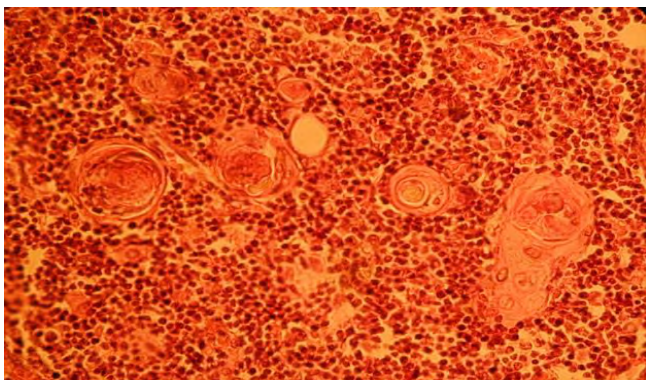


Рисунок 3 Вилочковая железа плода 33-34 недель внутриутробного развития при осложненной беременности с гестозом Крупные и средние сливающиеся тельца Гассалья с многочисленными включениями на различных стадиях развития. Окраска гематоксилином и эозином. Об. 20, ок. 10.

Рисунок 4 – Вилочковая железа новорожденного на 4 сутки при осложненной беременности с гестозом на фоне анемии беременных женщин Тимическое тельце в стадии дегенерации, в виде кист,

МОРФОЛОГИЯ

с частичной кальцификацией бесклеточных масс, наружный слой сохранен. Окраски гематоксилином и эозином. Об. 40, ок. 10.

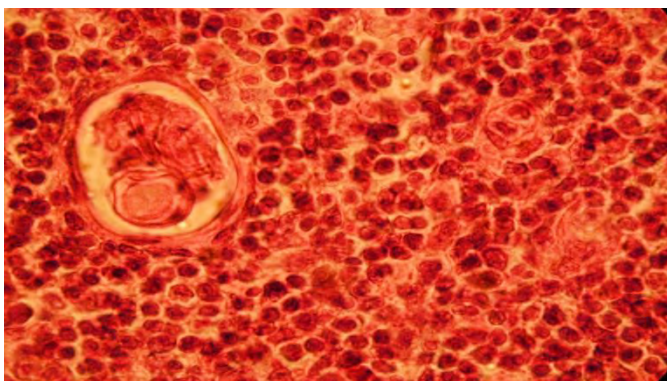


Рисунок 5 Вилочковая железа новорожденного на 7 сутки при осложненной беременности с гестозом на фоне анемии беременных женщин. Крупные и средние тимические тельца на различных стадиях развития с аморфным веществом в просвете и кальцификацией. Окраски гематоксилином и эозином. Об. 20, ок. 10.

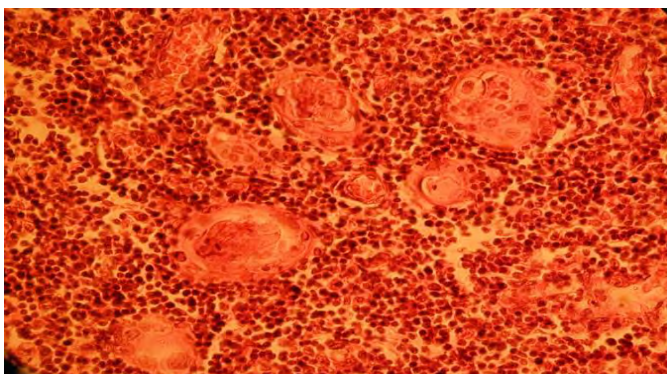
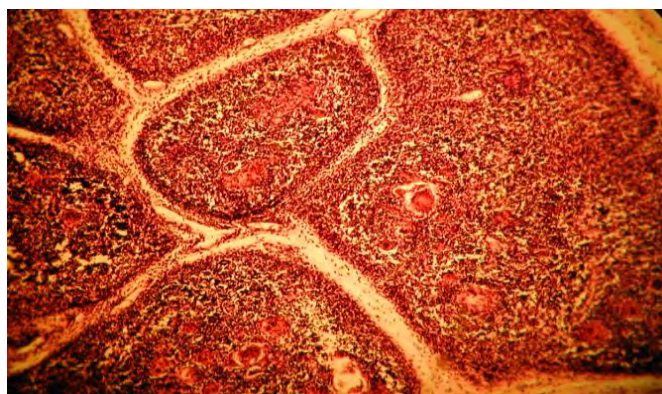


Рисунок 6 Вилочковая железа новорожденного на 1 сутки жизни при осложненной беременности с гестозом на фоне анемии беременных женщин. Мелкие и средние дольки вилочковой железы. Отсутствие границ между слоями дольки. Наличие телец Гассалья в корковом веществе. Окраски гематоксилином и эозином. Об. 10, ок. 10.



Таким образом, при осложненной беременности с гестозом на фоне анемии беременных женщин морфометрически выявляется увеличение количества телец Гассалья в мозговом веществе вилочковой железы у плодов и новорожденных ($p < 0,05$), в основном за счет дегенеративно измененных форм (слоистые, кистообразные, кальцифицированные и в фазе дегенерации). Тимические тельца

МОРФОЛОГИЯ

обнаруживаются и в корковом веществе железы. Чаще выявлялись средние, крупные и разные телец Гассалья, в сравнении с общей группой.

Выводы

1. Полученные выраженные морфологические изменения вилочковой железы плодов и новорожденных при осложненной беременности с гестозом на фоне анемии беременных женщин свидетельствуют о нарушении процесса формирования микроанатомической организации вилочковой железы во всех возрастных периодах перинатального развития.

2. Выявленные морфологические изменения в вилочковой железе, как центральный орган иммунной системы, несомненно, приводят к состоянию иммунодефицита растущего детского организма.

3. Проведенные исследования позволяют лучше понять закономерности строения и развития органов иммуногенеза, позволяя стандартизировать иммуноморфологические данные в процессе онтогенеза иммунной системы.

4. Полученные морфологические изменения тимических телец Гассалья вилочковой железы плодов и новорожденных при осложненной беременности с гестозом на фоне анемии беременных женщин, могут быть использованы морфологами и иммунологами, как эталон, для оценки состояния центральных и периферических органов иммуногенеза при экспериментальных исследованиях.

Список литературы

1. Фредлин И.С. Иммунодефицитные состояния. – Спб.: «Фолиант», 2000. – С. 17-86 [Fredlin I.S. Immunodeficitnyye sostojanija. – Spb.: «Foliant», 2000. – S. 17-86].

2. Профилактика гестоза и фетоплацентарной недостаточности в современном акушерстве/Стрижаков А.Н., Баев О.Р., Мусаев З.В., Рыбин М.В.//Российский вестник акушерства и гинекологии. – 2001. - Т. 1, № 3 (5). - С. 32-37 [Profilaktika gestoza i fetoplacentarnoj nedostatocnosti v sovremennom akusherstve/Strizhakov A.N., Baev O.R., Musaev Z.V., Rybin M.V.//Rossijskij vestnik akusherstva i ginekologii. – 2001. - T. 1, № 3 (5). - S. 32-37].

3. Белинская А.М., Белеуханова Г.Р., Исраилова М.З. Клинико-морфологические особенности фето-плацентарного комплекса в зависимости от содержания карнитина в крови беременных при поздних гестозах //Акушерство и гинекология перинатология. – 2001. – № 4. - С. 57-62 [Belinskaja A.M., Beleuhanova G.R., Israilova M.Z. Kliniko-morfologicheskie osobennosti fetoplacentarnogo kompleksa v zavisimosti ot soderzhaniya karnitina v krovi beremennyh pri pozdnyh gestozah //Akusherstvo i ginekologija perinatologija. – 2001. – № 4. - S. 57-62].

4. Сравнительная доплерометрическая оценка эффективности терапии беременных с фетоплацентарной недостаточностью/Проданова Е.В., Рогожина И.Е., Чехонацкая М.Л., Гришаева Л.А.//Российский вестник акушерагинеколога. – 2011. – Т. 11. – № 2. – С. 79–82 [Sravnitel'naja dopplerometricheskaja ocenka jeffektivnosti terapii beremennyh s fetoplacentarnoj nedostatocnost'ju/Prodanova E.V., Rogozhina I.E., Chehonackaja M.L., Grishaeva L.A.//Rossijskij vestnik akusheraginekologa. – 2011. – T. 11. – № 2. – S. 79–82].

5. Сидорова И.С., Макаров И.О. Фетоплацентарная недостаточность. Клинико-диагностические аспекты. - М.: Знание, 2000. - 127 с. [Sidorova I.S., Makarov I.O. Fetoplacentarnaja nedostatocnost'. Kliniko-diagnosticheskie aspekty. - M.: Znanie, 2000. - 127 s.].

6. Серов В.Н. Плацентарная недостаточность. Трудный пациент. - 2005. — № 2. — Том 3. — С. 17–20 [Serov V.N. Placentarnaja nedostatocnost'. Trudnyj pacient. - 2005. — № 2. — Tom 3. — S. 17–20].

7. Spencer R.N., Car D.J., David A.L. Treatment of poor placentation and the prevention of associated adverse outcomes – what does the future hold?//Prenatal Diagnosis. – 2014. – Vol. 34 (7). – P. 677 684. <https://doi.org/10.1002/pd.4401>.

8. Deter R.L., Lee W., Sangi-Haghpeykar H. Fetal growth cessation in late pregnancy: its impact on predicted size parameters used to classify small for gestational age neonates.//J Matern Fetal Neonatal Med. – 2015. – Vol. 28 (7). – P. 755-765. <https://doi.org/10.3109/14767058.2014.934219>.

9. Андриевская И.А., Ишутина Н.А., Довжикова И.В. Плацентарная недостаточность: Учебное пособие. – Благовещенск, 2017. – 43 с. [Andrievskaja I.A., Ishutina N.A., Dovzhikova I.V. Placentarnaja nedostatocnost': Uchebnoe posobie. – Blagoveshhensk, 2017. – 43 с.].

10. Патогенетические механизмы формирования плацентарной недостаточности и преэклампсии/Липатов И.С., Тезиков Ю.В., Линева О.И. и др. //Акушерство и гинекология. – 2017. –

МОРФОЛОГИЯ

№ 9. – С. 64–71 [Patogeneticheskie mehanizmy formirovaniya placentarnoj nedostatochnosti i prejeklampsii/Lipatov I.S., Tezikov Ju.V., Lineva O.I. i dr. //Akusherstvo i ginekologija. – 2017. – № 9. – С. 64–71].

11. Плацентарная недостаточность. Современный взгляд/Доброхотова Ю.Э., Джахадзе Л.С., Кузнецов П.А., Козлов П.В. – М.: ГЭОТАР-Медиа, 2019. – 59 с. [Patogeneticheskie mehanizmy formirovaniya placentarnoj nedostatochnosti i prejeklampsii/Lipatov I.S., Tezikov Ju.V., Lineva O.I. i dr. //Akusherstvo i ginekologija. – 2017. – № 9. – С. 64–71].

12. Молекулярно-морфологические особенности формирования хронической плацентарной недостаточности, обусловленной разными типами сахарного диабета./Траль Т.Г., Толибова Г.Х., Мусина Е.В., Ярмолинская М.И. //Сахарный диабет. – 2020. – Т. 23 (2). – С. 185-191. <https://doi.org/10.14341/DM10228>. [Molekuljarno-morfologicheskie osobennosti formirovaniya hronicheskoy placentarnoj nedostatochnosti, obuslovlennoj raznymi tipami saharnogo diabeta./Tral' T.G., Tolibova G.H., Musina E.V., Jarmolinskaja M.I. //Saharnyj diabet. – 2020. – Т. 23 (2). – С. 185-191. <https://doi.org/10.14341/DM10228>].

13. Оптимизация дородовой подготовки и введения родов при сочетании гестоза с железодефицитной анемией/Омаров С.-М.А., Омарова Н.С.-М., Абунасир М.А., Давыдова И.С. //Акушер.и гинекология. – 2000. - № 5. - С. 31-33 [Optimizacija dorodovoj podgotovki i vvedenija rodov pri sochetanii gestoza s zhelezodeficitnoj anemiej/Omarov S.-M.A., Omarova N.S.-M, Abunaser M.A., Davydova I.S. //Akusher.i ginekologija. – 2000. - № 5. - S. 31-33].

14. Тулегенова Г.К., Новичевский С.Л., Туракбаева Д.А. Опыт лечения позднего гестоза в условиях отделения интенсивной терапии //Акушерство и гинекология и перинатология. – 2001. – № 4. - С. 62-69 [Tulegenova G.K., Novichevskij S.L., Turakbaeva D.A. Opyt lechenija pozdnego gestoza v uslovijah otdelenija intensivnoj terapii //Akusherstvo i ginekologija i perinatologija. – 2001. – № 4. - S. 62-69].

15. Кулаков В.И. Репродуктивное здоровье населения России //Акушерство и гинекология. – 2002. - № 2. - С. 4-7 [Kulakov V.I. Reproduktivnoe zdorov'e naselenija Rossii //Akusherstvo i ginekologija. – 2002. - № 2. - S. 4-7].

16. Динамика и структура перинатальной смертности в Актюбинской области/Укыбасова Т.М., Адайбаев Т.А, Ахметкалиев С.Г., Юдина Н.И. //Акушерство, гинекология и перинатология. – 2002. - № 4. - С. 8-11 [Dinamika i struktura perinatal'noj smertnosti v Aktjubinskoj oblasti/Ukybasova T.M., Adajbaev T.A, Ahmetkaliev S.G., Judina N.I. //Akusherstvo, ginekologija i perinatologija. – 2002. - № 4. - S. 8-11].

17. The fetal ECG--ST analysis in the diagnosis of fetal hypoxia./ Hajek Z., Vrablik J., Haddad R. et al. //Ceska Gynekol. — 2002. — Vol. 67. — Suppl 1. — P. 16-19.

18. Cell-free fetal DNA in the plasma of Pregnant women with severe fetal growth restriction/ Sekizawa A., Jimbo M., Saito H. et al. //Am. J.Obstet. Gynecol. – 2003. - V. 188, № 2. - P. 480-484.

19. Гестоз, как дестабилизирующий фактор в перинатальном периоде онтогенеза тимуса плодов и новорожденных/Адайбаев Т.А. Аубакиров А.Б. Сулейменова Ф.М., Шукенов М.С. //Морфология и доказательная медицина. - 2012. - № 2. С. 14-15 [Gestoz, kak destabilizirujushhij faktor v perinatal'nom periode ontogeneza timusa plodov i novorozhdennyh/Adajbaev T.A. Aubakirov A.B. Sulejmenova F.M., Shukenov M.S. //Morfologija i dokazatel'naja medicina. - 2012. - № 2. S. 14-15].

20. Изменения структуры селезенки у плодов и новорожденных при гестозах/Аубакиров А.Б., Адайбаев Т.А., Сулейменова Ф.М. и др. //Лимфология: от фундаментальных исследований к медицинским технологиям. - 2016. – С. 30-32 [Izmenenija struktury selezenki u plodov i novorozhdennyh pri gestozaх/Aubakirov A.B., Adajbaev T.A., Sulejmenova F.M. i dr. //Limfologija: ot fundamental'nyh issledovanij k medicinskim tehnologijam. - 2016. – S. 30-32].

21. Кадырова М.Г. Морфологические и морфометрические особенности вилочковой железы плодов и новорожденных от матерей с анемией и другими формами гипоксии //Материалы II съезда акушер-гинекологов Узбекистана. - Ташкент, 1982. - С. 128-129 [Kadyrova M.G. Morfologicheskie i morfometricheskie osobennosti vilochkovoј zhelezy plodov i novorozhdennyh ot matereј s anemiej i drugi-mi formami gipoksii //Materialy II s#ezda akusher-ginekologov Uzbekista-na. - Tashkent, 1982. - S. 128-129].

22. Агеева В.А. и Самусев Р.П. Соотношение коркового и мозгового вещества тимуса в перинатальном периоде онтогенеза //Материалы V конгресса международной ассоциации морфологов. Морфология, 2000. - С. 10 [Ageeva V.A. i Samusev R.P. Sootnoshenie korkovogo i mozgovogo veshhestva timusa v perinatal'nom periode ontogeneza //Materialy V kongressa mezhdunarodnoj assotsiacii morfologov. Morfologija, 2000. - S. 10].

23. Обухова Л.А., Колосова Н.Г. Морфологические изменения в тимусе преждевременно стареющих крыс линии OXYs. //Материалы I съезда лимфологии России //Бюллетень НЦССХ им. А.Н. Бакулева РАМН. - 2003. - Т.4, № 5. - С. 77 [Obuhova L.A., Kolosova N.G. Morfologicheskie izmenenija v timuse prezhdevremennno starеjushhих krys linii OXYs. //Materialy I s#ezda limfologii Rossii //Bjulleten' NЦССХ im. A.N. Bakuleva RAMN. - 2003. - T.4, № 5. - S. 77].

МОРФОЛОГИЯ

timuse prezhdvremenno starejushhih krysh linii OXYS.//Materialy I s#ezda limfologii Rossii //Bjulleten' NCSSH im. A.N. Bakuleva RAMN. - 2003. - T.4, № 5. - S. 77].

24. Умбетов Т.Ж., Бурхард А.А. Морфологический анализ телец вилочковой железы плодов и новорожденных при внутриутробной инфекции //Вопросы морфологии и клиники (Алматы). – 2002. - Вып. 7. - С. 136 [Umbetov T.Zh., Burhard A.A. Morfologicheskij analiz telec vilochkovoju zhelezy plodov i novorozhdennyh pri vnutriutrobnoj infekcii //Voprosy morfologii i kliniki (Almaty). – 2002. - Вып. 7. - С. 136].

25. Лилли Р. Патогистологическая техника и практическая гистология. – Москва. – 1969. - 645 с. [Lilli R. Patogistologicheskaja tehnik i prakticheskaja gistologija. – Moskva. – 1969. - 645 s.].

26. Аубакиров А.Б., Бажанов А.Н. Метод определения жизнеспособности клеток в суспензии лимфоидных органов //Патент на изобретение. – Алматы, 1997 [Aubakirov A.B., Bazhanov A.N. Metod opredelenija zhiznesposobnosti kletok v suspenzii limfoidnyh organov //Patent na izobrenenie. – Almaty, 1997].

27. Бала жолдасы және ішкі секреция бездері мен лимфоидтық мүшелердің перинатальдық кезеңдегі морфологиялық бағалау алгоритмі/Жұмабаева А.Н., Үкібасова Т.М., Адайбаев Т.А., Нұрмұхамбетова Б.Н. - Ақтөбе, 2001. - 51 с. [Bala zholdasy zhәне ishki sekrecija bezderi men limfoidtyq tushelerdin perinatal'dyq kezeңdegi morfologijalyq bagalau algoritmi/Zhұmabaeva A.N., Ykibasova T.M., Adajbaev T.A., Nұrmyhambetova B.N. - Aqтөbe, 2001. - 51 s.].

28. Автандилов Г.Г. Медицинская морфометрия. – Москва: «Медицина», 1990. – 290 с. [Avtandilov G.G. Medicinskaja morfometrija. – Moskva: «Medicina», 1990. – 290 s.].

DOI 10.54500/2790-1203.S1.2022.92-101

МРНТИ 76.03.35

УДК 616.329-002-079.8-091.8

ОПРЕДЕЛЕНИЕ БЕСКАПСУЛЬНОЙ ЛИМФОИДНОЙ ТКАНИ В СЛИЗИСТОЙ ОБОЛОЧКЕ И ПОДСЛИЗИСТОЙ ОСНОВЕ У ПАЦИЕНТОВ С ПИЩЕВОДОМ БАРРЕТТА

Б.Т. Ажкен¹, В.Х. Апсалям¹, А.К. Макишев^{1,2}, Б.Б. Барышев¹, В.П. Григорьевский¹, М.К. Жагипаров^{1,2}, К.А. Жакипбаев^{1,2}, А.М. Тажикова^{1,2}, Н.М. Джантемирова^{1,2}, А.М. Куканова^{1,2}, А.Т. Бекишева^{1,2}

¹НАО "Медицинский университет Астана", Казахстан, 010000, г. Нур-Султан, ул. Бейбитшилик 49а

²ГКП на ПХВ Многопрофильный медицинский центр акимата города Нур-Султан, Казахстан, 020000, г. Нур-Султан, ул. Манаса 17

¹Ажкен Бахтияр Талғатұлы – магистрант медицинских наук, преподаватель кафедры гистологии и цитологии, НАО «Медицинский университет Астана» bakhtiyar.azhken@gmail.com, <https://orcid.org/0000-0002-7664-457X>.

¹Апсалям Валий Хамитович – кандидат медицинских наук, доцент кафедры гистологии и цитологии, НАО «Медицинский университет Астана», apsvh@mail.ru, <https://orcid.org/0000-0001-7925-1504>.

^{1,2}Макишев Абай Каиргожинович – доктор медицинских наук, профессор кафедры онкологии, НАО «Медицинский университет Астана», makishev.a@amu.kz, <https://orcid.org/0000-0001-9874-4005>.

¹Барышев Борис Борисович – кандидат медицинских наук, профессор кафедры гистологии и цитологии, НАО «Медицинский университет Астана», barishev.borys@mail.ru.

¹Григорьевский Владимир Петрович – доктор медицинских наук, профессор кафедры хирургии, НАО «Медицинский университет Астана», vladimir.grigorevsky@mail.ru.

^{1,2}Жагипаров Мурат Кабпасович – кандидат медицинских наук, доцент кафедры онкологии, НАО «Медицинский университет Астана», murat.zhagiparov@mail.ru.

^{1,2}Жакипбаев Касым Адилкасымович – кандидат медицинских наук, доцент кафедры онкологии, НАО «Медицинский университет Астана», kassym-64@mail.ru.

МОРФОЛОГИЯ

^{1,2}**Тажикова Айгуль Маратовна** – PhD-докторант, НАО «Медицинский университет Астана», tazhikova.a@amu.kz, <https://orcid.org/0000-0002-0009-1956>.

^{1,2}**Джантемирова Назгуль Маратовна** – магистр медицинских наук, ассистент кафедры онкологии, НАО «Медицинский университет Астана», dzhantemirova.nm@gmail.com.

^{1,2}**Куканова Асия Маратовна** – магистр медицинских наук, PhD-докторант НАО «Медицинский университет Астана», kukanova.a@amu.kz, <https://orcid.org/0000-0001-6775-2993>.

^{1,2}**Бекишева Айжан Танирбергеновна** – магистр медицинских наук, ассистент кафедры онкологии, НАО «Медицинский университет Астана», bekisheva.a@amu.kz, <https://orcid.org/0000-0001-7292-8033>.

Цель: определить наличие бескапсульной лимфоидной ткани в подслизистой основе пищевода Барретта.

Материалы и методы. Дата исследования: 05.2021-04.22. Дизайн исследования: описание серии случаев. Объект исследования: были использованы биоптаты пищевода Барретта у 12 больных до и во время лечения для получения гистологических снимков на базе ГКП на ПХВ Многопрофильный медицинский центр акимата города Нур-Султан. Материал фиксировался в нейтральной формалине, толщина среза 7-8 мкм.; Окрашивание: Гематоксилин-Эозин. Гистологические исследования и микрофотографии производились с помощью микроскопа “Leica”. Гистологическое исследование проводилось на кафедре гистологии, цитологии и эмбриологии НАО «МУА».

Результаты исследования. В исследуемой группе из 12 пациентов с метапластическим пищеводом Барретта (ПБ) у 10 пациентов получавших лечение (83,3% мужчин, средний возраст на момент обращения 68,5 лет) при гистологическом исследовании была обнаружена слизистая оболочка пищевода Барретта; радиочастотный метод у 2 (20%), эндоскопическая резекция слизистой оболочки желудочно-кишечного тракта у 4 (40%) и оба метода у 4 (40%). Два пациента (16,6%) ранее лечение не получали. У всех 12 пациентов (100%) с ПБ были определены гистологическим методом лимфоидные узелки в подслизистой основе.

Заключение. Лимфоидные узелки в подслизистой основе пищевода Барретта были определены во всех изученных образцах во время гистологического исследования. Процесс формирования узелков, опосредованный проникновением через вены с высоким эндотелием, затрагивает клеточные звенья иммунной системы. Все 4 типа лимфоидных скопления, а также межэпителиальные лимфоциты, по-видимому, включаются в единую систему лимфопозза. Структура и состав локальной иммунной системы пищевода Барретта, а также их потенциал для регулирования иммунных реакций верхнего отдела желудочно-кишечного тракта во время гомеостаза и воспалительного заболевания пищевода требует дополнительного изучения.

Ключевые слова: межэпителиальные лимфоциты (МЭЛ), гастро-эзофагеальная рефлюксная болезнь (ГЭРБ), вены с высоким эндотелием (ВЭВ), пищевод Барретта (ПБ), аденокарцинома пищевода (АКП).

DETERMINATION OF NON-CAPSULAR LYMPHOID TISSUE IN THE MUCOSA AND SUBMUCOSA IN PATIENTS WITH BARRETT'S ESOPHAGUS

B. Azhken¹, V. Apsalyamov¹, A. Makishev^{1,2}, B. Baryshev¹, V. Grigorevsky¹, M. Zhagiparov^{1,2}, K. Zhakipbaev^{1,2}, A. Tazhikova^{1,2}, N. Dzhantemirova^{1,2}, A. Kukanova^{1,2}, A. Bekisheva^{1,2}

¹NcJSC "Astana Medical University", Kazakhstan, 010000, Nur-Sultan, st. Beibitshilik 49a

²GKP on REM Multidisciplinary medical center of the akimat of the city of Nur-Sultan, Kazakhstan, 020000, Nur-Sultan, st. Manas 17

¹**Bakhtiyar Azhken** – Master student in Medicine, Instructor of the Department of Histology and Cytology, NcJSC «Astana Medical University», bakhtiyar.azhken@gmail.com, <https://orcid.org/0000-0002-7664-457X>.

¹**Valiy Apsalyamov** – Doctorate degree in Medicine, Associate Professor of the Department of Histology and Cytology, NcJSC «Astana Medical University», apsvh@mail.ru, <https://orcid.org/0000-0001-7925-1504>.

^{1,2}**Abay Makishev** – Doctor of Medical Sciences, Professor of the Department of Oncology, NcJSC «Astana Medical University», makishev.a@amu.kz, <https://orcid.org/0000-0001-9874-4005>.

МОРФОЛОГИЯ

¹**Boris Baryshev** – Doctorate degree in Medicine, Professor of the Department of Histology and Cytology, NcJSC «Astana Medical University», barishev.borys@mail.ru.

¹**Vladimir Grigorevsky** – Doctor of Medical Sciences, Professor of the Department of Surgery, NcJSC «Astana Medical University», vladimir.grigorevsky@mail.ru.

^{1,2}**Murat Zhagiparov** – Doctorate degree in Medicine, Associate Professor of the Department of oncology, NcJSC «Astana Medical University», murat.zhagiparov@mail.ru.

^{1,2}**Kasym Zhakipbaev** – Doctorate degree in Medicine, Associate Professor of the Department of Oncology, NcJSC «Astana Medical University», kassym-64@mail.ru.

^{1,2}**Aigul Tazhikova** – PhD-student, NcJSC «Astana Medical University», tazhikova.a@amu.kz, <https://orcid.org/0000-0002-0009-1956>.

^{1,2}**Nazgul Dzhantemirova** – Master of Medical Sciences, Assistant of the Department of Oncology, NcJSC «Astana medical university», dzhantemirova.nm@gmail.com.

^{1,2}**Assiya Kukanova** – Master of Medical Sciences, PhD-student, NcJSC «Astana Medical University», kukanova.a@amu.kz, <https://orcid.org/0000-0001-6775-2993>.

^{1,2}**Aizhan Bekisheva** – Master of Medical Sciences, Assistant of the Department of Oncology, NcJSC «Astana Medical University», bekisheva.a@amu.kz, <https://orcid.org/0000-0001-7292-8033>.

Aim: to determine the presence of non-capsular lymphoid tissue in the submucosa of Barrett's esophagus.

Materials and methods. Study date: 05.2021-04.22. Study Design: Description of the case series. Object of study: biopsy specimens of Barrett's esophagus were used in 12 patients before and during treatment to obtain histological images on the basis of the GKP on REM Multidisciplinary Medical Center of the Akimat of the city of Nur-Sultan. The material was fixed in neutral formalin, slice thickness 7-8 microns; Staining: Hematoxylin-eosin. Histological studies and microphotographs were made using a Leica microscope. Histological examination was carried out at the Department of Histology, Cytology and Embryology of NJSC "MUA".

Results. In the study group of 12 patients with metaplastic Barrett's esophagus (BE), 10 treated patients (83.3% of men, mean age at the time of presentation 68.5 years) were found to have Barrett's esophageal mucosa on histological examination; radiofrequency method in 2 (20%), endoscopic resection of the mucosa of the gastrointestinal tract in 4 (40%) and both methods in 4 (40%). Two patients (16.6%) had not previously received treatment. In all 12 patients (100%) with BE, lymphoid nodules in the submucosa were detected histologically.

Conclusions. Lymphoid nodules in the submucosa of Barrett's esophagus were identified in all specimens examined during histological examination. The process of nodule formation, mediated by penetration through high endothelial veins, affects the cellular links of the immune system. All 4 types of lymphoid accumulations, as well as interepithelial lymphocytes, apparently, are included in a single system of lymphopoiesis. The structure and composition of the local immune system of Barrett's esophagus, as well as their potential to regulate upper gastrointestinal immune responses during homeostasis and inflammatory disease of the esophagus, requires further study.

Key words: interepithelial lymphocytes (IEL), gastroesophageal reflux disease (GERD), high endothelial veins (HEV), Barrett's esophagus (BE), esophageal adenocarcinoma (EAC).

БАРРЕТ ӨНЕШІМЕН АУЫРАТЫН НАУҚАСТАРДА ШЫРЫШТЫ ҚАБАТТЫҢ ҚАЛЫҢДЫҒЫНДАҒЫ КАПСУЛАЛЫҚ ЛИМФОИДТЫ ҰЛПАНЫ АНЫҚТАУ

Ажкен Б.Т.¹, Апсалямов В.Х.¹, Макишев А.К.^{1,2}, Барышев Б.Б.¹, Григоревский В.П.¹, Жагипаров М.К.^{1,2}, Жакипбаев К.А.^{1,2}, Тажикова А.М.^{1,2}, Джантемирова Н.М.^{1,2}, Куканова А.М.^{1,2}, Бекишева А.Т.^{1,2}

¹«Астана медицина университеті» КЕАҚ, Қазақстан, 010000, Нұр-Сұлтан, көш. Бейбітшілік 49а.

²Нұр-Сұлтан қаласы әкімдігінің ШЖҚ 2ГКП көпсалалы медицина орталығы, Қазақстан, 020000, Нұр-Сұлтан, көш. Манас 17.

¹Әжкен Бахтияр Талғатұлы – медицина ғылымдарының магистрі, «Астана медицина университеті» ҰҚК гистология және цитология кафедрасының оқытушысы bakhtiyar.azhken@gmail.com, <https://orcid.org/0000-0002-7664-457X>.

МОРФОЛОГИЯ

¹**Апсалямов Валий Хамитович** – медицина ғылымдарының кандидаты, Астана медицина университетінің гистология және цитология кафедрасының доценті, apsvh@mail.ru, <https://orcid.org/0000-0001-7925-1504>.

^{1,2}**Макишев Абай Қайырғожинұлы** – медицина ғылымдарының докторы, Астана медицина университетінің онкология кафедрасының профессоры, makishev.a@amu.kz, <https://orcid.org/0000-0001-9874-4005>.

¹**Барышев Борис Борисович** – медицина ғылымдарының кандидаты, Астана медицина университетінің гистология және цитология кафедрасының профессоры, barishev.borys@mail.ru.

¹**Григоревский Владимир Петрович** – медицина ғылымдарының докторы, Астана медицина университетінің хирургия кафедрасының профессоры, vladimir.grigorevsky@mail.ru.

^{1,2}**Жағипаров Мұрат Қабасұлы** – медицина ғылымдарының кандидаты, Астана медицина университетінің онкология кафедрасының доценті, murat.zhagiparov@mail.ru.

^{1,2}**Жакыпбаев Қасым Әділқасымұлы** – медицина ғылымдарының кандидаты, Астана медицина университетінің онкология кафедрасының доценті, kassym-64@mail.ru.

^{1,2}**Тажикова Айгүл Маратқызы** – PhD докторанты, Астана медицина университеті, tazhikova.a@amu.kz, <https://orcid.org/0000-0002-0009-1956>.

^{1,2}**Джантемирова Назгуль Маратовна** – медицина ғылымдарының магистрі, «Астана медицина университеті» КеАҚ онкология кафедрасының ассистенті, dzhantemirova.nm@gmail.com.

^{1,2}**Куканова Асия Маратовна** – медицина ғылымдарының магистрі, «Астана медицина университеті» КеАҚ PhD-докторанты, kukanova.a@amu.kz, <https://orcid.org/0000-0001-6775-2993>.

^{1,2}**Бекишева Айжан Тәңірбергенқызы** – медицина ғылымдарының магистрі, Астана медицина университетінің онкология кафедрасының ассистенті, bekisheva.a@amu.kz, <https://orcid.org/0000-0001-7292-8033>.

Мақсаты: Баррет өңешінің шырышты асты қабатында акапсулярлы лимфоидты тіннің болуын анықтау.

Материалдар мен әдістер: Нұр-Сұлтан қаласы әкімдігінің ШЖҚ көпсалалы медициналық орталығы бойынша МКК негізінде гистологиялық суреттерді алу үшін емдеуге дейін және емдеу кезінде 12 науқасқа Баррет өңешінің биопсиясы қолданылды. Материал бейтарап формалинмен бекітілді, қиманың қалыңдығы 7-8 мкм. Бою: Гематоксилин-эозин. Гистологиялық зерттеулер мен микрофотографиялар Leica микроскопының көмегімен жасалды. Гистологиялық зерттеу НАО «МУА» гистология, цитология және эмбриология кафедрасында жүргізілді.

Нәтижелер: Метапластикалық Баррет өңеші (БӨ) бар 12 емделушіден тұратын зерттеу тобында емделген 10 емделушіде (83,3% ер адам, орташа жасы 68,5 жас) гистологиялық зерттеуде Барретт өңешінің шырышты қабаты анықталды; радиожиілік әдісі 2-де (20%), асқазан-ішек жолдарының шырышты қабатының эндоскопиялық резекциясы 4-те (40%) және екі әдісте 4-те (40%). Екі науқас (16,6%) бұрын ем қабылдамаған. БӨ бар 12 науқастың барлығында (100%) гистологиялық әдіспен шырышты қабық астындағы лимфоидты түйіндер анықталды.

Қорытынды: Гистологиялық зерттеу кезінде зерттелген барлық үлгілерде Баррет өңешінің шырышты қабатындағы лимфоидты түйіндер анықталды. Жоғары эндотелийлік веналар арқылы ену арқылы болатын түйін түзілу процесі иммундық жүйенің жасушалық байланыстарына әсер етеді. Лимфоидты жинақтаудың барлық 4 түрі, сондай-ақ эпителийаралық лимфоциттер, шамасы, лимфопоздін бір жүйесіне кіреді. Баррет өңешінің жергілікті иммундық жүйесінің құрылымы мен құрамы, сондай-ақ олардың гомеостаз және өңештің қабыну ауруы кезінде жоғарғы асқазан-ішек жолдарының иммундық жауаптарын реттеу потенциалы қосымша зерттеуді қажет етеді.

Түйінді сөздер: эпителийаралық лимфоциттер, гастроэзофагеальды рефлюкс ауруы, жоғары эндотелийлік веналар, Баррет өңеші, өңеш аденокарциномасы.

The author for correspondence: Bakhtiyar Azhken – Master student in Medicine, Instructor of the Department of Histology and Cytology, NcJSC «Astana Medical University», bakhtiyar.azhken@gmail.com

Received 14.06.2022.

Accepted 23.06.20220

Bibliographic reference: Определение бескапсулярной лимфоидной ткани в слизистой оболочке и подслизистой основе у пациентов с пищеводом Барретта / Б.Т. Ажкен, В.Х. Апсалямов, А.К. Макишев и др. // Астана медициналық журналы. – 2022. – Специальный выпуск № 1. – С.92-101.

МОРФОЛОГИЯ

Введение

Пищевод Барретта (ПБ) является осложнением гастроэзофагеальной рефлюксной болезни (ГЭРБ), а также облигатным предраковым состоянием. ПБ считается предшественником аденокарциномы пищевода, при этом у пациентов с данным заболеванием в 30-125 раз выше риск развития рака пищевода. Выживаемость при аденокарциноме пищевода (АКП) может достигать 50% у пациентов в течение первого года после постановки диагноза, и ее заболеваемость быстро растет с 1970-х годов, несмотря на обширные исследования этиологических факторов [1]. Кроме того, заболеваемость АКП продолжает прогрессировать, при этом у мужчин в возрасте от 15 до 74 лет за последние 4 десятилетия она увеличилась примерно в 10 раз. К сожалению, в лечении этого необыкновенно агрессивного рака достигнут несущественный прогресс, при этом медиана продолжительности жизни увеличилась всего на 3,2 месяца за последние 30 лет [2].

Основными факторами риска развития ПБ является: возраст > 70 лет, мужской пол, отсутствие применения ингибиторов протонной помпы, сегмент более 3 см. и кандидоз пищевода в анамнезе [3]. Возникающую на четвертой стадии ГЭРБ метаплазию, адаптированную к микросреде, опосредованной рефлюксом с кислым содержимым, может быть сложно диагностировать у пациентов, не прошедших эндоскопический скрининг.

Стоит отметить существенные различия в характеристике традиционной (заболеваемость, демография, гистология и факторы риска) и молекулярной (генетическая предрасположенность и чувствительность к лечению) эпидемиологии азиатского и западного населения [4]. С этой точки зрения стоит отдать предпочтение в изучении этнических и гистологических особенностей казахстанского населения.

Следовательно, понимание процессов развития АКП и ПБ, как ее предшественника будет полезно для выявления групп высокого риска, проведения раннего скрининга и диагностики, а также руководства клинически персонализированной терапией рака пищевода.

Среди всех ведомств Республики Казахстан у больных злокачественными новообразованиями пищевода с впервые в жизни установленным диагнозом было взято на учет в 2014 году 1282, из которых I – II – III стадии – 92%, а IV стадии – 7,8%, а в 2020 году – 1 059, из которых I – II – III стадии – 91,3%, а IV стадии – 8,6% [5]. Учитывая, что эти данные позволяют определить темпы изменения распределения стадий озлокачествления среди пациентов, данная нозология требует дополнительного изучения.

Учитывая развитие метапластического процесса в нижней трети пищевода при ПБ, в связи с изменением его слизистой оболочки, меняется также и его микробиом, что в современных популяциях объясняет увеличение темпов прогрессирования озлокачествления [6]. С этой точки зрения важным аспектом изучения этого состояния является его иммунный статус, а именно вовлечение лимфоидной ткани с образованием фолликулов разных типов. С целью изучить лимфоидные бескапсульные образования слизистой оболочки пищевода Барретта были взяты биоптаты слизистой оболочки с возможностью проведения гистологического исследования и микрофотографирования.

Цель

Определить наличие бескапсульной лимфоидной ткани в подслизистой основе пищевода Барретта.

МОРФОЛОГИЯ

Материалы и методы

Дата исследования: 05.2021-04.22. Дизайн исследования: описание серии случаев. Объект исследования: были использованы биоптаты пищевода Барретта у 12 больных до и во время лечения для получения гистологических снимков на базе ГКП на ПХВ Многопрофильный медицинский центр акимата города Нур-Султан. Материал фиксировался в нейтральном формалине, толщина среза 7-8 мкм. Окрашивание: Гематоксилин-Эозин. Гистологические исследования и микрофотографии производились с помощью микроскопа "Leica". Гистологическое исследование проводилось на кафедре гистологии, цитологии и эмбриологии НАО «МУА».

Результаты

В исследуемой группе из 12 пациентов с метапластическим пищеводом Барретта у 10 пациентов получавших лечение (83,3% мужчин, средний возраст на момент обращения 68,5 лет) при гистологическом исследовании была обнаружена слизистая оболочка пищевода Барретта; радиочастотный метод у 2 (20%), эндоскопическая резекция слизистой оболочки желудочно-кишечного тракта у 4 (40%) и оба метода у 4 (40%). Два пациента (16,6%) ранее лечение не получали. У всех 12 пациентов (100%) с ПБ были определены гистологическим методом лимфоидные узелки в подслизистой основе.

Обсуждение

Пищевод Барретта (ПБ) является наиболее важным фактором риска развития аденокарциномы пищевода, заболеваемость которой быстро растет в течение последних нескольких десятилетий. Стандартная эндоскопическая визуализация дает мало деталей поверхности слизистой оболочки, что делает невозможным отличить специализированный кишечный эпителий от метаплазии желудочного типа или распознать диспластический эпителий. В научной литературе появляется информация о различных вариантах расположения метаплазии при пищеводом Барретта: «захороненная» и «подсквамозная» слизистая оболочка пищевода Барретта [7]. Так или иначе, в эндоскопической практике «захороненная» слизистая пищевода Барретта встречается редко и определение такого состояния зависит от компетенции эндоскописта в диагностическом отделении. «Захороненный» и «подсквамозный» тип были определены в процессе проведения исследования у пациентов с пищеводом Барретта [8]. Было отмечено, что у пациентов на фоне проводимого лечения были определены признаки «захороненного» типа только при изучении гистологических образцов. Таким образом, данное состояние может быть пропущено при отсутствии детального эндоскопического осмотра у пациентов [9,10]. Стоит отметить тот факт, что «захороненная» слизистая при биопсии из 12 изученных пациентов была определена только два раза и имела более темно-розовый оттенок, а также узловатый вид.

Традиционно в пищеводом Барретта описывалось три типа столбчатого эпителия [6]:

- Кардиальный эпителий (также называемый эпителием кардиального типа или соединительным эпителием), который имеет фовеолярную (ямчатую) поверхность и железы, выстланные почти исключительно клетками, секретирующими слизь; эти клетки напоминают фовеолярные клетки желудка.
- Атрофический эпителий фундального типа желудка (также называемый оксинтокардиальным эпителием), который имеет фовеолярную поверхность, выстланную секретирующими слизь клетками, и более глубокий железистый слой,

МОРФОЛОГИЯ

содержащий главные и париетальные клетки; эти клетки напоминают клетки дна желудка.

- Специализированная кишечная метаплазия (также называемая специализированным столбчатым эпителием), которая имеет крипты кишечного типа, выстланные секреторирующими слизь столбчатыми и бокаловидными клетками.

Специализированная кишечная метаплазия имеет соответствующие особенности, такие как бокаловидные клетки и ворсинки, которые легко отличают ее от нормальной слизистой оболочки желудка и пищевода [11]. Это наиболее распространенный гистологический тип, обнаруживаемый в пищеводе Барретта, и единственный, который имеет явный злокачественный потенциал [10].

Многие авторы настаивают на демонстрации специализированной кишечной метаплазии для подтверждения эндоскопического диагноза пищевода Барретта, хотя накапливаются доказательства того, что кардиальный эпителий также может предрасполагать к развитию рака.

У всех 12 пациентов были отмечены лимфоидные образования разных стадий развития в толще подслизистой основы при ПБ.

Известно, что некоторые лимфоциты переходят из кровотока в лимфоидную ткань через специализированные участки венозного русла – венулы с высоким эндотелием, или высокоэндотелиальные венулы (ВЭВ) (рис. 1-3).

Учитывая процесс изменения эпителия пищевода и соответственно с добавлением всасывающей функции, можно предположить, что появление лимфоидных образований связано с компенсаторным механизмом локальной иммунной защиты. Т.к. лимфоидные образования не свойственны для типичной слизистой оболочки пищевода с многослойным плоским неороговевающим эпителием, их наличие требует тщательного изучения. Стоит отметить, что в лимфоидной ткани выделяются три группы формаций, связанных между собой: межэпителиальные лимфоциты (МЭЛ), плазматические клетки и лимфатические узелки [12,13].

Большинство межэпителиальных лимфоцитов (МЭЛ) являются Т-клетками. Они могут принимать участие в регуляции процессов регенерации, что выражается в участке непосредственного размножения клеток при лимфоцитарной инфильтрации эпителия. По-видимому, МЭЛ, как и другие лимфоциты способны к передаче “регенераторной информации” [14]. Что касается регуляции гуморального иммунитета, было показано, что Т-клетки как блокируют индукцию толерантности слизистой оболочки, так в то же время способствуют выработке IgA. Интересно, что направленное разрушение δ -цепи Т-клеточных рецепторов у мышей приводит к отсутствию $\gamma\delta$ -Т-клеток среди МЭЛ и к дефициту IgA слизистой оболочки, что позволяет предположить, что $\gamma\delta$ -Т-клетки могут повышать регуляцию CD4 + Т-хелперных клеток для иммунитета слизистой оболочки. МЭЛ также могут помочь в ответах В-клеток [15].

МОРФОЛОГИЯ

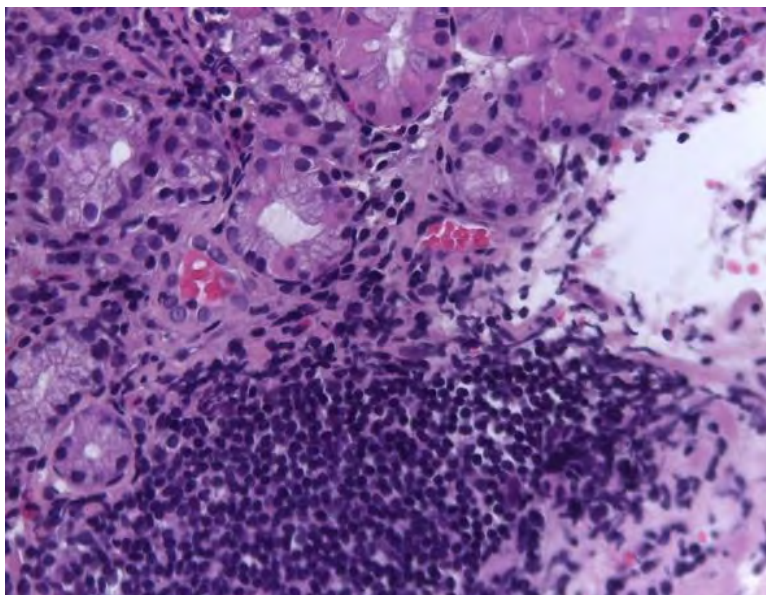


Рисунок 1 - Формирование лимфоидного фолликула в слизистой оболочке пищевода. Окраска: Гематоксилин-эозин. x240.

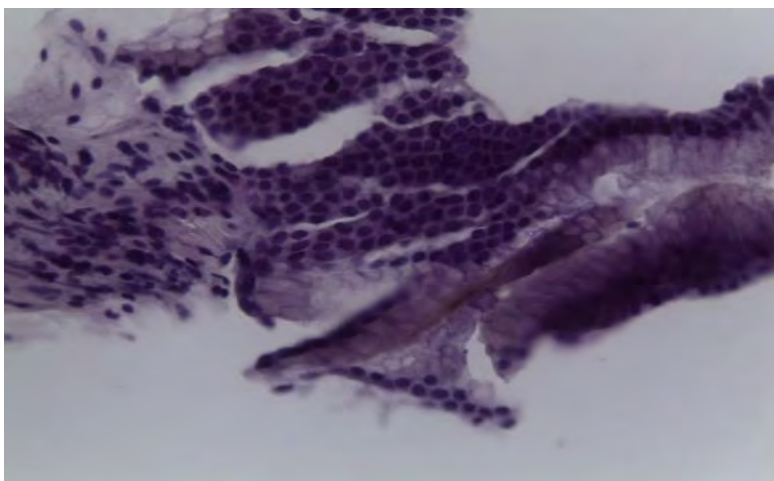


Рисунок 2 - Скопление лимфоцитов и формирование лимфоидных узелков в слизистой оболочке пищевода. Окраска: Гематоксилин-эозин. x100.

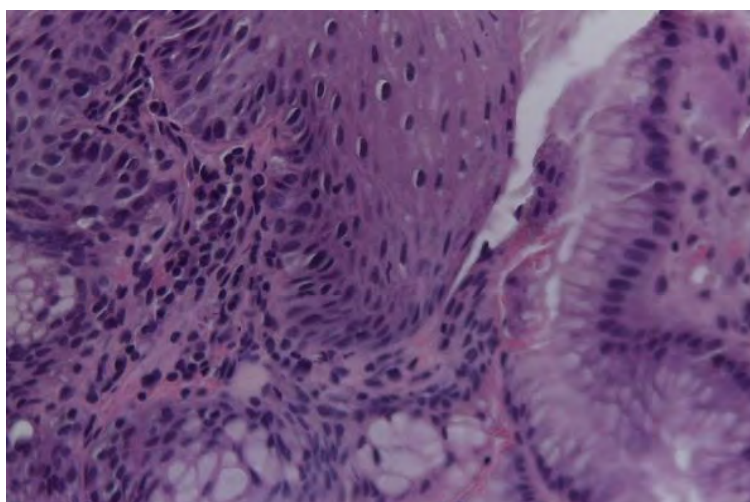


Рисунок 3 - Очаги метаплазии в слизистой оболочке пищевода. Окраска: Гематоксилин-эозин. X240

МОРФОЛОГИЯ

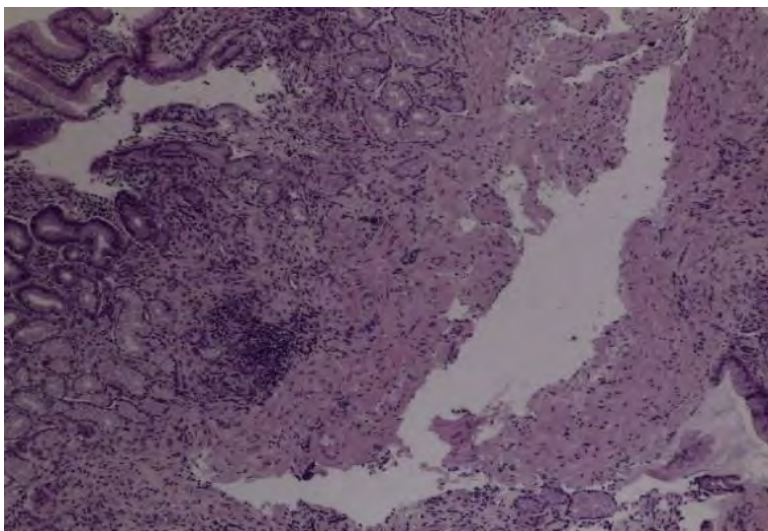


Рисунок 4 - Единичный фолликул в слизистой оболочке пищевода. Окраска: Гематоксилин-эозин.

Лимфатические узелки соответственно встречаются лишь единично (рис. 4). Помимо этого, происходит образования бескапсульной лимфоидной ткани не свойственного для пищевода (ГАЛТ) [16,17]. Данные скопления бескапсульной лимфоидной ткани можно выявить не только в собственной пластинке слизистых оболочек и в подслизистой ткани кишечника, но и мочеполовых путей. В таких структурах лимфоидные клетки формируют единичные или агрегированные скопления с центрами размножения (вторичные фолликулы). Так, в миндалинах человека, где содержание лимфоидной ткани значительное, часто присутствуют крупные вторичные фолликулы; они перемежаются Т-клеточными зонами, через которые проходят венулы с высоким эндотелием.

Итого, в собственной пластинке пищевода Барретта при метаплазии можно выделить 4 типа скоплений [18]:

- 1 тип – характеризуется наличием небольших групп лимфоцитов в отделах собственной пластинки слизистой оболочки.
- 2 тип – формируется фолликулы овальной формы, состоящие из плотно прилегающих друг к другу малых лимфоцитов.
- 3 тип – появляются центры размножения.
- 4 тип – центр размножения занимает почти весь фолликул, он окружает лимфатические узелки, которые состоят в основном из В лимфоцитов. Исходя из этого, данное направление требует дополнительного изучения с возможностью улучшения руководств по клинической практике для профилактики и наблюдения за пациентами с пищеводом Барретта (ПБ).

Заключение

Лимфоидные узелки в подслизистой основе пищевода Барретта были определены во всех изученных образцах во время гистологического исследования. Процесс формирования узелков, опосредованный проникновением через вены с высоким эндотелием, затрагивает клеточные звенья иммунной системы. Все 4 типа лимфоидных скоплений, а также межэпителиальные лимфоциты, по-видимому, включаются в единую систему лимфопоза. Структура и состав локальной иммунной системы пищевода Барретта, а также их потенциал для регулирования иммунных реакций верхнего отдела желудочно-кишечного тракта во время гомеостаза и воспалительного заболевания пищевода требует дополнительного изучения.

Список литературы

1. Challenges in determining the role of microbiome evolution in barrett's esophagus and progression to esophageal adenocarcinoma. /Guccione C., Yadlapati R., Shah S. et al.//Microorganisms. – 2021. – Vol. 9 (10). doi:10.3390/microorganisms9102003.
2. Survival trends in patients with gastric and esophageal adenocarcinomas: a population-based study./ Crane S.J., Locke G.R. 3rd, Harmsen W.S. et al. //Mayo Clin Proc. – 2008. – Vol. 83(10). – P. 1087-1094. doi:10.4065/83.10.1087.
3. Predicting Progression in Barrett's Esophagus./Brown C.S., Lapin B., Goldstein J.L. et al. Annals of Surgery. – 2018. – Vol. 267 (4). – P. 716-720. doi:10.1097/SLA.0000000000002179.
4. Zhang H.Z., Jin G.F., Shen H.B. Epidemiologic differences in esophageal cancer between Asian and Western populations.//Chin J Cancer. – 2012. – Vol. 31 (6). – P. 281-286. doi:10.5732/cjc.011.10390.
5. Statistical compendium: health of the population of the Republic of Kazakhstan and the activities of healthcare organizations for 2014 - 2020/ Zhangerasheva G.K., Zhaksalykova G.B., Kenesova A.A. et al. - Nur-Sultan, 2021.
6. Risk Factors for Dysplasia in Patients with Barrett's Esophagus (BE): Results from a Multicenter Consortium./Gopal D.V., Lieberman D.A., Magaret N. et al.//Dig Dis Sci. – 2003. – Vol. – 48. – P. 1537–1541. <https://doi.org/10.1023/A:1024715824149>.
7. Endoscopic features of buried Barrett's mucosa./ Yang L.S., Holt B.A., Williams R. et al.// Gastrointest Endosc. - 2020 Dec 25. <https://doi.org/10.1016/j.gie.2020.12.031>.
8. Incidence of esophageal adenocarcinoma in Barrett's esophagus with low-grade dysplasia: A systematic review and meta-analysis./Singh S., Manickam P., Amin A. V. et al.// Gastrointestinal Endoscopy. – 2014. – Vol. 79 (6). doi: 10.1016/j.gie.2014.01.009.
9. Enslin S., Tariq R., Kaul V. Endoscopic therapy for Barrett's esophagus: a narrative review of potential complications and their management.//Annals of Esophagus. – 2021. 0:0-0. doi:10.21037/aoe-20-96.
10. Weston A.P., Badr A.S., Hassanein R.S. Prospective multivariate analysis of clinical, endoscopic, and histological factors predictive of the development of Barrett's multifocal high-grade dysplasia or adenocarcinoma//Am J Gastroenterol. - 1999 Dec. – Vol. 94 (12. – P. 3413-3419. doi: 10.1111/j.1572-0241.1999.01602.x. PMID: 10606296.
11. Spechler S.J., Souza R.F. Barrett's Esophagus.//New England Journal of Medicine. – 2014. – Vol. 371(9). – P. 836-845. doi:10.1056/NEJMra1314704.
12. Bell G.A., McKenzie A.D. & Emmons H. Diffuse cavernous hemangioma of the rectum: Report of a case and review of the literature.//Dis Colon Rectum. – 1972. – Vol. 15. - 377. <https://doi.org/10.1007/BF02587416>.
13. Barga J.A. Chronic ulcerative colitis associated with malignant disease.//Arch Surg. – 1928. – Vol. 17 (4). – P. 561–576. doi:10.1001/archsurg.1928.01140100031002.
14. Roitt I., Brostoff J., Male D.//Immunology. – 2000. – P. 52-55.
15. Feldman M. Sleisenger and Fordtran's Gastrointestinal and Liver Disease, 2021.
16. Schuh J.A.C.L. Mucosa-Associated Lymphoid Tissue and Tertiary Lymphoid Structures of the Eye and Ear in Laboratory Animals.//Toxicologic Pathology. – 2021. – Vol. 49 (3). – P. 472-482. doi:10.1177/0192623320970448.
17. Identification, isolation and analysis of human gut-associated lymphoid tissues.//Jørgensen P.B., Fenton T.M., Mörbe U.M. et al.//Nature Protocols. – 2021. – Vol. 16 (4). – P. 2051-2067. doi:10.1038/s41596-020-00482-1.
18. Azhken Baryshev B. Morphological consequences for non-capsular lymphoid tissue in the case of malignancy of GERD (Barrett's Esophagus)// European Journal of Cancer. – 2019. – Vol. 110. - S 30.

DOI 10.54500/2790-1203.S1.2022.102-109

МРНТИ 76.03.35

УДК 616.643-022.7: 022.14+617.711-002.291-078

ЦИТОМОРФОЛОГИЧЕСКИЕ ОСОБЕННОСТИ ТЕРАТОЗООСПЕРМИИ ПРИ УРОГЕНИТАЛЬНОЙ ХЛАМИДИЙНОЙ ИНФЕКЦИИ

В.Х. Апсаямов, Б.Б. Барышев, Б.Т. Ажкен

НАО "Медицинский университет Астана", Казахстан, 010000, г. Нур-Султан,
ул. Бейбитшилик, 49а

Апсаямов Валий Хамитович – кандидат медицинских наук, доцент кафедры гистологии и цитологии, НАО «Медицинский университет Астана», apsvh@mail.ru, <https://orcid.org/0000-0001-7925-1504>.

Барышев Борис Борисович – кандидат медицинских наук, профессор кафедры гистологии и цитологии, НАО «Медицинский университет Астана», barishev.borys@mail.ru.

Ажкен Бахтияр Талгатұлы – магистрант медицинских наук, преподаватель кафедры гистологии и цитологии, НАО «Медицинский университет Астана» bakhtiyar.azhken@gmail.com, <https://orcid.org/0000-0002-7664-457X>.

Изучение причин и механизмов развития мужских бесплодных состояний, а также необходимость коррекции гипфертильности у мужчин в настоящее время полностью сохраняет свою актуальность в связи с высокой частотой бесплодных браков и неблагоприятной демографической ситуацией во многих регионах мира.

Цель: исследовать особенности цитоморфологии и патогенеза тератозооспермии, индуцированной урогенитальной хламидийной инфекцией у бесплодных мужчин.

Материалы и методы. Дата исследования: 08.2021-04.22. Дизайн исследования: поперечное исследование. Цитоморфологическим, иммуноморфологическим и ультрамикроскопическим методами изучена семенная жидкость 299 пациентов в возрасте от 21 до 57 лет с урогенитальной хламидийной инфекцией, обратившихся для обследования по поводу бесплодия в браке более 12 месяцев.

Результаты исследования. У подавляющего большинства обследованных бесплодных пациентов с урогенитальной хламидийной инфекцией были обнаружены патологические отклонения показателей эякулята, включающие астенозооспермию и тератозооспермию на фоне выраженных признаков нейтрофильно-мононуклеарной воспалительной реакции. Цитологической особенностью нарушений морфологии половых клеток явилось накопление в семенной жидкости тератоформ спермиев с избыточной резидуальной цитоплазмой, содержащей микроколонию-включения патогена, обнаруживаемые светомикроскопическим, иммуноморфологическим и электронномикроскопическим методами. Специфичное этиотропное и патогенетическое лечение приводит к постепенному снижению количества клеток с включениями в эякуляте и восстановлению фертильных характеристик семенной жидкости.

Зключение. В избыточной резидуальной цитоплазме тератоформ сперматозоидов при мужских бесплодных состояниях, ассоциированных с урогенитальной хламидийной инфекцией, цитоморфологическими, иммуноморфологическими и ультрамикроскопическими методами обнаруживаются включения патогена. Обсуждается значение внутриклеточного присутствия возбудителя в патогенезе тератозооспермии.

Ключевые слова: мужское бесплодие, тератозооспермия, урогенитальная хламидийная инфекция.

CYTOLOGICAL FEATURES OF TERATOZOOSPERMIA IN UROGENITAL CHLAMYDIAL INFECTION

V. Apsalyamov, B. Baryshev, B. Azhken

NcJSC "Astana Medical University", Kazakhstan, 010000, Nur-Sultan, st.
Beibitshilik, 49a

МОРФОЛОГИЯ

Valiy Apsalyamov – Doctorate degree in Medicine, Associate Professor of the Department of Histology and Cytology, NcJSC «Astana Medical University», apsvh@mail.ru, <https://orcid.org/0000-0001-7925-1504>.

Boris Baryshev – Doctorate degree in Medicine, Professor of the Department of Histology and Cytology, NcJSC «Astana Medical University», barishev.borys@mail.ru.

Bakhtiyar Azhken – Master student in Medicine, Instructor of the Department of Histology and Cytology, NcJSC «Astana Medical University», bakhtiyar.azhken@gmail.com, <https://orcid.org/0000-0002-7664-457X>.

The study of the causes and mechanisms of development of male infertile conditions, as well as the need to correct hypofertility in men, is currently fully relevant due to the high incidence of infertile marriages and the unfavorable demographic situation in many regions of the world.

Aim: study of the features of cytomorphology and pathogenesis of teratozoospermia induced by urogenital chlamydial infection in infertile men.

Materials and methods. Study date: 08.2021-04.22. Study Design: cross-sectional study. Cytomorphological, immunomorphological and ultramicroscopic methods were used to study the seminal fluid of 299 patients aged 21 to 57 years with urogenital chlamydial infection who applied for examination for infertility in marriage for more than 12 months.

Results. In the vast majority of the examined infertile patients with urogenital chlamydial infection, pathological deviations of ejaculate parameters were found, including asthenozoospermia and teratozoospermia against the background of pronounced signs of a neutrophilic-mononuclear inflammatory reaction. The cytological feature of violations of the morphology of germ cells was the accumulation in the seminal fluid of sperm teratoforms with excess residual cytoplasm containing microcolonies-inclusions of the pathogen, detected by light microscopic, immunomorphological and submicroscopic methods. Specific etiotropic and pathogenetic treatment leads to a gradual decrease in the number of cells with inclusions in the ejaculate and the restoration of the fertile characteristics of the seminal fluid.

Conclusions. In excess residual cytoplasm of teratoforms of spermatozoa in male infertile conditions associated with urogenital chlamydial infection, cytomorphological, immunomorphological and ultramicroscopic methods reveal pathogen inclusions. The significance of the intracellular presence of the pathogen in the pathogenesis of teratozoospermia is discussed.

Key words: male infertility, teratozoospermia, urogenital chlamydial infection.

УРОГЕНИТАЛДЫ ХЛАМИДИЯЛЫҚ ИНФЕКЦИЯДАҒЫ ТЕРАТОЗООСЕРМИЯНЫҢ ЦИТОМОРФОЛОГИЯЛЫҚ ЕРЕКШЕЛІКТЕРІ Апсалямов В.Х., Барышев Б.Б. Ажкен Б.Т.

«Астана медицина университеті» КеАҚ, Қазақстан, 010000, Нұр-Сұлтан, көш. Бейбітшілік, 49а

Апсалямов Валий Хамитович – Медицина ғылымдарының кандидаты, гистология және цитология кафедрасының доценті, КЕАҚ «Астана медицина университеті», apsvh@mail.ru, <https://orcid.org/0000-0001-7925-1504>.

Барышев Борис Борисович – Медицина ғылымдарының кандидаты, гистология және цитология кафедрасының профессоры, КЕАҚ «Астана медицина университеті», barishev.borys@mail.ru.

Ажкен Бахтияр Талғатұлы – медицина ғылымдарының магистр дәрежесін алушы, гистология және цитология кафедрасының оқытушысы, КЕАҚ «Астана медицина университеті», bakhtiyar.azhken@gmail.com, <https://orcid.org/0000-0002-7664-457X>.

Ерлердің бедеулік жағдайларының себептері мен даму механизмдерін, сондай-ақ ерлердің гипофертилиясын түзету қажеттілігін зерттеу қазіргі уақытта бедеулік некелердің жоғары жиілігіне және әлемнің көптеген аймақтарындағы қолайсыз демографиялық жағдайға байланысты толық өзекті болып табылады.

Мақсаты: бедеу ерлердегі уrogenитальды хламидиозды инфекциядан туындаған тератозооспермия цитоморфологиясы мен патогенезінің ерекшеліктерін зерттеу.

Материалдар мен әдістер. Оқу күні: 08.2021-04.22. Оқу дизайны: кималық зерттеу. Некеде 12 айдан астам бедеулікке тексеруге жүгінген уrogenитальды хламидиалды инфекциясы бар 21 мен 57 жас аралығындағы 299 науқастың ұрық сұйықтығын зерттеу үшін цитоморфологиялық, иммуноморфологиялық және ультрамикроскопиялық әдістер қолданылды.

МОРФОЛОГИЯ

Нәтижелер. Нейтрофилді-мононуклеарлы қабыну реакциясының айқын белгілері фоннда несеп-жыныс хламидиалды инфекциясы бар бедеулікпен ауыратын тексерілген пациенттердің басым көпшілігінде эякуляциялық көрсеткіштердің патологиялық ауытқулары анықталды, оның ішінде астенозооспермия және тератозооспермия. Жыныс жасушаларының морфологиясының бұзылуының цитологиялық ерекшелігі жарық микроскопиялық, иммуноморфологиялық және электронды микроскопиялық әдістермен анықталған қоздырғыштың микроколониялары-қойындылары бар артық қалдық цитоплазмасы бар шәует тератоформдарының тұқымдық сұйықтықта жинақталуы болды. Арнайы этиотропты және патогенетикалық емдеу эякуляциядағы қосындылары бар жасушалар санының бірте-бірте төмендеуіне және тұқымдық сұйықтықтың құнарлы сипаттамаларының қалпына келуіне әкеледі.

Қорытынды. Несеп-жыныс хламидиозды инфекциямен байланысты еркектердің бедеулік жағдайында сперматозоидтардың тератоформаларының артық қалдық цитоплазмасында цитоморфологиялық, иммуноморфологиялық және ультрамикроскопиялық әдістер патогенді қосындыларды анықтайды. Тератозооспермия патогенезінде патогеннің жасушаішілік болуының маңызы талқыланады.

Түйінді сөздер: ер бедеулігі, тератозооспермия, урогенитальды хламидиалды инфекция.

The Author for correspondence: Bakhtiyar Azhken – Master student in Medicine, Instructor of the Department of Histology and Cytology, NcJSC «Astana Medical University», bakhtiyar.azhken@gmail.com, <https://orcid.org/0000-0002-7664-457X>.

Received: 23.05.2022

Accepted: 23.06.2022

Bibliographic reference: Апсалямов В.Х., Барышев Б.Б., Ажкен Б.Т. Цитоморфологические особенности тератозооспермии при урогенитальной хламидийной инфекции//Астана медициналық журналы. – 2022. – Специальный выпуск № 1. – С.102-109.

Введение

В связи с сохраняющейся неблагоприятной демографической ситуацией во многих регионах и странах мира, высокой частотой выявления гипофертильного состояния у мужчин, составляющего до половины случаев бесплодных браков [1], важность установления этиопатогенеза нарушений мужской репродуктивной функции в настоящее время полностью сохраняет медицинскую и социальную значимость.

С другой стороны, необходимо подчеркнуть существование несомненной корреляции между приобретённой мужской инфертильностью и инфекционно-воспалительными процессами на территории органов мужской половой системы, что признаётся большинством специалистов в области репродуктивной медицины. При этом, многие исследователи отмечают, что одним из наиболее часто обнаруживаемых типов патогенов в клетках и тканях органов репродукции являются возбудители урогенитальной хламидийной инфекции (УГИ) [2,3]. У бесплодных пациентов с урогенитальным хламидиозом обнаруживаются различные отклонения показателей спермограммы, включающие изменение концентрации сперматозоидов, снижение их подвижности и жизнеспособности, различные уровни тератозооспермии на фоне признаков нейтрофильно-мононуклеарной воспалительной реакции [4].

Вместе с тем, несмотря на исключительное значение, которое придается нормальной морфологии сперматозоидов для успешности оплодотворения *in vivo* и *in vitro* [5,6], патогенетические механизмы нарушений морфологии спермиев и фертильных характеристик семенной жидкости, индуцированные облигатными внутриклеточными патологическими агентами – урогенитальными штаммами

МОРФОЛОГИЯ

хламидий, малоизучены, а роль хламидий в развитии тератозооспермии остаётся практически не исследованной.

Представляется очевидным, что достижения современной клинической медицины в вопросах коррекции мужских бесплодных состояний в совокупности с развитием вспомогательных репродуктивных технологий, определяют необходимость совершенствования методов лабораторной диагностики по установлению этиопатогенетических механизмов развития тератозооспермии при мужской инфертильности.

Цель

Изучить возможные причины и механизмы развития некоторых форм тератозооспермии, индуцированных урогенитальной хламидийной инфекцией при мужском бесплодии.

Материалы и методы

Дата исследования: 08.2021-04.22. Дизайн исследования: поперечное исследование. Для изучения особенностей патогенеза тератозооспермии при урогенитальной хламидийной инфекции нами был обследован эякулят 299 пациентов с УГИ в возрасте от 21 до 57 лет, обратившихся по поводу бесплодия в браке продолжительностью более 12 месяцев. Учитывая специфику данного исследования, в настоящей работе мы приводим результаты обследования лишь тех бесплодных больных, у которых при первичном обращении были исключены азооспермия и олигозооспермия.

При изучении качественных и количественных характеристик семенной жидкости руководствовались требованиями по сбору материала, критериями и стандартами, рекомендуемыми ВОЗ [5]. Дополнительное цитоморфологическое и бактериоскопическое исследование производили на мазках семенной жидкости, высушенных на воздухе, подвергнутых термической фиксации и окрашенных азур-П – эозином в нашей модификации. На отдельных мазках эякулята ставили реакцию прямой иммунофлуоресценции (ПИФ) для выявления присутствия антигенов *S. trachomatis*. При этом использовали стандартные диагностические наборы, произведенные в НПФ «Галарт-диагностикум» и «Лабдиагностика» (Москва). Образцы семенной жидкости для электронномикроскопического исследования фиксировали в 2,5% растворе глутаральдегида с постфиксацией в 1% растворе четырехоксида осмия, проводили по общепринятой методике и заключали в эпон. Ультратонкие срезы контрастировали уранилацетатом и цитратом свинца по Рейнольдсу. Срезы изучали в электронный микроскоп «Libra-120» (Carl Zeiss, Германия).

Результаты

При исследовании показателей эякулята инфертильных больных с УГИ различные признаки морфофункциональных и цитологических отклонений в спермограмме были обнаружены у подавляющего большинства пациентов. Так, явления астенозооспермии со снижением количества прогрессивно-подвижных спермиев менее 32% были обнаружены у 225 пациентов (75,25%) со средним значением $M \pm m$ 21,39 \pm 0,85%. Тератозооспермия с содержанием патологических форм спермиев более 96% была обнаружена у 292 пациентов (97,66%) со средним значением $M \pm m$ 98,46 \pm 0,34%. У 297 пациентов (99,33%) были выявлены признаки воспалительной реакции, проявляющейся повышенным содержанием лейкоцитов более 2 млн./мл. эякулята со средним значением $M \pm m$ 8,41 \pm 0,84 млн./мл.

МОРФОЛОГИЯ

Обсуждение

Следует подчеркнуть, что у большинства обследованных нами пациентов, при изучении особенностей цитоморфологии атипичных гамет, было обнаружено накопление в эякуляте патологических форм половых клеток с избыточной резидуальной цитоплазмой в области шейки спермия, занимающей более $\frac{1}{2}$ пространства головки нормального сперматозоида (рис.1, А). Многие из таких спермиев, несмотря на относительно нормальную морфологию головки и жгутика, обладали сниженной способностью к прямолинейному поступательному движению, либо были вовсе неподвижны. Другая часть неподвижных тератоформ гамет с избыточной резидуальной цитоплазмой имела множественные сочетанные дефекты – укороченный, деформированный и утолщенный жгутик или полное его отсутствие, различные аномалии головки и акросомы, либо иные морфологические отклонения (подобные атипичные спермии также видны на приводимой микрофотографии 1, А).

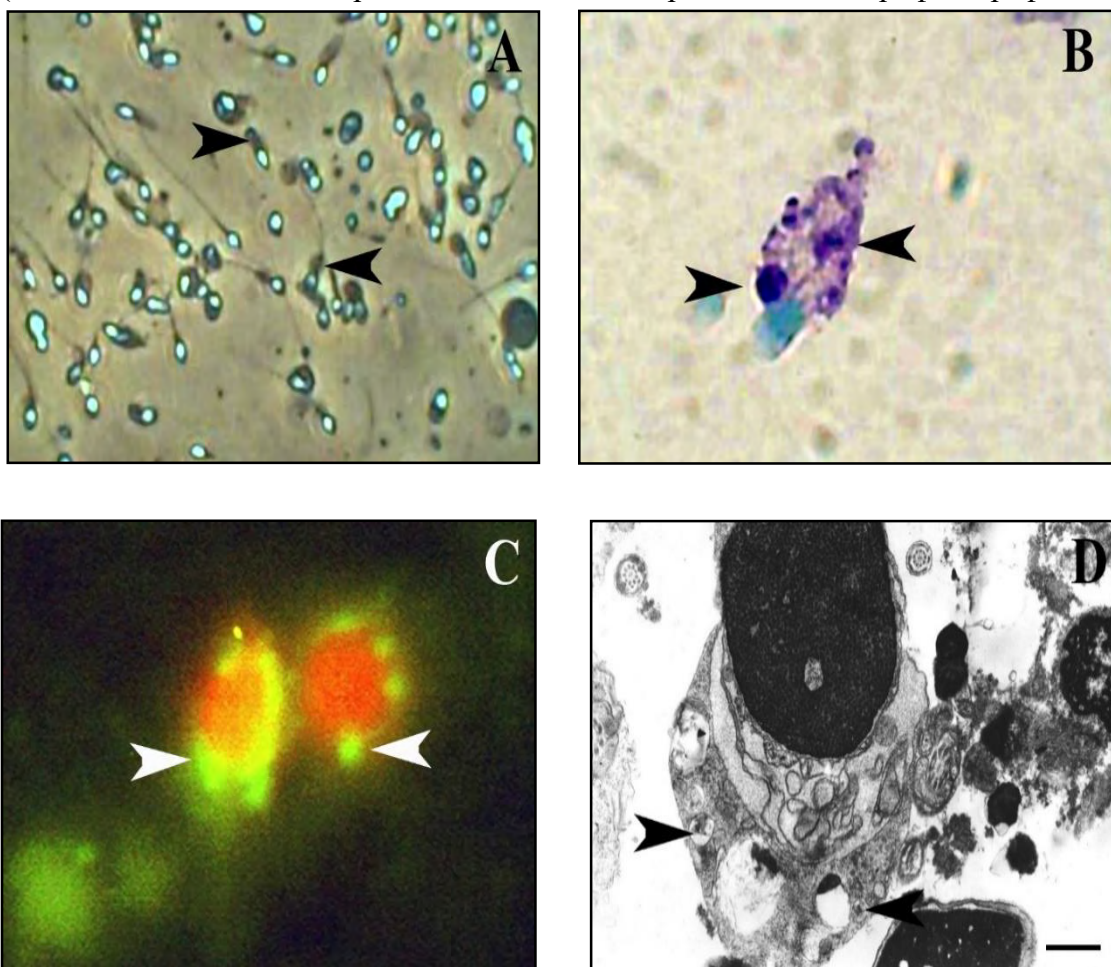


Рисунок 1 - А – тератозооспермия в образце эякулята бесплодного пациента с УГИ: обилие спермиев с избыточной резидуальной цитоплазмой (стрелки). Фазовый контраст, ув. $\times 400$. В – микроколони-включения возбудителя в резидуальной цитоплазме атипичного спермия (стрелки). Азур-П – эозин, ув. $\times 1000$. С – специфическое свечение включений (стрелки). ПИФ по выявлению антигенов *S. Trachomatis*, ув. $\times 1000$. D – различные стадии развития патогена в резидуальной цитоплазме тератоформы половой клетки. ЭМ, шкала - 1 μ м, ув. $\times 16000$.

МОРФОЛОГИЯ

Как было отмечено выше, специфической особенностью изучаемого материала являлось именно наличие избыточной резидуальной цитоплазмы у тератоформы гаметы. Патологические формы мужских половых клеток с подобной морфологией, обладающие сниженной или даже нулевой подвижностью, достаточно часто описываются в различных руководствах и монографиях при схематических изображениях возможных отклонений от нормальной морфологии спермиев в эякуляте больных со сниженной фертильностью [5]. Однако, авторы, как правило, не приводят объяснений по поводу возможных причин или механизмов, ведущих к появлению подобных нарушений морфологии гамет, несмотря на то, что описываемые структурные отклонения могут охватывать значительную часть сперматозоидов в исследуемом материале.

С целью установления возможных причин формирования подобной цитопатологии клеток эякулята инфертильных пациентов мы прибегли к световой микроскопии окрашенных мазков семенной жидкости, подвергнутых термической фиксации, применяемой для бактериоскопических исследований (рис.1, В). Окрашивание мазка азур-II – эозином позволило обнаружить на территории избыточной резидуальной цитоплазмы многих атипичных сперматозоидов многочисленные внутриклеточно расположенные глыбки азурфильных, базофильных и метахроматических включений различной формы размером от 0,1 до 5 мкм. и более, как это показано на микрофотографии. Необходимо оговориться, что подобные включения обнаруживаются не во всех сперматозоидах с избыточной резидуальной цитоплазмой, т.е., у некоторых спермиев атипично крупная резидуальная цитоплазма может выглядеть «пустой». Количество сперматозоидов с включениями в резидуальной цитоплазме легко поддается подсчёту на уровне световой микроскопии и может достигать 40% клеток мазка эякулята и более, что создаёт предпосылки для количественной оценки данной цитоатипии. Аналогичные включения также могли быть обнаружены и в других клеточных элементах мазка эякулята – незрелых половых клетках, лейкоцитах, эпителиальных клетках. В сперматозоидах с нормальной морфологией описываемые включения отсутствовали.

При установлении природы обнаруженных цитоплазматических включений в избыточной остаточной цитоплазме патологических форм сперматозоидов, исходя из особенностей их расположения, мы сочли вероятной возможность присутствия в таких тератоформах спермиев инфекционных микробных возбудителей, имеющих склонность к внутриклеточной локализации. Признавая, что подобным критериям может отвечать множество патогенных микроорганизмов, мы остановили свой выбор на *C. trachomatis*, как патогене, с одной стороны, часто обнаруживаемом в тканях органов половой системы, а, с другой стороны, имеющем облигатный внутриклеточный цикл развития [7]. Поэтому все последующие предположения и обоснования мы строили исходя, прежде всего, из «хламидийной модели» развития тератозооспермии у инфертильных больных, при этом, подразумевая, что сходный патогенез может иметь и тератозооспермия, обусловленная иными микробными или вирусными возбудителями, характеризующимися внутриклеточным развитием.

Постановка реакции прямой иммунофлуоресценции (ПИФ) к антигенам *C. trachomatis* на мазках эякулята больных со сниженной фертильностью позволила обнаружить присутствие специфического свечения включений в резидуальной цитоплазме значительной части атипичных сперматозоидов (рис.1, С).

Ультраструктурное исследование подтверждает возможность обнаружения в семенной жидкости пациентов как внеклеточных элементарных телец патогена, так

МОРФОЛОГИЯ

и различных фаз внутриклеточного развития возбудителей УГИ (ретикулярные, промежуточные тельца) на территории резидуальной цитоплазмы атипичных половых клеток эякулята (рис. 1, D).

Обсуждая возможный механизм развития тератозооспермии у исследуемого контингента бесплодных мужчин, и обнаруживая накопление в эякуляте инфертильных больных патологических форм сперматозоидов с избыточной каплей резидуальной цитоплазмы, содержащей включения хламидийных микроколоний, на наш взгляд, важно остановиться на нижеследующих моментах.

Присутствие хламидийных микроколоний-включений в половых клетках, по нашему мнению, указывает на вовлечение в патологический процесс сперматогенного эпителия извитых семенных канальцев семенников, возникающее в результате восходящего распространения хламидийной инфекции по семявыносящим путям. Для возбудителей хламидийной инфекции в тканях органов половой системы характерен очаговый, гнездовый характер инфицирования клеток, когда инфицированные клеточные элементы могут соседствовать с клетками, свободными от возбудителя [4,7], что объясняет одновременное присутствие в эякуляте бесплодных больных и атипичных сперматозоидов с хламидийными включениями в резидуальной цитоплазме, и нормальных спермиев без включений.

Важно подчеркнуть, что нормальный сперматогенез млекопитающих предполагает обязательное удаление большей части остаточной резидуальной цитоплазмы с морфологически сформированных поздних сперматид во время их индивидуализации и отделения от синцитиально развивающегося клона половых клеток sustentоцитами во ходе спермиации с помощью специализированных структур типа тубуло-бульбарных комплексов [8].

По всей видимости, на территории инфицированного участка сперматогенного эпителия, вследствие угнетения соответствующих функций sustentоцитов, спермиация и удаление резидуальной цитоплазмы со сформированных половых клеток полноценно происходить не может. В результате нарушения нормального процесса спермиации сперматозоиды с избыточной резидуальной цитоплазмой, равно как и многие незрелые половые клетки с микробными включениями, слущиваются в просвет извитых семенных канальцев, и, в итоге, оказываются в эякуляте.

Согласно современным представлениям, внутриклеточное развитие хламидий происходит с обязательным конкурентным использованием тубулинового аппарата клетки-хозяина [9]. Учитывая значение микротрубочковых структур в компактизации хроматина головки и формировании жгутика развивающегося спермия, можно предполагать, что многие аномалии развития головки и хвоста сперматозоида также могут быть объяснены патологическим влиянием присутствующего микробного агента.

Учитывая тот факт, что все сперматозоиды исходно предназначены для самостоятельного, индивидуального существования в составе эякулята, представляется логичным, что в мазке представлены как клетки инфицированных клонов, так и спермии из клонов свободных от хламидий. Следовательно, подсчет процента клеток с включениями может, по нашему мнению, дать весьма ценную информацию об уровне инфицирования всего сперматогенного пласта.

Проведение даже однократного курса комплексного специализированного лечения, направленного на элиминацию хламидийного возбудителя с использованием антибактериальных препаратов и иммуномодуляторов, приводит к существенному уменьшению количества клеток эякулята с включениями,

МОРФОЛОГИЯ

постепенному снижению уровня тератозооспермии и увеличению подвижности сперматозоидов на фоне стихания признаков воспалительного процесса в эякуляте.

Заключение

Тератозооспермия при инфертильных состояниях, ассоциированных с УГИ, в значительной мере обусловлена отклонениями сперматогенеза на уровне сперматогенного эпителия, связанными с внутриклеточным развитием патогена в незрелых половых клетках. Нарушения дифференцировки клеток сперматогенеза, включая процессы спермиации и удаления резидуальной цитоплазмы спермиев, приводят к накоплению в эякуляте тератоформ сперматозоидов, содержащих в избыточной резидуальной цитоплазме микроколонии-включения возбудителя, что подтверждается цитоморфологическим, иммуноморфологическим и ультраструктурным исследованием клеточных элементов семенной жидкости.

Список литературы

1. Тер-Аванесов Г.В. *Современные аспекты диагностики и лечения мужского бесплодия. В кн.: Бесплодный брак. Современные подходы к диагностике и лечению. / Под ред. В.И. Кулакова. – М.: ГЭОТАР-Медиа, 2005. – С. 275-359.*
[Ter-Avanesov G.V. *Sovremennye aspekty diagnostiki i lecheniya muzhskogo besplodiya. V kn.: Besplodnyi brak. Sovremennye podkhody k diagnostike i lecheniyu. / Pod red. V.I. Kulakova. – M.: GEOTAR-Media, 2005. – S.275-359*].
2. Андрология. Мужское здоровье и дисфункция репродуктивной системы: Пер. с англ. / Под ред. Э. Нишлага, Г.М. Бере. – ООО «Медицинское информационное агентство», 2005, - 554 с. [Andrologiya. Muzhskoe zdorove i disfunktsiya reproduktivnoi sistemy: Per. s angl. / Pod red. E. Nishlaga, G.M. Bere. – ООО «Meditsinskoe informatsionnoe agentstvo», 2005, - 554 s.].
3. Маркелова Е.В., Тулунова М.С., Хамошина М.Б., Чепурнова Н.С., Невезжкина Т.А. Роль мужского фактора в невынашивании беременности. *Проблемы репродукции. 2020; Т.26, №4, - С.85–90* [Markelova E.V., Tulupova M.S., Khamoshina M.B., Chepurnova N.S., Nevezhkina T.A. Rol muzhskogo faktora v nevyunashivanii beremennosti. *Problemy reproduksii. 2020; T.26, №4, - С.85–90*].
4. Инфекции, передаваемые половым путём. Клиника, диагностика, лечение / Под редакцией В.А. Молочкова, О.Л. Иванова, В.В. Чеботарева. – М.: ОАО «Издательство «Медицина»», 2006. – 632с.: ил. [Infektsii, peredavaemye polovym putem. *Klinika, diagnostika, lechenie / Pod redaktsiei V.A. Molochkova, O.L. Ivanova, V.V. Chebotareva. – M.: ОАО «Izdatelstvo «Meditsina»», 2006. – 632s.: il.*].
5. WHO laboratory manual for the examination and processing of human semen. 5-th ed., Vol. 270. WHO (Geneva). 2010.
6. WHO laboratory manual for the examination and processing of human semen, sixth edition. Geneva: World Health Organization; 2021.
7. Лобзин Ю.В., Ляшенко Ю.И., Позняк А.П. Хламидийные инфекции. – СПб: ООО «Издательство ФОЛИАНТ», 2003. – 400 с. [Lobzin Yu.V., Lyashenko Yu.I., Poznyak A.P. *Khlamidiinye infektsii. – SPb: ООО «Izdatelstvo FOLIANT», 2003. – 400 s.*].
8. Sprando Robert L., Russell Lonie D. Comparative study of cytoplasmic elimination in spermatids of selected mammalian species. *Amer. J. Anat. – 1987, 178, N1, P.72-80.*
9. Брагина Е.Е., Орлова О.Е., Дмитриев Г.А. Некоторые особенности жизненного цикла хламидий. Атипичные формы существования. // ЗППП, 1998, №1. – С.3-9 [Bragina E.E., Orlova O.E., Dmitriev G.A. *Nekotorye osobennosti zhiznennogo tsikla khlamidii. Atipichnye formy sushchestvovaniya. // ZPPP, 1998, № 1. – S. 3-9*].

DOI 10.54500/2790-1203.S1.2022.110-117

ГРНТИ 76.03.49

УДК 611.08

ИЗУЧЕНИЕ МОРФОЛОГИЧЕСКИХ ИЗМЕНЕНИЙ ПЕЧЕНИ, ИНДУЦИРОВАННЫХ ОККЛЮЗИЕЙ НИЖНЕЙ ПОЛОЙ ВЕНЫ

Ы.А. Алмабаев¹, Ш.Б. Танабаева², И.Р. Фахрадиев²

¹Казахский национальный университет им. аль-Фараби, Республика Казахстан, 050000, Алматы, просп.Аль-Фараби, 71

²Казахский национальный медицинский университет им. С.Д. Асфендиярова, Республика Казахстан, 050000, Алматы, ул. Толе би, 94

¹Алмабаев Ыдырыс Алмабаевич - Заслуженный деятель науки и образования РАЕ, Академик Фундаментальной и Прикладной медицины РК, доктор медицинских наук, кафедра клинических дисциплин, Казахский национальный университет имени аль-Фараби профессор ORCID - 0000-0001-7686-9114; shynar.tanabaeva@mail.ru

²Танабаева Шынар Баймахановна - Phd докторант, научный сотрудник, НИИФПМ им. Б. Атчабарова, shynar.tanabaeva@mail.ru, 87772569060 ORCID - 0000-0003-1826-0460; shynar.tanabaeva@mail.ru

²Фахрадиев Ильдар Рафисович - магистр медицины, Phd докторант, заведующий лабораторией экспериментальной медицины, НИИФПМ им. Б. Атчабарова, ORCID - 0000-0003-0528-3874

Актуальность. На сегодняшний день отсутствуют сообщения о выживаемости животных и морфологических изменениях в печени, вызванных нарушением оттока крови от печени и его зависимостью от времени. При этом влияние продолжительности и степени окклюзии нижней полой вены на патологические изменения еще не исследовано.

Цель. Оценить выживаемость и морфологические изменения печени при различной степени окклюзии нижней полой вены. Определить точные сроки обратимости патологических процессов.

Материалы и методы. Крысы (n=160) были случайным образом разделены на 5 групп: I-я контрольная группа (КГ) (n=20); II-я фиктивная (выполнялось вскрытие грудной полости правосторонним боковым доступом, без сужения нижней полой вены) (n = 20); вмешательства (n = 20); III-я группа вмешательства (сужение просвета нижней полой вены на 25%) (n = 40); IV-я группа вмешательства (сужение на 50%) (n=40); V-я группа вмешательства (сужение на 75%) (n=40). Выполнялась морфометрия и макроскопическая оценка органов брюшной полости на 1, 3, 7, 14 и 30 сутки после оперативного вмешательства. Выживаемость животных оценивали по методу Каплана-Мейера.

Результаты. В группах I и II выживаемость составила 72,5% и 65,0% соответственно. Самая низкая выживаемость наблюдалась в группе III (22,5%).

Заключение. Сдавление нижней полой вены на 75% приводило к увеличению падежа животных и развитию стойких морфологических изменений в печени. В то же время выживаемость животных и выраженность изменений печени при сужении нижней полой вены на 25 % и 50 % имели сходные результаты.

Ключевые слова: печень, затруднение оттока крови, синдром Бадд-Киари, модель животного, портальная гипертензия.

STUDY OF MORPHOLOGICAL CHANGES IN THE LIVER INDUCED BY OCCLUSION OF THE INFERIOR VENA CAVA

Y. Almabaev¹, Sh. Tanabaeva², I. Fakhradiev I.²

¹Kazakh National University named after Al-Farabi, Republic of Kazakhstan, 050000, Almaty, Al-Farabi Ave, 71

²Kazakh National Medical University named after S.D. Asfendiyarov, Republic of Kazakhstan, 050000, Almaty, st. Tole bi, 94

ТӘЖІРИБЕЛІК МЕДИЦИНА МӘСЕЛЕЛЕРІ

¹**Ydyrys Almabaev** - Honored Worker of Science and Education of the RANH, Academician of Fundamental and Applied Medicine of the Republic of Kazakhstan, Doctor of Medical Sciences, Department of Clinical Disciplines, Al-Farabi Kazakh National University Professor ORCID - 0000-0001-7686-9114; shynar.tanabaeva@mail.ru

²**Shynar Tanabaeva** - Phd doctoral student, researcher, NIIFPM them. B. Atchabarova, ORCID - 0000-0003-1826-0460; shynar.tanabaeva@mail.ru

²**Ildar Fakhradiev** - Master of Medicine, Phd doctoral student, Head of the Laboratory of Experimental Medicine, NIIFPM named after N.N. B. Atchabarova, ORCID - 0000-0003-0528-3874

Relevance. To date, there are no reports on the survival of animals and morphological changes in the liver caused by a violation of the outflow of blood from the liver and its dependence on time. At the same time, the influence of the duration and degree of occlusion of the inferior vena cava on pathological changes has not yet been studied.

Target. To assess survival and morphological changes in the liver with various degrees of occlusion of the inferior vena cava. Determine the exact timing of the reversibility of pathological processes.

Materials and methods. Rats (n=160) were randomly divided into 5 groups: 1st control group (CG) (n=20); II-nd fictitious (opening of the chest cavity was performed by right-sided lateral access, without narrowing the inferior vena cava) (n = 20); interventions (n = 20); intervention group III (narrowing of the lumen of the inferior vena cava by 25%) (n = 40); Intervention group IV (narrowing by 50%) (n=40); Intervention group V (narrowing by 75%) (n=40). Morphometry and macroscopic assessment of the abdominal organs were performed on days 1, 3, 7, 14 and 30 after surgery. Animal survival was assessed by the Kaplan-Meier method.

Results. In groups I and II, survival was 72.5% and 65.0%, respectively. The lowest survival rate was observed in group III (22.5%).

Conclusion. Compression of the inferior vena cava by 75% led to an increase in the mortality of animals and the development of persistent morphological changes in the liver. At the same time, the survival of animals and the severity of liver changes with narrowing of the inferior vena cava by 25% and 50% had similar results.

Key words: liver, obstruction of blood outflow, Budd-Chiari syndrome, animal model, portal hypertension.

ТӨМЕНГІ ҚУЫС ВЕНАНЫҢ ОККЛЮЗИЯСЫНАН ТУЫНДАҒАН БАУЫРДАҒЫ МОРФОЛОГИЯЛЫҚ ӨЗГЕРІСТЕРДІ ЗЕРТТЕУ

Алмабаев Ы.А.¹, Танабаева Ш.Б.², Фахрадиев И.Р.²

¹Әл-Фараби атындағы Қазақ ұлттық университеті, Қазақстан Республикасы, 050000, Алматы қ., Әл-Фараби даңғылы, 71

²С.Д. Асфендияров атындағы Қазақ ұлттық медицина университеті, Қазақстан Республикасы, 050000, Алматы қ., көш. Төле би, 94

¹**Алмабаев Ыдырыс Алмабаевич** - РАНГ ғылым және білім беру ісінің үздігі, Қазақстан Республикасының іргелі және қолданбалы медицина академигі, әл-Фараби атындағы ҚазҰУ клиникалық пәндер кафедрасының медицина ғылымдарының докторы профессоры ORCID - 0000-0001-768 -9114; shynar.tanabaeva@mail.ru

²**Танабаева Шынар Баймаханқызы** - PhD докторанты, NIIFPM олардың ғылыми қызметкері. Б. Атчабарова, ORCID - 0000-0003-1826-0460; shynar.tanabaeva@mail.ru

²**Фахрадиев Ильдар Рафисович** - медицина ғылымдарының магистрі, PhD докторанты, Н.Н. Б. Атчабарова, ORCID - 0000-0003-0528-3874

Сәйкестік. Бауырдан қанның ағуының бұзылуынан және оның уақытқа тәуелділігінен туындаған бауырдағы морфологиялық өзгерістер мен жануарлардың тірі қалуы туралы бүгінгі күнге дейін мәліметтер жоқ. Сонымен қатар, төменгі қуыс венаның бітелу ұзақтығы мен дәрежесінің патологиялық өзгерістерге әсері әлі зерттелмеген.

Мақсат. Төменгі қуыс венаның әртүрлі дәрежедегі окклюзиясымен бауырдың өмір сүруін және морфологиялық өзгерістерін бағалау. Патологиялық процестердің қайтымдылығының нақты уақытын анықтаңыз.

ТӘЖІРИБЕЛІК МЕДИЦИНА МӘСЕЛЕЛЕРІ

Материалдар мен тәсілдер. Егеуқұйрықтар (n=160) кездейсоқ түрде 5 топқа бөлінді: I- бақылау тобы (CG) (n=20); II-ші ойдан шығарылған (кеуде қуысын ашу төменгі қуысты веналарды тарылтпай, оң жақты бүйірлік кіру арқылы жасалды) (n = 20);

араласу (n = 20); III араласу тобы (төменгі қуыс венаның люменінің 25% -ға тарылуы (n = 40); IV араласу тобы (50%-ға тарылуы) (n=40); Интервенция тобы V (75%-ға тарылды) (n=40). Операциядан кейін 1, 3, 7, 14 және 30-шы күндері құрсақ қуысы мүшелерінің морфометриясы және макроскопиялық бағасы орындалды. Жануарлардың тіршілігі Каплан-Майер әдісімен бағаланды.

Нәтижелер. I және II топтарда тірі қалу сәйкесінше 72,5% және 65,0% құрады. Ең төмен өмір сүру деңгейі III топта (22,5%) байқалды.

Қорытынды. Төменгі қуыс венаның 75%-ға қысылуы жануарлардың өлім-жітімінің артуына және бауырда тұрақты морфологиялық өзгерістердің дамуына әкелді. Сонымен қатар, жануарлардың тіршілігі мен бауырдың ауырлық дәрежесі төменгі қуыс венаның 25% және 50% тарылуымен ұқсас нәтижелерге ие болды.

Түйінді сөздер: бауыр, қан ағуының кедергісі, Будд-Киари синдромы, жануар үлгісі, порталдық гипертензия.

The Author for correspondence: Shynar Tanabaeva - Phd doctoral student, researcher, NIIFFPM them. B. Atchabarova, +7 777 256 90 60; shynar.tanabaeva@mail.ru.

Received: 24.05.2022

Accepted: 15.06.2022

Bibliographic reference: Алмабаев Ы.А., Танабаева Ш.Б., Фахрадиев И.Р. Изучение морфологических изменений печени, индуцированных окклюзией нижней полой вены//Астана медициналық журналы. – 2022. – Специальный выпуск. - № 1. – С.110-117.

Введение

Нарушение венозного оттока может привести к портальной гипертензии [1]. Нарушение оттока крови от печени может спровоцировать большой спектр клинических расстройств, начиная от острой печеночной недостаточности и заканчивая пассивным застоём печени, в зависимости от тяжести и уровня препятствия [2].

Наиболее частая причина - окклюзия нижней полой вены или синдром Бадда-Киари [3]. Такой синдром связан с обструкцией печеночного венозного оттока на уровне печеночных вен, нижней полой вены и/или правого предсердия [4].

Предпринимается ряд попыток воспроизвести нарушение оттока крови из печени, в том числе синдром Бадда-Киари, на животных моделях [4,5]. Моделирование синдрома Бадда-Киари в основном достигается хирургическим уменьшением диаметра нижней полой вены или окклюзией печеночных ветвей эндоваскулярным методом [4-6].

Различают два варианта имитации синдрома Бадда-Киари: тромбоз печеночной вены (так называемый классический синдром Бадда-Киари) и синдром полой печеночной вены [7].

Влияние гипертензии на сосуды печени хорошо описано на классических моделях [8], в том числе модели на основе эндоваскулярного доступа [6]. Имеется ряд сообщений о связи развития стойких морфологических изменений в сосудах и печени со степенью сужения каудальной части нижней полой вены, а также длительностью нарушения оттока крови [5,9].

Однако отсутствуют данные о влиянии повышенного синусоидального давления на портальный тракт, морфологических изменениях во времени и выживаемости в зависимости от степени вазоконстрикции. Такая информация может быть полезна для эффективного воплощения результатов фундаментальных научных исследований в клиническую практику.

Цель

Изучить морфологические изменения печени по времени и выживаемости в зависимости от степени сужения каудальной части нижней полой вены.

Материал и методы

Этические вопросы

Исследование проводилось в лаборатории экспериментальной медицины НАО «Казахский национальный медицинский университет», г. Алматы, Казахстан. Исследование было одобрено Локальным этическим комитетом Казахского национального медицинского университета им. С. Д. Асфендиярова (протокол Локальной этической комиссии № 2 (93) от 23.02.2020 г.).

Содержание животных осуществлялось в соответствии с международными правилами «Руководство по уходу и использованию лабораторных животных» (Национальный исследовательский совет, 2011 г.), а также с этическими принципами Европейской конвенции по защите используемых позвоночных животных. для экспериментальных и других научных целей (Страсбург, 2006 г.). Экспериментальное исследование проводили на крысах (n = 160) массой 190-220 г. Животные до и после операции содержались в Виварии НИИ фундаментальной и прикладной медицины им. Б. Атчабарова (г. Алматы, Казахстан) на стандартном рационе и уходе.

Дизайн исследования

Лабораторные животные (n = 160) были разделены на 5 групп:

Группа I: Контрольная группа: без проведения какого-либо вмешательства (n = 20);

II группа: Фиктивная группа: выполнялось вскрытие грудной полости правосторонним боковым доступом, без сужения нижней полой вены (n = 20);

III группа: Интервенционная группа: сужение просвета нижней полой вены над диафрагмой в объеме 25% (n = 40);

группа IV: Интервенционная группа: сужение просвета нижней полой вены над диафрагмой в объеме 50% (n = 40);

группа V: Интервенционная группа: сужение просвета нижней полой вены над диафрагмой в объеме 75% (n = 40).

Для каждой экспериментальной группы было выполнено четыре серии: 3 дня (n = 10); 7 дней (n = 10); 14 дней (n = 10) и 30 дней (n = 10). Для каждой серии из эксперимента выводили по пять животных через 3, 7, 14 и 30 дней от начала эксперимента. Остальные 5 животных из серий 3, 7 и 14 суток были выведены из эксперимента (выжившие 30 суток).

В группе контроля выполнено боковое вскрытие грудной полости с целью исключения негативного влияния операции и анестезии. При этом сужение нижней полой вены не моделировалось.

Хирургическое вмешательство

Эксперименты на лабораторных животных проводились в операционном зале Лаборатории Экспериментальной Медицины НИИ Фундаментальной и Прикладной медицины им. Б. Атчабарова (г. Алматы, Казахстан).

Все крысы содержались в стандартных стерильных условиях при комнатной температуре (15-25°C), влажности 50-60 % с 12-часовым циклом свет/темнота и имели свободный доступ к пище и воде [10].

Животные голодали в течение 12 часов (без ограничения воды). Операционное поле было тщательно выбрито под общей анестезией (кетамин 80 мг/кг + ксилазин 10 мг/кг) [11]. Дозу и время введения анестетиков фиксировали в журнале

эксперимента. Лабораторных животных фиксировали на операционном столе в положении на левом боку. Моделирование печеночной гипертензии выполнялось одним хирургом для обеспечения технической однородности. Моделирование окклюзии нижней полой вены в эксперименте выполняли согласно методу «Метод моделирования из окклюзия нижней полой вены в эксперименте»/№ патента Республика Казахстан № 5796. Согласно данному методу после обработки операционного поля выполнялась правосторонняя боковая торакотомия с инфильтрацией 0,25 % раствором новокаина нижней полой вены. После этого нижняя полая вена над диафрагмой отделяли от окружающих тканей тупым путем. Таким образом, ствол нижней полой вены был выделен ближе к месту впадения в него ветвей печеночных вен.

Всем животным из групп вмешательства внутримышечно вводили пенициллин (20 ЕД/сут.) в течение пяти дней. Животные контрольной группы содержались в нормальных условиях и не подвергались никаким процедурам.

Послеоперационное ведение

После завершения операций животных помещали в индивидуальные клетки до восстановления анестезии. Затем животных группировали в коллективные клетки и осматривали через равные промежутки времени в течение примерно 4 часов до окончания эксперимента. Из исследования исключали животных, погибших сразу после перевязки печеночной вены, ятрогенного повреждения печени, пневмоторакса, остановки сердца и дыхания или плохо восстановившихся после хирургической анестезии в первые восемь часов после операции (n=5).

Макроскопическая оценка органов брюшной полости

Оценивали в первую очередь наличие варикозно-расширенных вен передней брюшной стенки, визуально оценивали брюшную полость, наличие изменений размеров печени и селезенки, развитие абдоминального варикоза, патологические изменения печени и селезенки. Нарушение функции печени и гипертензия в нижней полой вене расценивались как признаки моделированного синдрома Бадда-Киари [6].

Статистический анализ

Для расчета размера выборки животных использовали программу G*Power v. 9.4 (Германия). Статистический анализ проводили с использованием программного обеспечения SPSS 25.0 для Windows. Числовые данные были представлены как среднее значение \pm стандартное отклонение (SD). Значимость различий определяли с помощью ANOVA. Результаты считались достоверными, если ошибка среднего не превышала 5 % ($p < 0,05$).

Результаты

Анализ выживаемости.

Анализ выживаемости проводили с использованием метода Каплана-Мейера. Полученные результаты свидетельствуют о том, что в группе КГ выживаемость составила 100 %, а в группе СГ этот показатель составил 90 % (n = 18). В группах ИГ1 и ИГ2 выживаемость составила 72,5 % и 65,0 % соответственно. Самые низкие показатели выживаемости наблюдались в группе ИГ3, где этот показатель составил 22,5 %.

В группе контроля медиана времени до смерти составляла 30 дней. В фиктивной группе среднее время до смерти составило $28,6 \pm 1,3$ дня, а в первой группе интервенции данный показатель составил $26,6 \pm 1,2$ дня. Среднее время выживания во второй группе интервенции составило $26,6 \pm 1,2$ дня и в 3 группе интервенции среднее время до смерти составило $8,0 \pm 2,37$ дня.

Макроскопическая оценка

В группе контроля макроскопическая картина органов брюшной полости определялась как нормальная. Печень была светлая без признаков некроза и каких-либо патологических изменений. Увеличения селезенки и увеличения количества выпота не наблюдалось.

В первой группе животных (1-е сутки после эксперимента) выявлен отек и гиперемия тканей органов брюшной стенки. Отек тканей печени и селезенки сохранялся на 3-и сутки послеоперационного периода. На 7-е сутки поверхность печени и селезенки была темной, гиперемия более выражена в периферических отделах. Определялась умеренная гепато- и спленомегалия. На 14-е сутки в брюшной полости было небольшое количество серозной жидкости, визуально отмечалось уменьшение массы печени. Через 30 дней печень полнокровная, с уменьшением объема серозной жидкости.

Макроскопическая картина органов брюшной полости животных второй группы в 1-е сутки после моделирования окклюзии нижней полой вены на 50 % также отличалась полнокровием. Печень была темного цвета. Эти изменения сохранялись и в последующие сроки наблюдения (на 3,7 сут.). И печень, и селезенка были увеличены. На 14-е и 30-е сутки от начала эксперимента размеры печени и селезенки визуально уменьшались (обе были темными).

В первой группе животных через 1 сутки после эксперимента ткани органов брюшной полости были достоверно полнокровны. На 3-и сутки визуально отмечалось увеличение печени и размеров селезенки, печень была темно-бордовой окраски. На 7-е сутки отмечалось появление бугристости печени, печень выглядела перегруженной и неоднородной. На 14 и 30 сутки от начала эксперимента печень также была полнокровной. На 30-е сутки макроскопически на передней брюшной стенке определялось расширение и извитость подкожных вен.

Обсуждение

Насколько нам известно, это первое исследование по определению морфологических изменений в тканях, печеночных сосудах печени, а также выживаемости животных с окклюзией нижней полой вены.

Портальная гипертензия часто развивается при хроническом заболевании печени и вносит значительный вклад в заболеваемость и смертность [12, 13]. Полученные результаты свидетельствуют о том, что при сужении просвета нижней полой вены на 25 % и 50 % выживаемость варьировала от 72,5 % до 65,0 %. В то же время при сужении просвета нижней полой вены на 75 % выживаемость животных составила 22,5 %, при этом среднее время до гибели составило $13,7 \pm 1,7$ сут. Это указывает на увеличение возможности смерти в результате функционирования просвета нижней полой вены всего на 1/3.

В недавнем исследовании было показано, что при окклюзии нижней полой вены и правой печеночной вены (до 25 % диаметра) погибло 2 животных в сроки от 96 до 144 часов, при 50 % окклюзии в сроки от 96 до 168 часов погибли 3 животных. Смерть двух животных была зарегистрирована 75% окклюзии между 96 и 120 часами, и восемь животных погибли при 100 % окклюзии в первые 48 часов [14]. Кроме того, имитация стеноза нижней полой вены спровоцировало развитие портальной гипертензии, в том числе гиперемии и сосудистой эктазии через 10 дней [14]. Авторы отмечают, что частичная обструкция печеночного венозного оттока вызывает внутрипеченочный венозный застой даже после восстановления объема печени.

Показано, что закупорка печеночных вен нарушает портальную циркуляцию, увеличивая синусоидальное сопротивление [1]. При хроническом нарушении

венозного оттока венозный застой приводит к расширению и закупорке синусоидальных сосудов, повреждению эндотелия, атрофии гепатоцитов и отложению фиброза [15]. Н. Akiyoshi et T. Terada [16] сообщили, что когда нижняя полая вена сужается на $\frac{1}{4}$ своего размера у крыс через 1 неделю после перевязки, в соответствующих центральных лобулярных некротических областях наблюдался небольшой фиброз. Через 6 недель эти изменения распространились на среднесферическую зону центральной вены, где появились неполные фиброзные перегородки. Закупорка печеночной вены нарушает портальное кровообращение, повышая синусоидальное сопротивление, и тем самым способствует развитию долевой или сегментарной гипертрофии в результате компенсации атрофии или застоя синусоидального кровотока за счет вялого венозного оттока по коллатеральным сосудам [17].

Показано, что окислительный стресс и клеточная гипоксия играют важную роль в повреждении тканей в результате нарушения гемодинамики печени (оттока и притока) [18]. Окислительный стресс рассматривается как причина морфологических изменений в ткани печени [19].

Заключение

Таким образом, наши данные свидетельствуют о том, что сдавление нижней полой вены на 75% приводило к увеличению смертности животных и развитию стойких морфологических изменений в печени. В то же время выживаемость животных и выраженность изменений печени при сужении нижней полой вены на 25 % и 50 % имели сходные результаты. Полученные результаты имеют научное и практическое значение в контексте лечения портальной гипертензии.

Список литературы

1. Erden A., Erden I., Yurdaydin C., Karayalçin S. Hepatic outflow obstruction: enhancement patterns of the liver on MR angiography // *Eur J Radiol.* – 2003. – Т. 48, № 2. – С. 203-208.
2. Bayraktar U. D., Seren S., Bayraktar Y. Hepatic venous outflow obstruction: three similar syndromes // *World J Gastroenterol.* – 2007. – Т. 13, № 13. – С. 1912-1927.
3. Epidemiology of Budd-Chiari syndrome: A systematic review and meta-analysis/. Li Y., De Stefano V., Li H. et al. // *Clinics and Research in Hepatology and Gastroenterology.* – 2019. – Т. 43, № 4. – С. 468-474.
4. A canine model for IVC occlusive form of Budd-Chiari syndrome using endovascular technique/Chen S., Gao Y., Yu C. et al. // *Cell Biochem Biophys.* – 2013. – Т. 67, № 3. – С. 1513-1519.
5. Early changes of the portal tract on microcomputed tomography images in a newly-developed rat model for Budd-Chiari syndrome/ Murad S. D., Dom V. A. L., Ritman E. L. et al. // *Journal of Gastroenterology and Hepatology.* – 2008. – Т. 23, № 10. – С. 1561-1566.
6. Development of a canine model with diffuse hepatic vein obstruction (Budd-Chiari syndrome) via endovascular occlusion/Shen B., Zhang Q., Wang X. et al. // *Mol Med Rep.* – 2014. – Т. 9, № 2. – С. 607-613.
7. Redefining Budd-Chiari syndrome: A systematic review/ Shin N., Kim Y. H., Xu H. et al. // *World J Hepatol.* – 2016. – Т. 8, № 16. – С. 691-702.
8. The histological changes of digestive organs in experimental decreases of hepatic venous outflow at the rat/ Vlad M., Ionescu N., Ispas A. T. et al. // *Rom J Morphol Embryol.* – 2007. – Т. 48, № 1. – С. 33-39.
9. Orloff M. J., Daily P. O., Girard B. Treatment of Budd-Chiari syndrome due to inferior vena cava occlusion by combined portal and vena caval decompression // *The American Journal of Surgery.* – 1992. – Т. 163, № 1. – С. 137-143.
10. Significance of malondialdehyde, superoxide dismutase and endotoxin levels in Budd-Chiari syndrome in patients and a rat model/ Cheng D. L., Zhu N., Li C. L. et al. // *Exp Ther Med.* – 2018. – Т. 16, № 6. – С. 5227-5235.
11. Jungebluth P., Ostertag H., Macchiarini P. An experimental animal model of postobstructive pulmonary hypertension // *J Surg Res.* – 2008. – Т. 147, № 1. – С. 75-78.

12. *Mechanical Stretch Increases Expression of CXCL1 in Liver Sinusoidal Endothelial Cells to Recruit Neutrophils, Generate Sinusoidal Microthrombi, and Promote Portal Hypertension/Hilscher M. B., Sehrawat T., Arab J. P. et al. // Gastroenterology. – 2019. – Т. 157, № 1. – С. 193-209.e9.*

13. *Histopathology of Hepatic Sinusoidal Obstruction Syndrome After Neoadjuvant Oxaliplatin-Based Chemotherapy/Micev M., Basaric D., Micev M., Galun D. // Serbian Journal of Experimental and Clinical Research. – 2018. – Т. 20.*

4. *de Liver, hepatic r. a. p. h. i. r. s. t. p. /Aguiar L.R.F. N. P., Ribas C.A.P.M., Czczeko N.G. et al. // Book / Editor - 2011. - p. h. A. A. B. C. D.. - P. 144-151.*

15. *Hepatic sinusoidal dilatation/Brancatelli G., Furlan A., Calandra A., Dioguardi Burgio M. // Abdom Radiol (NY). – 2018. – Т. 43, № 8. – С. 2011-2022.*

16. *Akiyoshi H., Terada T. Centrilobular and perisinusoidal fibrosis in experimental congestive liver in the rat // J Hepatol. – 1999. – Т. 30, № 3. – С. 433-439.*

17. *Hepatic heterogeneity on CT in Budd-Chiari syndrome: correlation with regional disturbances in portal flow/Van Beers B., Pringot J., Trigaux J. P. et al. // Gastrointest Radiol. – 1988. – Т. 13, № 1. – С. 61-66.*

18. *Heterogeneity of damage between segments of rat liver after inflow-outflow obstruction/ Polat E., Topaloglu S., Sokmensuer C. et al. // Transplant Proc. – 2006. – Т. 38, № 9. – С. 3075-3081.*

19. *Hepatoprotective Effect of Neonatal Administration of Non-Opioid Leu-Enkephalin Analogue in Adult Albino Rats Subjected to Antenatal Hypoxia/ Pinaeva O. G., Lebed'ko O. A., Pinaev S. K., Sazonova E. N. // Bull Exp Biol Med. – 2019. – Т. 167, № 4. – С. 428-431.*

DOI 10.54500/2790-1203.S1.2022.117-128

ГРНТИ 76.29.43

УДК 611.08

МИКРОЦИРКУЛЯТОРНОЕ РУСЛО МОЧЕВОГО ПУЗЫРЯ ПРИ ДВУСТОРОННЕЙ ПЕРЕВЯЗКЕ ВНУТРЕННИХ ПОДВЗДОШНЫХ АРТЕРИЙ

Ы.А. Алмабаев¹, Б. Д. Танабаев², Т.Р. Фазылов³, Ш.Б. Танабаева³

¹Казахский национальный университет им. аль-Фараби, Республика Казахстан, 050000, Алматы, просп. Аль-Фараби, 71

²Южно-Казахстанская медицинская академия, Республика Казахстан, 160001, Шымкент, площадь Аль-Фараби, 1

³Казахский национальный медицинский университет им. С.Д. Асфендиярова, Республика Казахстан, 050000, Алматы, ул. Толе би, 94

¹**Алмабаев Ыдырыс Алмабаевич** - Заслуженный деятель науки и образования РАЕ, Академик Фундаментальной и Прикладной медицины РК, доктор медицинских наук, кафедра клинических дисциплин, Казахский национальный университет имени аль-Фараби профессор ORCID - 0000-0001-7686-9114; shynar.tanabaeva@mail.ru

²**Танабаев Баймахан Дильбарханович** - к.м.н., ассоциированный професор, заведующий кафедрой нормальной анатомии, Южно-Казахстанская Медицинская Академия, ORCID - 0000-0002-0493-149X

³**Фазылов Тимур Ринатович** - магистр медицины, научный сотрудник, НИИФПМ им. Б. Атчабарова, ORCID - 0000-0001-9604-5155

³**Танабаева Шынар Баймахановна** - Phd докторант, научный сотрудник, НИИФПМ им. Б. Атчабарова, ORCID - 0000-0003-1826-0460; shynar.tanabaeva@mail.ru

Актуальность. Внутренняя подвздошная артерия (ВПА) является основным сосудом, снабжающим висцеральные структуры малого таза. Перевязка внутренних подвздошных артерий может быть жизненно важной процедурой для пациентов с массивным кровотечением из внутренних органов малого таза. Однако, влияние перевязки ВПА на микроциркулярное русло мочевого пузыря до сих пор не известно.

Цель: изучить влияние перевязки ВПА на микроциркулярное русло мочевого пузыря,

ТӘЖІРИБЕЛІК МЕДИЦИНА МӘСЕЛЕЛЕРІ

Материалы и методы. В исследовании использовались крысы (n=48). Всем лабораторным животным выполнялась двухсторонняя перевязка ВПА с различной длительностью. Лабораторные животные выводились из эксперимента через 3 часа, 6 часов, 12 часов, 24 сутки, через 3 суток, через 7 суток на каждый период по два животных и проводилось морфологическое и гистологическое исследование.

Результаты. При 6 минутной двухсторонней перевязке подвздошных артерий на третьи сутки ГМЦР мочевого пузыря определяется тенденция к восстановлению, а к седьмым суткам показатели приходят к исходным величинам. При 12 минутной двухсторонней перевязке подвздошных артерий к 7 суткам параметры гемомикроциркуляторного русла (ГМЦР) мочевого пузыря имеет тенденцию к уменьшению показателей.

Заключение. Двухсторонняя перевязка внутренних подвздошных артерий оказывает значительное влияние на гемомикроциркуляторные показатели мочевого пузыря, однако к седьмым суткам они приходят к исходным величинам.

Ключевые слова: мочевой пузырь, гемомикроциркуляторное русло, перевязка внутренней подвздошной артерии.

MICROVASCULATURE OF THE BLADDER WITH BILATERAL LIGATION OF THE INTERNAL ILIAC ARTERIES

Y. Almabaev¹, B. Tanabaev², T. Fazylov³, Sh. Tanabaeva³

¹Kazakh National University named after Al-Farabi, Republic of Kazakhstan, 050000, Almaty, Al-Farabi Ave, 71

²South Kazakhstan Medical Academy, Republic of Kazakhstan, 160001, Shymkent, Al-Farabi square 1

³Kazakh National Medical University named after S.D. Asfendiyarov, Republic of Kazakhstan, 050000, Almaty, st. Tole bi, 94

¹Ydyrys Almabaev - Honored Worker of Science and Education of the RANH, Academician of Fundamental and Applied Medicine of the Republic of Kazakhstan, Doctor of Medical Sciences, Department of Clinical Disciplines, Al-Farabi Kazakh National University Professor ORCID - 0000-0001-7686-9114;

²Baimakhan Tanabayev - PhD, Associate Professor, Head of the Department of Normal Anatomy, South Kazakhstan Medical Academy, ORCID - 0000-0002-0493-149X

³Timur Fazylov - Master of Medicine, Researcher, NIIFPM named after A.I. B. Atchabarova, ORCID - 0000-0001-9604-5155

³Shynar Tanabaeva - Phd doctoral student, researcher, NIIFPM them. B. Atchabarova, ORCID - 0000-0003-1826-0460; shynar.tanabaeva@mail.ru

Relevance. The internal iliac artery (IIA) is the main vessel supplying the visceral structures of the small pelvis. Ligation of the internal iliac arteries may be a life-saving procedure for patients with massive pelvic bleeding. However, the effect of VPA ligation on the bladder microcirculation is still not known.

Purpose: to study the effect of VPA ligation on the microcirculation of the bladder,

Materials and methods. The study used rats (n=48). All laboratory animals underwent bilateral VPA ligation with different duration. Laboratory animals were withdrawn from the experiment after 3 hours, 6 hours, 12 hours, 24 days, after 3 days, after 7 days for each period, two animals, and a morphological and histological study was carried out.

Results. With a 6-minute bilateral ligation of the iliac arteries on the third day of the HMCR of the bladder, a tendency to recovery is determined, and by the seventh day the indicators return to the initial values. With a 12-minute bilateral ligation of the iliac arteries, by day 7, the parameters of the hemomicrocirculatory bed (HMCR) of the bladder tend to decrease.

Conclusion. Bilateral ligation of the internal iliac arteries has a significant effect on the hemomicrocirculatory parameters of the bladder, but by the seventh day they return to their original values.

Key words: bladder, hemomicrocirculation, ligation of the internal iliac artery.

ІШКІ МЫҚЫН АРТЕРИЯЛАРЫНЫҢ ЕКІ ЖАҚТЫ БАЙЛАНЫСЫ БАР ҚУЫҚТЫҢ МИКРОТАМЫРЛАРЫ

Алмабаев Ы.А.¹, Танабаев Б.Д.², Фазылов Т.Р.³, Танабаева Ш.Б.³

ТӘЖІРИБЕЛІК МЕДИЦИНА МӘСЕЛЕЛЕРІ

¹Әл-Фараби атындағы Қазақ ұлттық университеті, Қазақстан Республикасы, 050000, Алматы қ., Әл-Фараби даңғылы, 71

²Оңтүстік Қазақстан медицина академиясы, Қазақстан Республикасы, 160001, Шымкент, Әл-Фараби алаңы, 1

³С.Д. Асфендияров атындағы Қазақ ұлттық медицина университеті, Қазақстан Республикасы, 050000, Алматы қ., көш. Төле би, 94

¹**Алмабаев Ыдырыс Алмабайұлы** - РАНГ ғылым және білім беру ісінің үздігі, Қазақстан Республикасының іргелі және қолданбалы медицина академиясы, әл-Фараби атындағы ҚазҰУ клиникалық пәндер кафедрасының медицина ғылымдарының докторы профессоры ORCID - 0000-0001-768-9114; shynar.tanabaeva@mail.ru

²**Танабаев Баймахан Ділбарханұлы** - PhD, доцент, Оңтүстік Қазақстан медицина академиясы калыпты анатомия кафедрасының меңгерушісі, ORCID - 0000-0002-0493-149X

³**Фазылов Тимур Ринатович**, медицина ғылымдарының магистрі, А.И. Б. Атчабарова, ORCID - 0000-0001-9604-5155

³**Танабаева Шынар Баймаханқызы** - PhD докторанты, НИИФПМ олардың ғылыми қызметкері. Б. Атчабарова, ORCID - 0000-0003-1826-0460; shynar.tanabaeva@mail.ru

Сәйкестік. Ішкі мықын артериясы (ИА) кіші жамбастың висцеральды құрылымдарын қамтамасыз ететін негізгі тамыр болып табылады. Ішкі мықын артерияларын байлау жамбастың массивті қан кетуімен ауыратын науқастардың өмірін құтқаратын процедура болуы мүмкін. Алайда VPA байлауының қуықтың микроциркуляциясына әсері әлі белгісіз.

Мақсаты: қуықтың микроциркуляциясына VPA лигатурасының әсерін зерттеу,

Материалдар мен тәсілдер. Зерттеу егеуқұйрықтарды пайдаланды (n=48). Барлық зертханалық жануарларға әртүрлі ұзақтықпен екі жақты VPA байлау жүргізілді. Зертханалық жануарлар эксперименттен 3 сағат, 6 сағат, 12 сағат, 24 күннен кейін, 3 күннен кейін, 7 күннен кейін әр кезеңге екі жануар алынып, морфологиялық және гистологиялық зерттеу жүргізілді.

Нәтижелер. 6 минуттық екі жақты мықын артерияларын байлау кезінде қуықтың НМСР үшінші күні қалпына келтіру тенденциясы анықталады, ал жетінші күні көрсеткіштер бастапқы мәндерге оралады. 12 минуттық мықын артерияларын екі жақты байлау кезінде 7-ші күні қуықтың гемикроциркуляторлық төсек (НМСР) параметрлері төмендейді.

Қорытынды. Ішкі мықын артерияларының екі жақты байламы қуықтың гемикроциркуляторлық параметрлеріне айтарлықтай әсер етеді, бірақ жетінші күні олар бастапқы мәндеріне оралады.

Негізгі сөздер: қуық, гемикроциркуляция, ішкі мықын артериясын байлау.

The Author for correspondence: Shynar Tanabaeva - Phd doctoral student, researcher, NIIFPM them. B. Atchabarova, ORCID - 0000-0003-1826-0460; shynar.tanabaeva@mail.ru; +7 777 256 90 60

Received: 24.04.2022

Accepted: 15.06.2022

Bibliographic reference: Микроциркуляторное русло мочевого пузыря при двусторонней перевязке внутренних подвздошных артерий/Ы.А. Алмабаев, Б. Д. Танабаев, Т.Р. Фазылов, Ш.Б. Танабаева//Астана медициналық журналы. – 2022. – Специальный выпуск. - № 1. – С.117-128.

Введение

История перевязки внутренней подвздошной артерии (ВПА) для остановки тазового кровотечения в хирургии начинается с 1812 года, когда оно было выполнено односторонне при аневризме ягодичной мышцы. Howard Kelly в 1894 году первым перевязал обе ВПА вместе с яичниковыми артериями по поводу кровоточащей карциномы шейки матки с обширным поражением широких связок. Данная процедура была тщательно исследована Burchell RC в 1968 году, а позже была представлена W.F. Mangert et al. [1]. С тех пор появилось множество статей о пользе перевязки при тазовых кровотечениях не только при акушерских, но и

хирургических [2]. Все хирурги, выполняющие операции на тазовых органах должны знать анатомические ориентиры и основные этапы перевязки внутренней подвздошной артерии, чтобы остановить массивное тазовое кровотечение [3]. Во время массивного тазового кровотечения двусторонняя перевязка ВПА снижает тазовый артериальный кровоток на 49% и пульсовое давление на 85%. После двусторонней перевязки ВПА в долгосрочном периоде коллатеральное кровообращение будет поддерживать восстановление функционирования. Перевязка ВПА может быть спасительной процедурой для пациентов с массивным кровотечением внутренних органов полости таза. Это особенно верно в акушерстве и гинекологии, где кровотечение остается основной причиной смертности и серьезной заболеваемости. Уже было показано, что и краткосрочные и долгосрочные эффекты перевязки ВПА, как правило, не связаны с осложнениями. Осложнениями, которые могут возникнуть при перевязке ВПА, являются случайное повреждение внутренней подвздошной артерии и/или вены, перевязка или разрыв наружной подвздошной артерии, перевязка или разрыв мочеточника, инкорпорация передней ветви седалищного нерва, диссеминированное внутрисосудистое свертывание и редкое повреждение прямой кишки. Важно осторожно вскрыть тазовую брюшину над тазовыми сосудами, рассечь забрюшинно-тазовые пространства, чтобы четко идентифицировать внутреннюю подвздошную артерию, и отодвинуть брюшину, содержащую мочеточник медиально.

Перевязка наружной подвздошной артерии является причиной острой ишемии нижней конечности, которая проявляется отсутствием пульса в дистальных отделах и или бледностью кожных покровов стопы [4]. Необходимо проверить наличие пульса на наружной подвздошной артерии над паховой связкой, за областью перевязки; бедренный пульс в паху; или сосудистый кровоток на доплере на лодыжке, если есть подозрение, что основная артерия нижней конечности перевязана. Точно так же случайное повреждение одного или обоих мочеточников может произойти при опасной для жизни операции по остановке массивного тазового кровотечения. Следует избегать повреждения мочеточника путем тщательной диссекции и визуализации тазовых структур перед лигированием ВПА. Повреждение подвздошной вены или одного из ее крупных притоков приводит к быстрому кровотечению. Если возникает внезапное венозное кровотечение, первым шагом является сильное давление на пораженный участок. Важный интерес представляет перестройка интраорганного сосудистого русла мочевого пузыря при двусторонней перевязке внутренних подвздошных артерий и ее коррекции. Исходя из этого, появилась необходимость изучить влияние перевязки ВПА на микроциркулярное русло мочевого пузыря, который, как известно, получает основное кровоснабжение из внутренних подвздошных артерий.

Цель

Изучить влияние перевязки ВПА на микроциркулярное русло мочевого пузыря, который, как известно, получает основное кровоснабжение из внутренних подвздошных артерий.

Материал и методы

Этические вопросы

Исследование проводилось в лаборатории экспериментальной медицины НАО «Казахский национальный медицинский университет», г. Алматы, Казахстан. Исследование было одобрено Локальным этическим комитетом Казахского национального медицинского университета им. С. Д. Асфендиярова.

Выбор лабораторных животных обусловлен тем, что структура, ориентация и параметры звеньев гемомикроциркуляторного русла мочевого пузыря (ГМЦР) крыс идентичны морфологическим характеристикам ГМЦР мочевого пузыря человека [5].

Содержание животных осуществлялось в соответствии с международными правилами «Руководство по уходу и использованию лабораторных животных» (Национальный исследовательский совет, 2011 г.), а также с этическими принципами Европейской конвенции по защите используемых позвоночных животных. для экспериментальных и других научных целей (Страсбург, 2006 г.). Экспериментальное исследование проводили на крысах ($n = 48$) массой 190-220 г. Животные до и после операции содержались в Виварии НИИ фундаментальной и прикладной медицины им. Б. Атчабарова (г. Алматы, Казахстан) на стандартном рационе и уходе.

Дизайн исследования

Были использованы крысы ($n=48$); Всем лабораторным животным выполнялась двухсторонняя перевязка внутренней подвздошной артерии с различной длительностью.

Лабораторные животные выводились из эксперимента через три часа, шесть часов, двенадцать часов, одни сутки, через трое суток, через семь суток на каждый период по два животных и проводилось морфологическое и гистологическое исследование.

Хирургическое вмешательство

Эксперименты на лабораторных животных проводились в операционном зале Лаборатории Экспериментальной Медицины НИИ Фундаментальной и Прикладной медицины им. Б. Атчабарова (г. Алматы, Казахстан).

Все крысы содержались в стандартных стерильных условиях при комнатной температуре ($15-25^{\circ}\text{C}$), влажности 50-60 % с 12-часовым циклом свет/темнота и имели свободный доступ к пище и воде [6].

Животные голодали в течение 12 часов (без ограничения воды). Операционное поле было тщательно выбрито под общей анестезией (кетамин 80 мг/кг + ксилазин 10 мг/кг) [7]. Дозу и время введения анестетиков фиксировали в журнале эксперимента. Лабораторных животных фиксировали на операционном столе в положении на спине. Перевязка внутренних подвздошных артерий выполнялось одним хирургом для обеспечения технической однородности. Всем животным из групп вмешательства внутримышечно вводили пенициллин (20 ЕД/сут) в течение пяти дней.

Статистический анализ

Для расчета размера выборки животных использовали программу G*Power v. 9.4 (Германия). Статистический анализ проводили с использованием программного обеспечения SPSS 25.0 для Windows. Числовые данные были представлены как среднее значение \pm стандартное отклонение (SD). Значимость различий определяли с помощью ANOVA. Результаты считались достоверными, если ошибка среднего не превышала 5 % ($p < 0,05$).

Результаты

Микроциркуляторное русло мочевого пузыря при двусторонней перевязке внутренних подвздошных артерий длительностью полторы минуты

На основании полученных результатов нами установлено, что в ближайшие три часа после двусторонней перевязке внутренних подвздошных артерий наблюдается сужение артериол серозной оболочки до $26 \pm 2,1$ мкм, что на 3,7% меньше по сравнению с контрольными показателями. В свою очередь прекапилляры

ТӘЖІРИБЕЛІК МЕДИЦИНА МӘСЕЛЕЛЕРІ

несколько расширены. Диаметр их составляет $18,6 \pm 1,7$ мкм, что превышает контрольные показатели на 24%. При измерении диаметра капилляров наблюдалось расширение их просвета до $9,0 \pm 0,8$ мкм, что на 38,5% больше контрольных данных. Диаметр просвета посткапилляров расширен до $24 \pm 2,2$ мкм. Этот показатель отличается на 41,2% выше контроля и их разница была вполне достоверной ($p < 0,05$). Вены достоверно расширены ($35 \pm 2,4$ мкм) на 20,7%. В мышечном слое диаметр артериол составил $37 \pm 3,2$ мкм, что на 8,8% больше, чем контрольные показатели. Прекапилляры расширены, их диаметр составляет $18 \pm 1,9$ мкм, что на 20% больше контрольных показателей. Капилляры расширены на 20,3% больше контрольных цифр, ширина просвета в среднем составила $6,5 \pm 0,7$ мкм. Диаметр посткапилляров - $21 \pm 1,9$ мкм, что на 16,6% больше контрольных показателей. Вены достоверно расширены ($55 \pm 3,4$ мкм) на 37,5%.

Через шесть часов после двусторонней перевязке внутренних подвздошных артерий в серозной оболочке наблюдается небольшое расширение диаметра артериол. Диаметр просвета артериол составил $28 \pm 2,4$ мкм, что на 3,7% больше контрольных данных. Прекапилляры расширены до $17,4 \pm 1,6$ мкм, что превышает контрольные показатели на 16%. Диаметр капилляр составляет $8,6 \pm 0,7$ мкм, что больше исходных данных на 32,3%. Диаметры посткапилляров достоверно расширены до $22 \pm 2,1$ мкм ($p < 0,05$), по сравнению с контрольными показателями больше на 29,4%. Вены расширены до $33 \pm 2,9$ мкм, что на 13,8% выше исходных данных. Артериолы мышечного слоя расширены незначительно, диаметр их составляет $36 \pm 3,0$ мкм, на 5,8% выше контрольной величины. Прекапилляры имеют тенденцию к расширению и диаметры их составляют $18,4 \pm 1,6$ мкм, что на 22,7% больше контрольных показателей. Капилляры расширены на 38,9%. Посткапилляры расширены до $22 \pm 1,4$ мкм, что по сравнению с контрольными цифрами больше на 22,2%. Вены достоверно расширены до $52 \pm 3,2$ мкм ($p < 0,05$), что на 30% больше контрольных данных.

Через двенадцать часов после двусторонней перевязке внутренних подвздошных артерий в серозной оболочке наблюдается незначительное расширение микрососудов. Артериолы расширены на 3,7%, прекапилляры - на 6,7%, капилляры - на 20%, посткапилляры - на 17,6%, вены на 6,9% по сравнению с контрольной величиной. В мышечном слое диаметр артериол без изменений и составляет $34 \pm 2,9$ мкм, что одинаково с контрольным показателем. Наблюдается незначительное расширение прекапилляр до $17,2 \pm 1,8$ мкм, что на 14,7% больше исходных показателей. Капилляры расширены до $6,2 \pm 0,5$ мкм, по сравнению с контролем больше на 14,8%. Диаметр посткапилляров составил $22 \pm 1,6$ мкм, что на 22,2% больше контрольных показателей. Вены достоверно расширены $50 \pm 3,4$ мкм ($p < 0,05$) на 25%.

Через одни сутки после 1,5 минутной перевязки внутренних подвздошных артерий диаметр артериол серозной оболочки составил $27 \pm 1,7$ мкм, что одинаково с контрольными данными. Прекапилляры незначительно расширены на 6,7%. Диаметр капилляров составляет $7,1 \pm 0,4$ мкм, что больше исходных показателей на 9,2%. Диаметры посткапилляров $18 \pm 1,2$ мкм, что на 5,9% больше контрольных показателей. Диаметр венул составляет $30 \pm 2,7$ мкм, что на 3,4% выше исходных данных. Артериолы мышечного слоя также сужены. Диаметр их составляет $32 \pm 2,7$ мкм, что на 5,9% меньше контрольных показателей. Остальные звенья микроциркуляции расширяются незначительно. Прекапилляры расширены на 2,7%, капилляры на 7,4%, посткапилляры на 5,6% вены, на 5% больше контрольных величин.

Через трое суток после двусторонней перевязке внутренних подвздошных артерий изменений в артериолах серозной оболочки не наблюдается, диаметр их составил одинаковые показатели $27 \pm 1,6$ мкм с контрольными данными. Диаметр прекапилляров составляет $15,4 \pm 1,4$ мкм, что превышает контрольные показатели на 2,7%. Диаметр капилляров составляет $6,6 \pm 0,7$ мкм, что больше исходных данных на 1,5%. Посткапилляры и венулы не расширены. Диаметры посткапилляров составляют $17 \pm 1,6$ мкм и венул $29 \pm 2,4$ мкм. Диаметр артериол мышечного слоя составлял $34,2 \pm 3,6$ мкм, что на 0,6% больше контрольных показателей. Диаметр прекапилляр составил $15,2 \pm 1,8$ мкм, что на 1,3% больше контрольных показателей. Капилляры расширены на 5,6%. Диаметр посткапилляров составил $18,4 \pm 1,4$ мкм, что на 2,2% больше контрольных показателей. Диаметр венул соответствует данным контрольных показателей ($40 \pm 3,2$ мкм).

Через семь суток после двусторонней перевязке внутренних подвздошных артерий изменений со стороны ГМЦР мочевого пузыря не наблюдали. Диаметры всех звеньев микроциркуляторного русла мышечного и серозного оболочек мочевого пузыря одинаковы с показателями диаметров контрольных групп.

Диаметры сосудов гемомикроциркуляторного русла в мышечной и серозной оболочках мочевого пузыря при перевязки внутренних подвздошных артерий в течение 1,5 минуты.

Микроциркуляторное русло мочевого пузыря при двусторонней перевязке внутренних подвздошных артерий длительностью три минуты

После трехминутной двусторонней перевязке внутренних подвздошных артерий наступает заметное изменение в микроциркуляторном русле мочевого пузыря.

Через три часа диаметр артериол серозной оболочки составил $29 \pm 2,2$ мкм, что на 7,4% больше контрольных данных. Остальные звенья микроциркуляции расширены, извитые, полнокровны. Диаметры прекапилляров составляют $19 \pm 1,6$ мкм ($p < 0,05$), капилляров - $10 \pm 0,6$ мкм ($p < 0,05$), посткапилляров - $27 \pm 2,1$ мкм ($p < 0,05$), венул - $38,2 \pm 2,6$ мкм ($p < 0,05$). Артериолы мышечного слоя расширены на 8,8% больше, прекапилляры – на 30%, капилляры – на 29,2%, посткапилляры – на 38,9% ($p < 0,05$), венулы - на 40% ($p < 0,05$) больше контрольных показателей.

Через шесть часов артериолы серозной оболочки равномерно расширены $31 \pm 2,4$ мкм, что на 14,8% больше контрольных данных. Следовало ожидать, что в связи с чрезмерным переполнением веноулярного отдела сосудистого русла артериолы будут сужены. Однако они имеют тенденцию к расширению. Диаметр прекапилляров достиг до $22 \pm 1,6$ мкм ($p < 0,05$), что превышает контрольные показатели на 46,7%. Диаметр капилляров составляет $10 \pm 0,5$ мкм ($p < 0,05$), что больше исходных данных на 53,8%. Диаметры посткапилляров расширены до $28 \pm 2,1$ мкм ($p < 0,05$), что на 64,7% больше контрольных показателей. Диаметры венул достигли до $36 \pm 2,6$ мкм ($p < 0,05$), что на 24,1% выше исходных данных.

В мышечном слое незначительное расширение артериол сохраняется. Артериолы расширены на 11,8%. Резкое расширение наблюдается в прекапиллярах, капиллярах, посткапиллярах, венулах. Диаметр прекапилляров составил $20 \pm 1,4$ мкм ($p < 0,05$), что на 33,3% больше контроля. Диаметр капилляр составил $8,6 \pm 0,6$ мкм ($p < 0,05$), а процентный показатель составил больше контрольных на 59,3%. Диаметр посткапилляров - $28 \pm 1,8$ мкм ($p < 0,05$), что на 55,6% больше контрольных показателей. Венулы расширились до $60 \pm 3,2$ мкм ($p < 0,05$), что превышает контроль на 50%.

ТӘЖІРИБЕЛІК МЕДИЦИНА МӘСЕЛЕЛЕРІ

Через двенадцать часов после двусторонней перевязке внутренних подвздошных артерий артериолы серозной оболочки остаются расширенными, как и в предыдущем сроке. Диаметр артериол составляет $31 \pm 2,1$ мкм, что на 14,8% больше контрольных показателей. Наблюдается резкое расширение прекапилляров до $24 \pm 1,6$ мкм ($p < 0,05$), что превышает контрольные показатели на 60%, капилляр до $10 \pm 0,9$ мкм ($p < 0,05$), что больше исходных данных на 53,8%, посткапилляров до $32 \pm 2,2$ мкм ($p < 0,05$), что на 88,2% больше контроля, венул до $49 \pm 2,8$ мкм ($p < 0,05$), что на 69% выше исходных данных. Диаметр артериол мышечного слоя расширен незначительно до $38,5 \pm 2,3$ мкм, что превышает контрольные показатели на 13,2%. Остальные микрососуды мышечного слоя достоверно расширены. Прекапилляры расширены на 40%, капилляры - на 74%, посткапилляры - на 77,8%, венулы - на 45% больше контрольных показателей.

Через одни сутки после эксперимента в серозной оболочке диаметр артериол составил $30 \pm 2,0$ мкм, что на 11,1% больше контрольных данных. Диаметры прекапилляров достоверно расширены до $24 \pm 1,6$ мкм ($p < 0,05$). Диаметр капилляр составляет $11 \pm 0,5$ мкм ($p < 0,05$), что больше исходных данных на 69,2%. Полнокровие и расширение в посткапиллярах сохраняются. Диаметр просвета посткапилляров составил $28 \pm 1,6$ мкм ($p < 0,05$), что на 64,7% больше контрольных показателей. Венулы расширены на 41,4% выше исходных данных. Артериолы мышечного слоя расширены незначительно, диаметр их превышает контрольные показатели на 11,8%. Диаметр прекапилляров составляет $19 \pm 1,7$ мкм, что на 26,7% больше контрольных показателей. Остальные микрососуды мышечного слоя достоверно расширены. Диаметр капилляр составил $9 \pm 0,8$ мкм ($p < 0,05$), посткапилляров - $28 \pm 1,2$ мкм ($p < 0,05$), венул - $58 \pm 3,0$ мкм ($p < 0,05$).

Через трое суток незначительное расширение артериол серозной оболочки сохраняется. Диаметр артериол составил $30 \pm 2,0$ мкм, что на 11,1% больше контрольных данных. Наблюдается расширение прекапилляров до $19,5 \pm 1,7$ мкм ($p < 0,05$), что превышает контрольные показатели на 30% и статистически достоверно. Диаметр капилляров составляет $8,2 \pm 0,8$ мкм, что больше исходных данных на 26,2%. Диаметры посткапилляров расширены до $25 \pm 1,8$ мкм ($p < 0,05$), что на 47,1% больше контрольных показателей. Венулы расширены до $38 \pm 2,7$ мкм ($p < 0,05$), что на 31% выше исходных данных. Диаметр артериол мышечного слоя составляет $37 \pm 2,1$ мкм ($p < 0,05$), что на 8,8% превышает контрольные показатели. Диаметр прекапилляров достоверно расширены до $20 \pm 1,8$ мкм ($p < 0,05$), что на 33,3% больше контрольных показателей. Диаметр капилляров составило $7 \pm 0,68$ мкм, а процентный показатель составил больше контрольных на 29,6%. Диаметр посткапилляров - $24 \pm 2,1$ мкм ($p < 0,05$), что на 33,3% больше контрольных показателей. Что касается диаметра венул, то они расширились до $51 \pm 3,0$ мкм ($p < 0,05$), что на 27,5% больше исходных данных.

Через семь суток после двусторонней перевязке внутренних подвздошных артерий наблюдается незначительное расширение всех звеньев микроциркуляции по сравнению с предыдущим сроком. Артериолы серозной оболочки расширены на 11,1% больше контрольных показателей, прекапилляры на 23,3%, капилляр на 12,3%, посткапилляры на 17,6%, венулы на 13,8%. Через 7 суток после перевязки внутренних подвздошных артерий в течение 3 минут имеет место разрыхления волокнистых структур в подслизистом слое, без нарушений микроциркуляции.

В мышечной оболочке также наблюдается незначительное расширение всех звеньев микроциркуляторного русла как и в серозной. Диаметр артериол мышечного слоя составляет $36 \pm 2,8$ мкм, что на 5,8% меньше контрольных показателей. Диаметр

прекапилляр составил $17 \pm 2,0$ мкм, что на 13,3% больше контроля. Диаметр капилляр составило $5,9 \pm 0,6$ мкм, а процентный показатель составил больше контрольных на 9,3%. Диаметр посткапилляров - $20 \pm 1,4$ мкм, что на 11,7% больше контрольных показателей. Что касается диаметра венул, то они расширились до $42 \pm 3,3$ мкм, что на 5% больше исходных данных.

Микроциркуляторное русло мочевого пузыря при двусторонней перевязке внутренних подвздошных артерий длительностью шесть минут

На основании полученных результатов установили, что в ближайшие три часа после шестиминутной двусторонней перевязке внутренних подвздошных артерий наблюдаются значительные изменения в ГМЦР мочевого пузыря. Диаметр артериол серозной оболочки составил $28,5 \pm 2,4$ мкм, что на 3,7% больше контрольных цифр. Диаметр прекапилляров расширен до $19,6 \pm 1,7$ мкм ($p < 0,05$), что превышает контрольные показатели на 30,7%. Капилляры расширены на 52,3% ($9,9 \pm 0,6$). Посткапилляры полнокровны, извитые, расширены до $27 \pm 2,1$ мкм ($p < 0,05$), что на 58,8% больше контрольных показателей. Венулы расширены до $38,4 \pm 2,8$ мкм ($p < 0,05$), что на 32,4% выше исходных данных. В мышечном слое диаметр артериол составил $38,4 \pm 3,0$ мкм, что на 12,9% больше, чем контрольные показатели. Диаметр прекапилляр составил $19 \pm 1,8$ мкм, что на 26,7% больше по сравнению с контролем. Капилляры расширены на 27,8% ($6,9 \pm 0,9$). Посткапилляры достоверно расширены до $24 \pm 2,2$ мкм ($p < 0,05$), что на 33,3% больше контрольных величин. Диаметр венулы достигал до $59 \pm 3,8$ мкм ($p < 0,05$), что на 47,5% больше исходных цифр.

При изучении серозной оболочки через шесть часов после двусторонней перевязки внутренних подвздошных артерий наблюдается равномерное расширение артериол на 14,8% ($31 \pm 2,4$ мкм). Следовало ожидать, что с чрезмерным переполнением веноулярного отдела сосудистого русла артериолы будут суженными. Однако они имеют тенденцию к расширению. Остальные микрососуды серозной оболочки резко расширены и полнокровны. Диаметр прекапилляров расширен до $21 \pm 1,8$ мкм ($p < 0,05$), капилляров до $9,1 \pm 0,6$ ($p < 0,05$), посткапилляров до $27 \pm 2,3$ ($p < 0,05$), венул до $34 \pm 2,7$ мкм ($p < 0,05$). В мышечном слое наблюдается расширение артериол на 14,7% ($39 \pm 3,2$ мкм). Диаметр прекапилляров составил $19 \pm 1,6$ мкм, что на 26,7% больше контрольных показателей. Капилляры достоверно расширены на 55,6% ($8,4 \pm 0,7$ мкм). Диаметры посткапилляров достигли $27 \pm 1,8$ мкм ($p < 0,05$), что на 50% больше контрольных показателей. Венулы расширились до $59 \pm 3,4$ мкм ($p < 0,05$), что на 47,5% больше исходных данных. Заметно увеличивается количество артериоло-веноулярных коллатералей. Процесс преобразования внутриорганных сосудов захватывает все слои мочевого пузыря. Наблюдается полнокровие венул подслизистого слоя с кровоизлияниями.

Через двенадцать часов после 6 минутной двусторонней перевязке внутренних подвздошных артерий продолжают наблюдаться выраженные изменения в микрососудах мочевого пузыря. При измерении диаметра артериол серозной оболочки наблюдалось расширение их просвета до $32 \pm 2,6$ мкм ($p < 0,05$), что на 18,5% больше контрольных данных. Значительные изменения в других микрососудах серозной оболочки сохраняются. Прекапилляры расширены на 33,3% ($20 \pm 1,8$), капилляры на 38,5% ($9 \pm 0,6$), посткапилляры на 41,2% ($24 \pm 2,1$), венулы на 24,1% ($36 \pm 2,4$) выше контрольных величин. Диаметр артериол мышечного слоя составил $39 \pm 3,0$ мкм, что превышает контрольные показатели на 14,7%. Прекапилляры расширены на 32% ($19,8 \pm 2,4$ мкм). Диаметр капилляров составил $7 \pm 0,9$ мкм, что больше контрольных цифр на 29,2%. Посткапилляры расширены до $27 \pm 1,1$ мкм

($p < 0,05$), что на 50% больше по сравнению с контрольными показателями. Вены достоверно расширены на 42,5% ($57 \pm 3,2$ мкм).

Через одни сутки после 6 минутной двусторонней перевязке внутренних подвздошных артерий наблюдается резкое увеличение диаметра артериол серозной оболочки. Диаметр артериол составил $35 \pm 2,8$ мкм ($p < 0,05$), что превышает контрольные цифры на 29,6%. Прекапилляры расширены на 33,3% ($20 \pm 1,4$ мкм). Диаметр капилляров составляет в среднем $9 \pm 0,8$ мкм, что больше контроля на 38,5%. Посткапилляры расширены на 35,3% ($23 \pm 2,0$ мкм). Вены расширены до $35 \pm 2,8$ мкм ($p < 0,05$), что на 20,7% выше контрольных показателей. В мышечном слое артериолы расширены на 8,8 % ($37 \pm 2,4$ мкм). Резкое расширение и полнокровие сохраняется в остальных микрососудах мышечного слоя. Диаметр прекапилляров составил $18 \pm 1,7$ мкм, капилляров - $6,2 \pm 0,7$ мкм ($p < 0,05$), посткапилляров - $25 \pm 1,8$ мкм ($p < 0,05$), венул - $56 \pm 3,4$ мкм. Процесс преобразования внутриорганных сосудов захватывает все слои мочевого пузыря. Наблюдаются кровоизлияния между мышечными и подслизистыми облачками.

Через трое суток после 6 минутной перевязки внутренних подвздошных артерий диаметры звеньев ГМЦР мочевого пузыря по сравнению с предыдущим сроком уменьшаются. Диаметр артериол серозной оболочки составил $30 \pm 2,4$ мкм что больше по сравнению с контролем на 11,1% прекапилляров - $18 \pm 1,6$ мкм, капилляров - $7,2 \pm 0,4$ мкм, посткапилляров - $20 \pm 1,5$ мкм ($p < 0,05$), венул - $32 \pm 2,4$ мкм. Диаметры артериол мышечного слоя составили $36 \pm 3,0$ мкм, прекапилляров - $17 \pm 1,7$ мкм, капилляров - $5,8 \pm 0,9$ мкм, посткапилляров - $21 \pm 1,6$ мкм, венул - $44 \pm 3,1$ мкм.

Через семь суток после 6 минутного перевязки внутренних подвздошных артерий наблюдается дальнейшее уменьшение диаметра микрососудов и приближение их к контрольным цифрам. Диаметр артериол серозной оболочки составил $27 \pm 1,8$ мкм, что одинаково с контрольными данными. Прекапилляры расширены на 6,7% ($16 \pm 1,4$), посткапилляры - на 7,7% ($7,0 \pm 0,5$), капилляры - на 11,8% ($19 \pm 1,7$), вены - на 3,4% ($30 \pm 2,8$). Артериолы мышечного слоя расширены на 2,9% ($35 \pm 3,0$), прекапилляры - на 6,7% ($16 \pm 1,4$), капилляры - на 3,7% ($5,6 \pm 0,8$). Диаметр посткапилляров составил $18 \pm 1,6$ мкм, что совпадает с контрольным показателем. Диаметры венул расширились на 5% ($42 \pm 2,8$) от контрольных величин. В слизистом слое полнокровие капилляров сохраняется.

Микроциркуляторное русло мочевого пузыря при двусторонней перевязке внутренних подвздошных артерий длительностью двенадцать минут

Наблюдается значительное влияние 12 минутной двусторонней перевязке внутренних подвздошных артерий на микрососуды мочевого пузыря. Уже через 3 часа проявляются последствия двусторонней перевязке внутренних подвздошных артерий на микроциркуляцию мочевого пузыря. Все звенья ГМЦР мочевого пузыря становятся извитыми, а просветы их, по сравнению с условиями нормы резко расширяются. Артериолы серозной оболочки расширены на 18,5%. Диаметры прекапилляров расширены до $25 \pm 2,2$ мкм ($p < 0,05$), что превышает контрольные показатели на 66,6%. Диаметр капилляров составляет $10 \pm 0,9$ мкм ($p < 0,05$), что больше исходных данных на 53,8%. Диаметр посткапилляров расширен до $29 \pm 2,3$ ($p < 0,05$) мкм, что на 70,6% больше контрольных показателей. Вены расширены до $44 \pm 3,1$ мкм ($p < 0,05$), что на 51,7% выше исходных данных. В мышечном слое наблюдаются такие же изменения, как и в серозном. Артериолы расширены на 16,5%, прекапилляры на 30%, капилляры на 55,5%, посткапилляры на 44,4%, вены на 52,5% больше контрольных показателей.

Через шесть часов диаметр артериол серозной оболочки составил $30 \pm 1,8$ мкм, что на 11,1% больше контрольных данных. Все остальные звенья микроциркуляции серозной оболочки становятся извитыми, а просветы их, по сравнению с условиями нормы резко расширенными. Диаметр прекапилляров расширен до $25 \pm 1,9$ мкм ($p < 0,05$), что превышает контрольные показатели на 66,6%. Диаметр капилляров составляет $10 \pm 0,7$ мкм ($p < 0,05$), что на 53,8% больше исходных величин. Посткапилляры достоверно расширены на 76,4% ($30 \pm 1,9$ мкм). Диаметр венул достиг до $43 \pm 2,8$ мкм ($p < 0,05$), что по сравнению с контрольными цифрами больше на 48,3%. В мышечном слое артериолы расширены до $40 \pm 2,8$ мкм, что на 17,6% больше, по сравнению с контрольными показателями. Диаметр прекапилляров расширен и составил в среднем $20 \pm 2,4$ мкм ($p < 0,05$). Это на 33,3% больше контрольного показателя. Капилляры расширены до $9 \pm 0,6$ мкм ($p < 0,05$), что сравнению с контрольными показателями больше на 66,6%. Посткапилляры достоверно расширены на 50% ($27 \pm 1,8$ мкм). Венулы расширились до $58 \pm 3,2$ мкм ($p < 0,05$), что на 45% больше исходных данных. Процесс преобразования внутриорганых сосудов захватывает все слои мочевого пузыря. В слизистом и подслизистом слоях наблюдаются обширные кровоизлияния.

Через двенадцать часов после 12 минутной двусторонней перевязке внутренних подвздошных артерий продолжают наблюдаться полнокровие, извилистость, расширение диаметра микрососудов. Диаметр артериол серозной оболочки составляет $32 \pm 2,2$ ($p < 0,05$), что на 18,5% больше контрольных величин. Прекапилляры расширены до $26 \pm 1,8$ мкм ($p < 0,05$), что превышает контрольные показатели на 73,3%. Диаметр капилляров составляет $11 \pm 0,9$ мкм ($p < 0,05$), что больше исходных данных на 69,2%. Посткапилляры расширены до $32 \pm 2,2$ мкм ($p < 0,05$), по сравнению с контрольными цифрами больше на 88,2%. Венулы достоверно расширены на 58,6% ($46 \pm 3,1$ мкм). Артериолы мышечного слоя равномерно делятированы на 15,3% ($39,2 \pm 2,6$). Остальные микрососуды мышечного слоя достоверно расширены. Прекапилляры расширены на 40% ($21 \pm 2,3$), капилляры - на 68,5% ($9,1 \pm 0,4$), посткапилляры - на 72,2% ($31 \pm 2,1$), венулы - на 50% ($60 \pm 3,8$).

Через одни сутки после 12 минутной двусторонней перевязке внутренних подвздошных артерий диаметр артериол серозной оболочки составил $30 \pm 2,1$ мкм ($p < 0,05$), что на 11,1% больше контрольных данных. Диаметр прекапилляров расширен до $24 \pm 1,6$ мкм ($p < 0,05$), что превышает контрольные показатели на 60%. Диаметр капилляров составляет $11 \pm 0,4$ мкм, что больше исходных данных на 69,2%. Посткапилляры расширены до $29 \pm 1,8$ мкм ($p < 0,05$), что на 70,6% больше контроля. Венулы достоверно расширены на 48,2%. ($43 \pm 2,7$ мкм). В мышечном слое артериолы расширены на 14,7% ($39 \pm 2,4$), прекапилляры - на 33,3% ($20 \pm 1,7$), капилляры - на 64,8% ($8,9 \pm 0,8$), посткапилляры - на 61,1% ($29 \pm 1,4$), венулы - на 47,5% ($59 \pm 3,2$). Увеличение диаметра прекапилляров, капилляров, посткапилляров, венул мышечного слоя были статистически достоверными. Процесс преобразования внутриорганых сосудов захватывает все слои мочевого пузыря. Значительные изменения со стороны слизистого и подслизистого слоев продолжают наблюдаться. Обширные кровоизлияния в слизистом и подслизистом слоях. Отек, клеточная инфильтрация вокруг сосудов.

Через трое суток после 12 минутной двусторонней перевязке внутренних подвздошных артерий наблюдаются уменьшения просвета микрососудов мочевого пузыря по сравнению с предыдущим сроком, но остаются расширенными по сравнению с контролем. Диаметр артериол серозной оболочки составил $29 \pm 2,1$ мкм, что на 7,4% больше контрольных данных. Прекапилляры расширены на 33,3%

($p < 0,05$), капилляры - на 29,2%, посткапилляры - на 41,1% ($p < 0,05$), венулы - на 24,1% ($p < 0,05$). Диаметр артериол мышечного слоя составил $36 \pm 2,4$ мкм, диаметр прекапилляров составил $19 \pm 2,0$ мкм. Капилляры расширены на 27,7%, посткапилляры на 33,3% ($p < 0,05$), венулы на 30% ($p < 0,05$) больше контрольных величин.

Через семь суток после двусторонней перевязке внутренних подвздошных артерий диаметр микрососудов по сравнению с предыдущим сроком уменьшается и приближается к контролю. Артериолы серозной оболочки расширены на 7,4%, прекапилляры - на 26,6%, капилляры - на 13,8%, посткапилляры - на 11,7%, венулы - на 17,2%. Артериолы мышечного слоя расширены на 2,9%, прекапилляры - на 13,3%, капилляры - на 9,2%, посткапилляры - на 5,5%, венулы - на 2,5% больше контрольных величин.

Обсуждение

Поиск источников литературы показал, что это первое исследование по определению морфологических изменений в тканях мочевого пузыря при выполнении двухсторонней перевязки внутренней подвздошной артерии.

Заключение

При 6 минутной двухсторонней перевязке подвздошных артерий на третьи сутки ГМЦР мочевого пузыря определяется тенденция к восстановлению, а к седьмым суткам показатели приходят к исходным величинам. При 12 минутной двухсторонней перевязке подвздошных артерий к 7 суткам параметры ГМЦР мочевого пузыря имеет тенденцию к уменьшению показателей. Существует необходимость в проведении крупных экспериментальных и клинических исследований.

Список литературы

1. Burchell R. C. J. B. A. I. J. o. O. *Physiology of internal iliac artery ligation* // *Gynaecology*. – 1968. – Т. 75, № 6. – С. 642-651.
2. Reich W. J. J. I. C. S. *Ligation of hypogastric (internal iliac) arteries: a life saving procedure for uncontrollable gynecologic and obstetric haemorrhage* // – 1961. – Т. 36. – С. 157.
3. *Step-by-step ligation of the internal iliac artery*/ Selçuk İ., Uzuner B., Boduç E. et al. // *J Turk Ger Gynecol Assoc*. – 2019. – Т. 20, № 2. – С. 123-128.
4. *Clinical outcome, fertility and uterine artery Doppler scans in women with obstetric bilateral internal iliac artery ligation or embolisation*/ Domingo S., Perales-Puchalt A., Soler I. et al. // *Gynaecology*. – 2013. – Т. 33, № 7. – С. 701-704.
5. Kigata T., Shibata H. *Anatomical variations of the arterial branches from the rat iliac arteries* // *J Vet Med Sci*. – 2019. – Т. 81, № 1. – С. 1-8.
6. *Significance of malondialdehyde, superoxide dismutase and endotoxin levels in Budd-Chiari syndrome in patients and a rat model* /Cheng D. L., Zhu N., Li C. L. et al. // *Exp Ther Med*. – 2018. – Т. 16, № 6. – С. 5227-5235.
7. Jungebluth P., Ostertag H., Macchiarini P. *An experimental animal model of postobstructive pulmonary hypertension* // *J Surg Res*. – 2008. – Т. 147, № 1. – С. 75-78.

DOI 10.54500/2790-1203.S1.2022.129-141
МРНТИ 34.51.15+76.03.35
УДК 547.962.9-018:577.462

ОЦЕНКА КОЛЛАГЕНОВЫХ ВОЛОКНИСТЫХ СТРУКТУР СОЕДИНИТЕЛЬНОЙ ТКАНИ МЫШЕЙ C57BL/6J В УСЛОВИЯХ НЕВЕСОМОСТИ

Д.Б. Никитюк^{1,2}, В.В. Шишкина³, С.В. Клочкова^{4,5}, Н.Т. Алексеева³, Е.Е. Иванова³, Л.Н. Антакова³

¹Федеральное государственное бюджетное учреждение науки Федеральный исследовательский центр питания, биотехнологии и безопасности пищи, Российская Федерация, 109240, Москва, [Устьинский пр. 2/14](#)

²Федеральное государственное автономное образовательное учреждение высшего образования Первый Московский государственный медицинский университет имени И.М. Сеченова Министерства здравоохранения Российской Федерации (Сеченовский Университет), Российская Федерация, 119991, Москва, [Трубецкая 8, стр. 2](#)

³Федеральное государственное бюджетное образовательное учреждение высшего образования «Воронежский государственный медицинский университет имени Н.Н. Бурденко» Министерства здравоохранения Российской Федерации, Российская Федерация, 394066, Воронеж, Студенческая 10

⁴Федеральное государственное автономное образовательное учреждение высшего образования «Российский университет дружбы народов», Российская Федерация, 117198 Москва, [Миклухо-Макляя 6](#)

⁵Государственное автономное учреждение здравоохранения города Москвы «Московский научно-практический центр медицинской реабилитации, восстановительной и спортивной медицины Департамента здравоохранения города Москвы», Российская Федерация, 105120, Москва, Земляной вал 53

^{1,2}**Никитюк Дмитрий Борисович** – член-корреспондент РАН, доктор медицинских наук, профессор, директор ФГБУН «ФИЦ питания и биотехнологии», профессор кафедры оперативной хирургии и топографической анатомии ФГАОУ ВО «Первый Московский государственный университет им. И.М. Сеченова» Минздрава России (Сеченовский университет), e-mail: nikitjuk@ion.ru, ORCID 0000-0002-2259-1222

³**Шишкина Виктория Викторовна** – кандидат медицинских наук, доцент, доцент кафедры гистологии, директор Научно-исследовательского института экспериментальной биологии и медицины (НИИ ЭБМ) ФГБОУ ВО ВГМУ им. Н.Н. Бурденко Минздрава России, e-mail: 4128069@gmail.com, ORCID 0000-0001-9185-4578

^{4,5}**Клочкова Светлана Валериевна** – доктор медицинских наук, профессор кафедры анатомии человека Медицинского института ФГАОУ ВО РУДН, старший научный сотрудник отдела спортивной медицины и клинической фармакологии ГАУЗ «Московский научно-практический центр медицинской реабилитации, восстановительной и спортивной медицины ДЗМ», e-mail: swetlana.chava@yandex.ru, ORCID 0000-0003-2041-7607

³**Алексеева Наталия Тимофеевна** – доктор медицинских наук, профессор, заведующий кафедрой нормальной анатомии человека ФГБОУ ВО ВГМУ им. Н.Н. Бурденко Минздрава РФ, e-mail: alexeevant@list.ru, ORCID 0000-0003-1510-8543

³**Иванова Елена Евгеньевна** – кандидат медицинских наук, старший научный сотрудник НИИ ЭБМ, ассистент кафедры гистологии ФГБОУ ВО ВГМУ им. Н.Н. Бурденко Минздрава РФ, e-mail: 8915588871@mail.ru, ORCID 0000-0001-8920-8059

³**Антакова Любовь Николаевна** – кандидат биологических наук, старший научный сотрудник, заведующая лабораторией постгеномных исследований НИИ ЭБМ ФГБОУ ВО ВГМУ им. Н.Н. Бурденко Минздрава РФ, e-mail: tsvn@bk.ru, ORCID 0000-0001-5212-1005

ТӘЖІРИБЕЛІК МЕДИЦИНА МӘСЕЛЕЛЕРІ

Изучение физиологических механизмов перестройки волокнистого компонента и межклеточного матрикса соединительной ткани позволяет открыть новые пути эффективной реализации функциональных способностей ткани, в том числе регенерационных процессов в условиях невесомости.

Цель: оценить коллагеновые волокнистые структуры соединительной ткани мышц C57BL/6J в условиях невесомости.

Материал и методы: проведен морфологический анализ дермы кожи мышц линии C57BL/6J эксперимента Rodent Research-4 групп орбитального полета и контроля с применением окрашивания пикросириус красный и комбинации импрегнация серебром и толуидиновым синим для визуализации фибрилlogenеза коллагена I и III типов.

Результаты. Дерма мышц всех контрольных групп имела хорошо выраженный коллагеново-эластический волоконно-фибриллярный волокнистый каркас с преобладанием коллагена I типа. Поверхность волокон имела ярко выраженный продольный рельеф с хорошо развитой системой поперечных фибрилл. Волокнистый компонент соединительной ткани дермы кожи животных группы космического полета отреагировал изменением соотношения I и III типов коллагенов в сторону увеличения незрелого коллагена III типа (80,8% vs 19,2%) по сравнению с группами контроля (89% vs 12%). Обращала на себя внимание и разобщенность эластических волокон с коллагенами, что может свидетельствовать о процессах ремоделирования волокнистого компонента в измененных условиях воздействия гравитации.

Заключение: получены данные, свидетельствующие о чувствительности волокнистых и клеточных компонентов соединительной ткани к условиям невесомости.

Ключевые слова: невесомость, волокнистый компонент дермы, фибробласт, тучные клетки, коллаген.

EVALUATION OF COLLAGEN FIBROUS STRUCTURES OF CONNECTIVE TISSUE OF C57BL/6J MICE IN ZERO GRAVITY

D. Nikityuk^{1,2}, V. Shishkina³, S. Klochkova^{4,5}, N. Alekseeva³, E. Ivanova³, L. Antakova³

¹Federal Research Centre of Nutrition, Biotechnology and Food Safety, Russian Federation 109240 Moscow, Ustinsky ave . 2/14

²I.M. Sechenov First Moscow State Medical University (Sechenov University), Russian Federation 119991 Moscow, Trubetskaya 8, p.2

³N.N. Burdenko Voronezh State Medical University, Russian Federation 394066 Voronezh, Studentskaya 10

⁴Peoples' Friendship University of Russia (RUDN University), Russian Federation 117198 Moscow, Miklukho-Maklaya 6

⁵Moscow Centre for Research and Practice in Medical Rehabilitation, Restorative and Sports Medicine of Moscow Healthcare Department, Russian Federation 105120 Moscow, Earthen rampart 53

^{1,2}**Dmitriy B. Nikityuk** – Corresponding Member of the Russian Academy of Sciences, Doctor of Medical Sciences, Professor, Director of the Federal Research Centre of Nutrition, Biotechnology and Food Safety, Professor of the Department of Operative Surgery and Topographic Anatomy of the I.M. Sechenov First Moscow State Medical University of Ministry of Healthcare of the Russian Federation (Sechenov University), e-mail: nikitjuk@ion.ru , ORCID 0000-0002-2259-1222

³**Victoria V. Shishkina** – Candidate of Medical Sciences, Associate Professor, Associate Professor of the Department of Histology, Director of the Research Institute of Experimental Biology and Medicine of the N.N. Burdenko Voronezh State Medical University of the Ministry of Healthcare of the Russian Federation, e-mail: 4128069@gmail.com, ORCID 0000-0001-9185-4578

^{4,5}**Svetlana V. Klochkova** – Doctor of Medical Sciences, Professor of the Department of Human Anatomy of the Medical Institute Peoples' Friendship University of Russia, Senior Researcher of the Department of Sports Medicine and Clinical Pharmacology of the Moscow Center for Research and Practical in Medical Rehabilitation, Restorative and Sports Medicine of Moscow Healthcare Department, e-mail: swetlana.chava@yandex.ru, ORCID 0000-0003-2041-7607

ТӘЖІРИБЕЛІК МЕДИЦИНА МӘСЕЛЕЛЕРІ

³**Natalia T. Alekseeva** – Doctor of Medical Sciences, Professor, Head of the Department of Normal Human Anatomy of N.N. Burdenko Voronezh State Medical University of the Ministry of Healthcare of the Russian Federation, e-mail: alexeevant@list.ru, ORCID 0000-0003-1510-8543

³**Elena E. Ivanova** – Candidate of Medical Sciences, Senior Researcher Research Institute of Experimental Biology and Medicine, Assistant at the Department of Histology of the N.N. Burdenko Voronezh State Medical University of the Ministry of Healthcare of the Russian Federation, e-mail: 8915588871@mail.ru, ORCID 0000-0001-8920-8059

³**Lyubov N. Antakova** – Candidate of Biological Sciences, Senior Researcher, Head of the Laboratory of Postgenomic Research of the Research Institute of Experimental Biology and Medicine of N.N. Burdenko Voronezh State Medical University of the Ministry of Healthcare of the Russian Federation, e-mail: tsvn@bk.ru, ORCID 0000-0001-5212-1005

The study of the physiological mechanisms of the restructuring of the fibrous component and the intercellular matrix of connective tissue allows us to discover new ways to effectively implement the functional abilities of the tissue, including regenerative processes in zero gravity.

Objective: to evaluate the collagen fibrous structure of the connective tissue of C57BL/6j mice in zero gravity.

Material and methods: C57BL/6j line for visualization of collagen fibrillogenesis types I and III morphological analysis of mouse dermis Rodent Research experiment-group 4 orbital flight and observation of picosiria was carried out using a combination of red paint and impregnation of silver and toluidine blue.

Results: in the dermis of mice of all control groups, collagen prevailed-an elastic fibrous-fibrillar fibrous framework with a predominance of type I collagen. There was a longitudinal relief on the surface of the fibers with a well-developed system of transverse fibrils. The fibrous component of the connective tissue of the dermis of the skin of the animals of the spaceflight group changed the ratio of collagen types I and III compared to the control groups (89% vs 12%) with the growth of imperfect type III collagen (80.8% vs 19.2%). I drew attention to the splitting of elastic fibers by collagens, which may indicate the processes of restoration of the fibrous component when gravity changes.

Conclusion: data reflecting the sensitivity of fibrous and cellular components of connective tissue to the conditions of weightlessness have been obtained.

Keywords: weightlessness, fibrous component of the dermis, fibroblast, mast cells, collagen.

САЛМАҚСЫЗДЫҚ ЖАҒДАЙЫНДА C57BL/6J ТЫШҚАНДАРЫНЫҢ ДӘНЕКЕР ТІНІНІҢ КОЛЛАГЕН ТАЛШЫҚТЫ ҚҰРЫЛЫМЫН БАҒАЛАУ

Д.Б. Никитюк^{1,2}, В.В. Шишкина³, С.В. Клочкова^{4,5}, Н.Т. Алексеева³, Е.Е. Иванова³, Л.Н. Антакова³

¹Тамақтану, Биотехнология және тамақ өнімдерінің қауіпсіздігі федералды зерттеу орталығы, Ресей Федерациясы 109240 Мәскеу, Устинский даңғылы, 2/14 үй

²Бірінші Мәскеу мемлекеттік медицина университеті. И. М. Сеченова (Сеченов университеті), Ресей Федерациясы 119991 Мәскеу, Трубецкая, 8-үй, 2-бет

³Воронеж мемлекеттік медицина университеті. Н. Н. Бурденко, Ресей Федерациясы 394066 Воронеж, Студенческая, 10

⁴Ресей халықтар достығы университеті (РУДН), Ресей Федерациясы 117198 Мәскеу, Миклухо-Маклая, 6

⁵Мәскеу қаласының Денсаулық сақтау департаментінің медициналық оңалту, қалпына келтіру және спорттық медицина Мәскеу ғылыми-практикалық орталығы, Ресей Федерациясы 105120 Мәскеу, Земляной вал, 53

^{1,2}**Никитюк Дмитрий Борисович** - Ресей Ғылым академиясының корреспондент-мүшесі, медицина ғылымдарының докторы, профессор, тамақтану, Биотехнология және тамақ өнімдерінің қауіпсіздігі федералды зерттеу орталығының директоры, алғашқы Мәскеу мемлекеттік медицина университетінің жедел хирургия және топографиялық анатомия кафедрасының профессоры. И. М. Сеченова Ресей Федерациясы Денсаулық сақтау министрлігінің (Сеченов университеті), e-mail: nikitjuk@ion.ru, ORCID 0000-0002-2259-1222

³**Шишкина Виктория Викторовна** - медицина ғылымдарының кандидаты, доцент, гистология кафедрасының доценті, ВГМУ эксперименттік биология және медицина ғылыми-зерттеу институтының директоры, Н. Н. Бурденко Ресей Денсаулық сақтау министрлігі, e-mail: 4128069@gmail.com, ORCID 0000-0001-9185-4578

ТӘЖІРИБЕЛІК МЕДИЦИНА МӘСЕЛЕЛЕРІ

^{4,5}**Клочкова Светлана Валериевна** - медицина ғылымдарының докторы, Ресей халықтар достығы университеті медицина институтының Адам анатомиясы кафедрасының профессоры, Мәскеу қаласы Денсаулық сақтау департаментінің медициналық оңалту, қалпына келтіру және спорттық медицина Мәскеу ғылыми-практикалық орталығының спорттық медицина және клиникалық фармакология бөлімінің аға ғылыми қызметкері, e-mail: swetlana.chava@yandex.ru, ORCID 0000-0003-2041-7607

³**Алексеева Наталия Тимофеевна** - медицина ғылымдарының докторы, профессор, Воронеж мемлекеттік медицина университетінің адамның қалыпты анатомиясы кафедрасының меңгерушісі. Н. Н. Бурденко Ресей Федерациясы Денсаулық сақтау министрлігі, e-mail: alexeevant@list.ru, ORCID 0000-0003-1510-8543

³**Иванова Елена Евгеньевна** - медицина ғылымдарының кандидаты, Эксперименттік биология және медицина ҒЗИ аға ғылыми қызметкері, Воронеж мемлекеттік медицина университетінің гистология кафедрасының ассистенті. Н. Н. Бурденко Ресей Федерациясы Денсаулық сақтау министрлігі, e-mail: 89155888871@mail.ru, ORCID 0000-0001-8920-8059

³**Антакова Любовь Николаевна** - биология ғылымдарының кандидаты, аға ғылыми қызметкер, Воронеж мемлекеттік медицина университетінің Эксперименттік биология және медицина ҒЗИ постгеномдық зерттеулер зертханасының меңгерушісі. Н. Н. Бурденко Ресей Федерациясы Денсаулық сақтау министрлігі, e-mail: tsvn@bk.ru, ORCID 0000-0001-5212-1005

Талшықты компонент пен дәнекер тінінің жасушааралық матрицасын қайта құрудың физиологиялық механизмдерін зерттеу Ұлпаның функционалды қабілеттерін, оның ішінде салмақсыздық жағдайында қалпына келтіру процестерін тиімді жүзеге асырудың жаңа жолдарын ашуға мүмкіндік береді.

Мақсаты: салмақсыздық жағдайында c57bl/6j тышқандарының дәнекер тінінің коллаген талшықты құрылымын бағалау.

Материал және әдістері: I және III типті коллаген фибриллогенезін визуализациялау үшін c57bl/6j желісі тышқандар дерма тері морфологиялық талдау rodent Research эксперимент-4 тобы орбиталық ұшу және бақылау пикросириус қызыл бояу және күміс және толудиин көк импрегнация комбинациясы арқылы жүргізілді.

Нәтижелер: барлық бақылау топтарының тышқандарының Дермисінде I типті коллагеннің басым коллагенді-серпімді талшықты-фибриллярлы талшықты жақтау болды. Талшықтардың бетінде жақсы дамыған көлденең фибриллалар жүйесі бар бойлық рельеф болды. Ғарыштық ұшу тобының жануарлар терісінің дермисінің дәнекер тінінің талшықты компоненті I және III коллаген түрлерінің арақатынасын бақылау топтарымен (89% vs 12%) салыстырғанда жетілмеген III типті коллагеннің (80,8% vs 19,2%) өсуіне қарай өзгертті. Мен серпімді талшықтардың коллагендермен бөлінуіне назар аудардым, бұл ауырлық күшінің өзгерген жағдайында талшықты компонентті қалпына келтіру процестерін көрсетуі мүмкін.

Қорытынды: дәнекер тінінің талшықты және жасушалық компоненттерінің салмақсыздық жағдайларына сезімталдығын көрсететін мәліметтер алынды.

Түйінді сөздер: салмақсыздық, дермистің талшықты компоненті, фибробласт, мастикалық жасушалар, коллаген.

Corresponding author: Lyubov N. Antakova – Candidate of Biological Sciences, Senior Researcher, Head of the Laboratory of Postgenomic Research Research Institute of Experimental Biology and Medicine of N.N. Burdenko Voronezh State Medical University of the Ministry of Healthcare of the Russian Federation, Russian Federation 394066 Voronezh, Studentskaya 10; e-mail: tsvn@bk.ru, ORCID 0000-0001-5212-1005

Resteved 14.06.2022

Accepted 20.06.2022

Bibliographic reference: Оценка коллагеновых волокнистых структур соединительной ткани мышей C57bl/6j в условиях невесомости/Никитюк Д.Б., Шишкина В.В., Клочкова С.В. и др. //Астана медициналық журналы. – 2022. – Специальный выпуск. - № 1. – С.129-141.

Актуальность

Волокнистые структуры всех типов соединительной ткани представляют собой основные конструкционные элементы, позволяющие реализовывать биомеханическую функцию, определяющую возможности того или иного органа. Гистохимические методы светооптической микроскопии, которые впервые стали использоваться с конца XIX века и актуальны в настоящее время, позволяют выявлять главный компонент фибриллярных волокон – коллаген I типа. Однако, обнаружение коллагена III типа, присутствующего вместе с коллагеном I и входящим в состав ретикулярных волокон представлялось невозможным для совместной визуализации и оценки. В 1964 году Ф. Свитом и Х. Пухтлером был предложен новый краситель для окрашивания гистологических микропрепаратов – пикросириус красный. Впервые способ обнаружения и последующего анализа коллагеновых волокон, окрашенных с использованием комбинации окрашивания пикросириус красный и поляризационной микроскопии был описан L. S. Jungueira [1]. В настоящее время, с развитием технологий анализа изображений, этот метод продолжает использоваться для идентификации и анализа анизотропии волокон и их ориентации на препаратах, полученных из образцов тканей. Коллаген является одним из важнейших компонентов внеклеточного матрикса ткани. Он обеспечивает прочность, эластичность и гистоархитектонику ткани, позволяя ей выдерживать износ от внешних факторов, таких как физический стресс, а также от внутренних стрессовых факторов, таких как воспаление или другие патологические состояния [2]. Функциональные особенности секретома тучных клеток (ТК) позволяют им выступать в качестве индукторов и регуляторов важнейших физиологических и патологических процессов, среди которых координация гомеостаза тканевого микроокружения, реализация врожденного и адаптивного иммунитета, инициация и последующее развитие воспалительных и аллергических реакций, ангиогенез, клеточная пролиферация и др. [3]. Вместе с этим ряд компонентов секретома, включая протеогликаны, специфические протеазы, TGF- β и др. принимают как прямое, так и опосредованное участие в изменении структуры стромы внутренних органов, наделяя тучные клетки особыми потенциями в аспекте ремоделирования межклеточного матрикса [3]. Частая ассоциация показателей численности ТК с интенсивностью фиброзных изменений соответствующих органов позволила предположить их активную вовлеченность в индукцию биогенеза коллагеновых белков и внеклеточных этапов фибриллогенеза [3]. Этим определяется важность разработки и внедрения в морфологическую практику методических приемов, способствующих конкретизации точек приложения селективных эффектов ТК в процессе образования коллагеновых волокон, а также более объективной оценке их вклада в развитие патологических процессов с прогрессирующим фиброзированием тканей.

Космические полеты, имеющие тенденцию к увеличению продолжительности времени пребывания в условиях с измененной гравитацией ставят перед научным сообществом задачи, связанные с разработкой мер по снижению неблагоприятных физиологических факторов. Регулирующая роль соединительной ткани определяет формирование адекватных условий функционирования организма и поддержания гомеостаза в условиях невесомости. В результате изменения условий функционирования меняются межклеточные и клеточно-матриксные взаимодействия, в частности иммунофенотип резидентных и мигрирующих клеток соединительной ткани. Медиаторы воспаления, воздействуя в условиях невесомости активизируют различные виды клеток, в том числе, тучные клетки, принимающие

ТӘЖІРИБЕЛІК МЕДИЦИНА МӘСЕЛЕЛЕРІ

участие в перестройке как волокнистых элементов, так и аморфного вещества соединительной ткани.

Цель

Изучить особенности ремоделирования коллагеновых волокнистых структур соединительной ткани мышей линии C57BL/6N после 24-суточного космического полета с использованием методики окрашивания пикросириус красный.

Материалы и методы

Эксперимент «Rodent Research-4» выполнен в 2017 году на мышах *Mus musculus* линии C57BL/6J, в возрасте 9-12 недель на начало эксперимента, доставленных из лаборатории Джексона (Jackson Laboratory, Bar Harbor, ME). Объектом морфологического исследования явилась соединительная ткань кожи латеральной поверхности бедра мышей группы-космического полета (n=10) и трех групп контроля: наземного (n=10), базального (n=10), виварийного (n=10). Животные группы космического полета 4 дня находились в транспортном контейнере с 18 февраля 2017 года в капсуле Dragon SV на стартовой площадке. Космический корабль SpaceX-10 был запущен 23 февраля, и 25 февраля лабораторные мыши были доставлены на МКС и пребывали в космосе 21-24 суток. Уникальная особенность биоматериала полетной группы заключалась в проведении эвтаназии непосредственно в условиях невесомости на борту МКС. Грызуны в группе виварийного контроля получали питьевую воду и питание *ad libitum*. Мыши группы базального контроля подвергались эвтаназии сразу после старта космического корабля SpaceX10. В группе наземного контроля животные находились в наземной экспериментальной камере по имитации условий содержания животных на МКС (Космический центр им. Джона Кеннеди, США), время пребывания повторяло полетный эксперимент. Образцы замораживали и далее содержали в пакетах со льдом. Временной интервал между эвтаназией и криофиксацией биоматериала составлял 2 мин. Дальнейшее хранение биоматериала (до приземления) происходило в морозильной камере. Протокол работы с животными контрольных групп соответствовал графику работы с полетной группой. Полученные пробы были доставлены в Россию на сухом льду без разморозки в соответствии с протоколом НАСА-Роскосмос “Utilization Sharing Plan on-board ISS” (подписан 18 июля 2013 года). Все проводимые процедуры на животных были одобрены Институциональным комитетом по уходу за животными и их использованию г. Эймса (США).

Морфологические исследования проводились в НИИ экспериментальной биологии и медицины ФГБОУ ВО «Воронежский государственный медицинский университет имени Н.Н. Бурденко» Минздрава России.

Взятые образцы дермы кожи фиксировали в 10% забуференном формальдегиде в течение 12 часов при температуре 4 °C [2]. Далее осуществляли гистологическую проводку по стандартному протоколу с использованием ряда спиртов, ксилола и парафина в гистопроцессоре карусельного типа MTP-120 (SLEE Medical, Германия) с последующим изготовлением парафиновых блоков на станции Tissue-Tek TEC 5 (Sakura Seiki Co.Ltd. Япония). Гистологические срезы толщиной 2 мкм изготавливали на ротационном микротоме Accu-Cut SRM 200 (Sakura Finetek Europe B.V, Нидерланды) с последующим окрашиванием различными методиками: раствором Гимза, пикросириус красный, а также комбинированной методикой импрегнации серебром и раствором Гимза (таблица 1). Количественный и качественный состав коллагеновых волокнистых структур соединительной ткани изучался в поляризованном свете на микроскопе ZEISS Axio Imager.A2 (Carl Zeiss,

ТӘЖІРИБЕЛІК МЕДИЦИНА МӘСЕЛЕЛЕРІ

Германия). Определение соотношения коллагенов I и III типов основывалась на цветовых спектрах в поляризованном свете для I типа коллагена – желто-оранжевое (красное) двулучепреломление, III типа – зеленое [4]. Установление соотношения I и III типов коллагена проводилось на основе программного обеспечения ImageJ методом анализа цветовой гистограммы каждого поля зрения. Абсолютные показатели красного и зеленого цветов спектра переводились в относительные величины и выражались в процентном соотношении относительно друг друга с учетом стандартного отклонения [5].

Статистический анализ проводили с помощью пакета программного обеспечения SPSS (V. 13.0). Результаты представлены в виде среднего значения (M) ± m (стандартная ошибка среднего). Для оценки достоверности различий между двумя группами использовали t-критерий Стьюдента или U-критерий Манна-Уитни в случае непараметрического распределения.

Таблица 1 - Используемые растворы для гистологического окрашивания соединительной ткани.

Наименование	Поставщик	Разведение	Производитель
Раствор Гимза, Артикуль: 20-043/L	Biovitrum	Ready to-use	ООО «ЭргоПродакшн», Россия
Пикросириус красный ab150681 – Picro Sirius Red Stain Kit (Connective Tissue Stain)	Abcam	Ready to-use	Abcam, Cambridge, UK
Импregnация серебром Артикуль: 21-026	Biovitrum	Ready to-use	ООО «ЭргоПродакшн», Россия

Результаты

При морфометрическом анализе дермы кожи, окрашенной раствором Гимза произведен количественный подсчет метахроматичных тучных клеток, не выявивший достоверных изменений в популяции клеток в условиях невесомости и групп контроля (таблица 2, 3, рисунок 1, 2). Однако, функциональное распределение тучных клеток было различным с увеличением пула дегранулирующих клеток в условиях космического полета по сравнению с группами контроля. Достаточно характерной особенностью полетной группы являлось обнаружение секреторных гранул на некотором расстоянии от цитоплазмы, часто образующих метахроматичные локусы в дерме кожи. В целом интенсивность выведения компонентов секрета тучных клеток в специфическом тканевом микроокружении возрастала.

Таблица 2 - Содержание и гистотопографические особенности распределения тучных клеток в дерме кожи мышей (методика: окрашивание раствором Гимза).

Группа эксперимента	Количество тучных клеток (на 1 мм ²)	Частота прилегания ТК друг к другу (в % от общего количества)
Виварийный контроль	34,4±3,1	4,59±0,29 [∞]
Базальный контроль	39,1±4,6	5,24±0,41 ^{∞*}
Наземный контроль	32,6±3,2	3,75±0,27 ⁺
Космический полет	36,6± 3,2	3,51±0,18 ^{+□}

ТӘЖІРИБЕЛІК МЕДИЦИНА МӘСЕЛЕЛЕРІ

Условные обозначения: Достоверные отличия ($p < 0,05$) по сравнению с группой наземного контроля (*), базального контроля (+), виварийного контроля (\square) и космического полета (∞).

Таблица 3 - Оценка секреторной активности и локализации тучных клеток дермы кожи мышей, в % (методика: окрашивание раствором Гимза).

Группа эксперимента	ТК без признаков секреции	ТК с признаками секреции	Безъядерные фрагменты ТК
Виварийный контроль	26,2±2,7 ∞	45,7±3,7 ∞ +	28,1±1,9
Базальный контроль	21,8±2,4 ∞	54,8±2,1 $\square\infty$	23,4±2,5
Наземный контроль	25,3±2,1 ∞	47,1±4,1 ∞	27,6±2,1
Космический полет	11,5±0,8 * + \square	61,5±3,3 * + \square	27,0±1,8

Условные обозначения: см. табл.2.

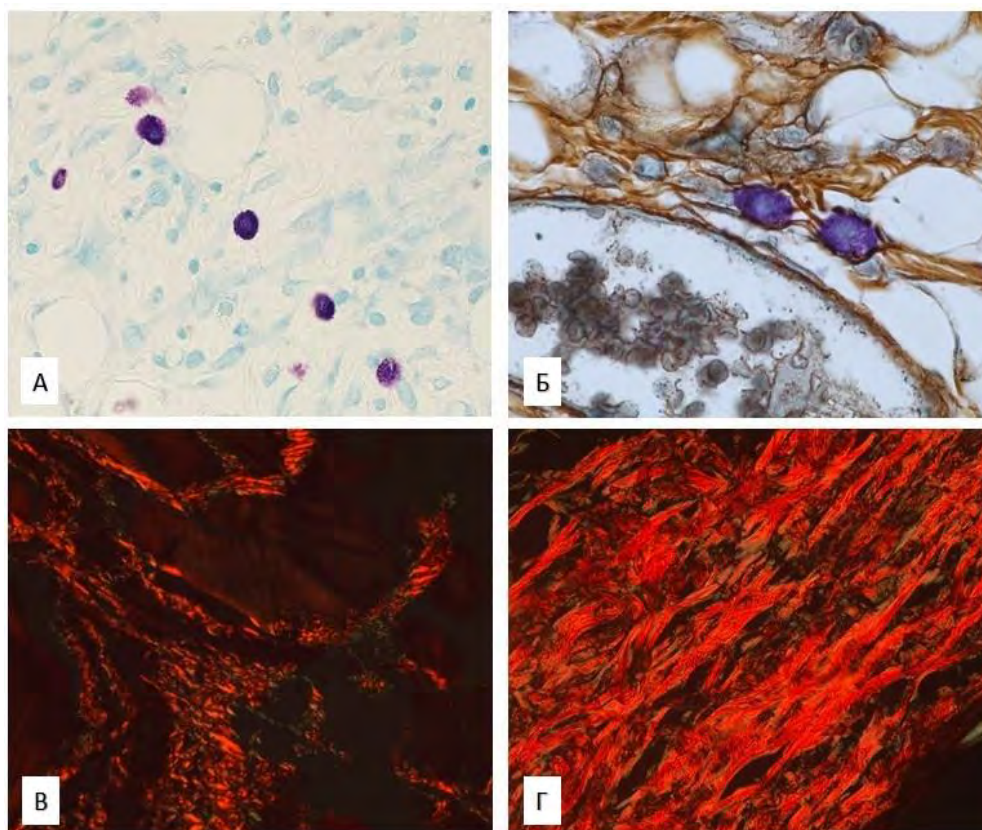


Рисунок 1 - Дерма кожи мышей C57BL/6J группы виварийного контроля. Обозначения: **А.** Окрашивание раствором Гимза. Визуализируются тучные клетки, наполненные гранулами, наблюдается низкая интенсивность экзоцитоза. Шкала 20 мкм; **Б.** Окрашивание комбинированной методикой импрегнации серебром и раствором Гимза. Визуализируются метахроматично окрашенные тучные клетки, расположенные на фибриллярных волокнах (ретикулярные волокна окрашены черным цветом) периваскулярной локализации. Шкала 10 мкм; **В, Г.** Окрашивание пикросириус красным. Визуализация коллагеновых волокон в поляризованном свете: коллаген I (толстые волокна) – оранжево-желтое свечение, коллаген III (тонкие волокна) – зеленое. Шкала: рис. В 10 мкм; рис. Г 20 мкм.

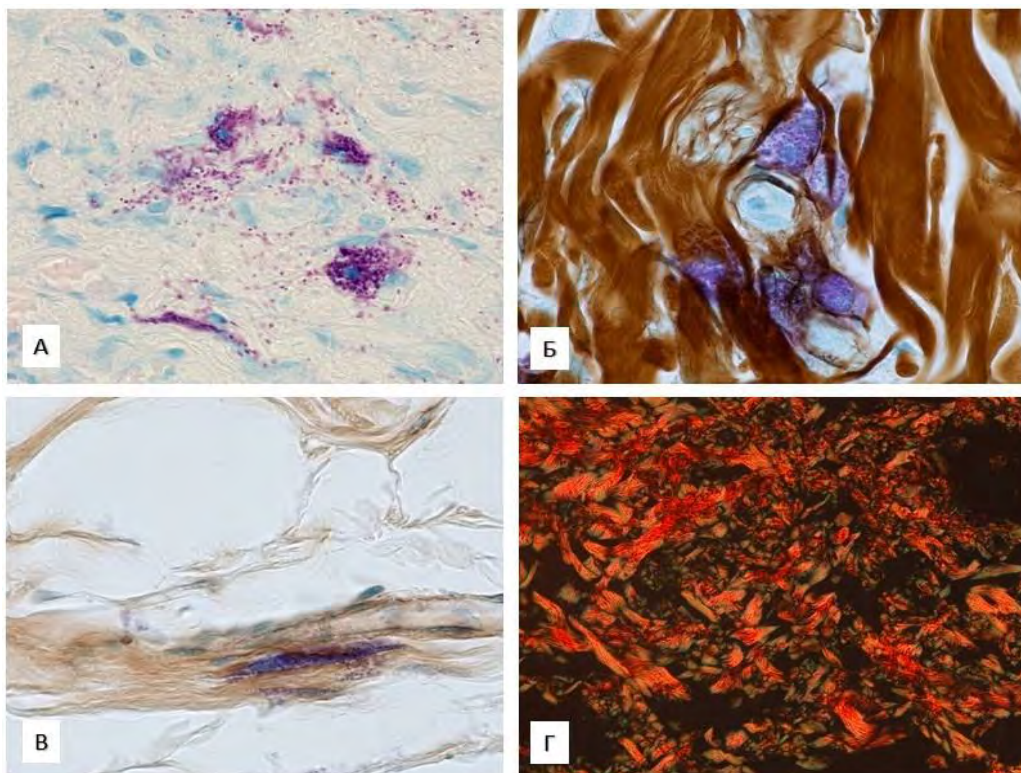


Рисунок 2. Дерма кожи мышей C57BL/6J группы космического полета. Обозначения: **А.** Окрашивание раствором Гимза. Наблюдается дегрануляция тучных клеток и расположение секреторных гранул во внеклеточном матриксе соединительной ткани дермы кожи, включая гранулы крупных размеров. Шкала 20 мкм; **Б, В.** Окрашивание комбинированной методикой импрегнации серебром и раствором Гимза. Снижается количество импрегнированных ретикулярных волокон дермы. Шкала 10 мкм; **Г.** Окрашивание пикросириус красным. Визуализация коллагеновых волокон в поляризованном свете: коллаген I (толстые волокна) – оранжево-желтое свечение, коллаген III (тонкие волокна) – зеленое. Шкала 20 мкм.

Другим характерным морфологическим признаком группы космического полета стало разобщение морфофункционального кластера «тучная клетка – фибробласт» (рисунок 2). Дегранулирующие тучные клетки являются известными резервуарами различных медиаторов, таких как фактор роста фибробластов, гистамин, триптаза, химаза, интерлейкины и TGF- β , играющих важную роль в процессе ремоделирования соединительной ткани. Адгезия тучных клеток к клеткам фибробластического дифферона свидетельствует об активном фибрилlogenезе [6]. Как показало комбинированное окрашивание импрегнации серебром и толуидиновым синим, ретикулярные волокна выявлялись в дерме контрольных групп достаточно редко, однако в области прилегания тучных клеток к фибробластам/фиброцитам - с большей частотой по сравнению с другими локациями кожи. В то же время, следует отметить существование в коже определенного пула коопераций из нескольких клеток, в состав которых входят тучные клетки, принимающие активное участие в фибрилlogenезе и этапах образовании ретикулярных волокон. Основной локализацией тучных клеток было межпучковое пространство, в котором осуществлялся контакт с коллагеновыми волокнами (рисунок 1). В ситуации прилегания тучной клетки к фиброциту/фибробласту в полетной группе, несмотря на имеющиеся индивидуальные различия, можно отметить более редкое выявление ретикулярных волокон по сравнению с результатами исследования биоматериала контрольных групп (рисунок 2).

ТӘЖІРИБЕЛІК МЕДИЦИНА МӘСЕЛЕЛЕРІ

Важным морфологическим свидетельством ослабления активности участия ТК в фибриллогенезе под влиянием невесомости являлось уменьшение количества преколлагеновых волокон, прилежащих к ТК или отходящих от них в различных направлениях внеклеточного матрикса (рисунок 2). Возможно, следствием этого являлось и интегральное снижение числа импрегнированных волокон в дерме кожи у мышей полетной группы по сравнению с животными контрольных групп, свидетельствуя о торможении фибриллогенеза в условиях невесомости. Обращал на себя внимание факт более частой солокализации ТК с коллагеновыми волокнами, что может свидетельствовать об изменении их миграционной активности в пределах специфического тканевого микроокружения кожи.

Изучение микропрепаратов кожи с использованием поляризационной микроскопии при окрашивании красителем пикросириус красный выявило ряд морфологических свидетельств грависенситивности фибриллогенеза. Дерма мышей всех контрольных групп имела хорошо выраженный коллагеново-эластический волоконно-фибрилярный волокнистый каркас с преобладанием коллагена I типа (рисунок 1). Поверхность волокон имела ярко выраженный продольный рельеф с хорошо развитой системой поперечных фибрилл. Эластические волокна, визуально более тонкие и извитые, располагались неориентированно и непосредственно контактировали с коллагеном I (рисунок 1). Наличие данных зон имеют важное функциональное значение в сохранении структурной целостности каркаса и поддержании его трехмерной конфигурации. Волокнистый компонент соединительной ткани дермы кожи животных группы космического полета отреагировал изменением соотношения I и III типов коллагенов в сторону увеличения незрелого коллагена III типа (80,8% vs 19,2%) по сравнению с группами контроля (89% vs 12%) (рисунок 2). Визуально отмечалась «рыхлость» сетчатого слоя дермы, сосочковый слой содержал короткие и мало извитые волокна, образуя ячеистую структуру (рисунок 2). Обращала на себя внимание и разобщенность эластических волокон с коллагенами, что может свидетельствовать о процессах ремоделирования волокнистого компонента в измененных условиях воздействия гравитации.

Обсуждение полученных результатов

Коллаген является основным полимером во всех типах соединительных тканей, начиная от волокнистых и заканчивая скелетными тканями. Коллагеновые сети обеспечивают орган прочностью и резистентностью при приложении механической силы, тем самым предотвращая чрезмерную деформацию ткани [7]. Существует 16 типов коллагена, из которых типы I, II и III почти составляют 80% коллагена в организме [6]. Переплетаясь, коллагеновые волокна формируют длинные тонкие фибриллы. Коллаген IV типа образует двумерную сеть [6]. Коллаген других типов связывается с коллагеном фибриллообразного типа. Различные типы коллагена, вместе с другими компонентами внеклеточного матрикса, подвергаются постоянному ремоделированию для реализации необходимой прочности и эластичности при биомеханической нагрузке. Физическое, механическое или химическое повреждение ткани или органа приведет к нарушению накопления и организации коллагена. Следовательно, оценка закономерностей распределения коллагена дает нам представление о резистентности тканей и органов к растяжению [6].

Окрашивание пикросириус красный (также называемое Picrosirius red (PSR) или окрашиванием Sirius red) является селективным гистохимическим методом, подходящим как для морфологического, так и для полуколичественного обнаружения в парафиновых срезах коллагеновых волокон. В срезах, которые анализируются с помощью поляризационной световой микроскопии (PCM),

одновременно представлена сложная смесь различных цветов, маркирующих различные типы коллагена, что позволяет идентифицировать и проанализировать дифференциальные паттерны распределения структурно различных типов коллагена в тканях. Кроме того, ПСМ можно проводить с помощью светового микроскопа путем добавления двух фильтров, поляризатора и анализатора, что является мощным и надежным инструментом для оценки свойств волокон в тканях, содержащих коллагеновые волокна [8].

Пикросириус красный специфически окрашивает коллаген типов I и III, что позволяет применять этот метод окрашивания для выделения и количественной оценки фиброза печени [9] и сердца [10], выявления коллагеновых волокон в парафиновых срезах толстой кишки [11,12] и органов ротовой полости [13,14] в норме и при воспалении, при исследовании суставных хрящей [15] и коллагена в стенке легочной артерии [16], при гломерулопатиях [17,18], при атеросклерозе [19], какехсии рака [20], сердечной недостаточности [21], адиаспиромикоза [22]. Сульфокислотная группа пикросириуса красного реагирует с основными аминогруппами лизина, гидроксизина и гуанидиновой группой аргинина, которая присутствует в молекуле коллагена [22]. Являясь анионным красителем, пикросириус красный прикрепляется ко всем различным изоформам коллагена. В световом поле коллаген визуализируется в виде пучков розовых или красных волокон, архитектура которых изменяется при патологических состояниях [22]. При поляризационной микроскопии более крупные коллагеновые волокна кажутся ярко-желтыми или оранжевыми, а более тонкие, включая ретикулярные волокна, выглядят зелеными. Двулучепреломления (двойное преломление), при котором падающий свет расщепляется поляризацией на два различных пути, очень специфично для коллагена. Количество поляризованного света, поглощенного красителем пикросириус красный, строго зависит от ориентации коллагеновых пучков, позволяющих дифференцировать различные типы коллагена [22]. Предложенные нами варианты гистохимических протоколов комбинированного окрашивания, в частности пикросириус красный применяемый в комплексном гистологическом анализе с импрегнацией серебром и раствором Гимза могут быть использованы для интерпретации участия тучных клеток в ремоделировании межклеточного матрикса тканевого микроокружения при развитии адаптивных и патологических процессов. Важной осью фибриллогенеза является и анализ морфофункционального кластера «тучная клетка-фибробласт» [24]. В последние годы было отмечено, что кроме секрета тучных клеток, который состоит из веществ, активирующих фибробласты [3], прямая адгезия между этими двумя типами клеток также является необходимым условием для активации фибробластов [3]. Важность изучения взаимодействия тучных клеток с фибробластами обусловлена еще и активным участием последних в прогрессировании рака. Таким образом, прилегание ТК к фибробластам может свидетельствовать о наличии определенных потенциалов в изменении равновесного состояния, в частности, в инициации процесса фибриллогенеза. Локализация ТК около волокон может свидетельствовать об участии секретируемых ими протеогликанов в утолщении фибрилл [3, 24]. Дегрануляция ТК может сопровождаться достижением необходимой концентрации сигнальных и структурных молекул в пределах строго ограниченного микролокуса. Кроме того, гранулы ТК могут выступать в роли «нуклеаторов» - точками (молекулярными локусами) инициации старта полимеризации молекул коллагена и началом фибриллогенеза [3,24].

Полученные морфологические свидетельства позволяют предполагать грависенситивность волокнистых компонентов дермы кожи, а также «ключевых» клеточных инициаторов фибриллогенеза. Условия орбитального полета приводили к разобщению тучных клеток с представителями фибробластического дифферона, что свидетельствует об изменении равновесного состояния фибриллогенеза. Вместе с изменением гравитационного сигнала меняются и гемодинамические условия - рН, играющий важную роль в процессе фибриллогенеза, содержание белков, что приводит к перестройке специфического тканевого микроокружения. Условия невесомости и длительность космического полета формируют адаптивные настройки органов, содержащих соединительную ткань в своем составе. Механизмы физиологической регенерации волокнистого компонента соединительной ткани не могут быть воплощены в полном объеме, что следует учитывать в условиях профессиональной деятельности космонавтов на борту МКС.

Список литературы

1. *Junqueira LC, Bignolas G, Brentani RR. Picrosirius staining plus polarization microscopy, a specific method for collagen detection in tissue sections // Histochem J. 1979. - Vol. 11. - P. 447-455.*
2. *Histochemical Staining of Collagen and Identification of Its Subtypes by Picrosirius Red Dye in Mouse Reproductive Tissues/ S. Bhutda, M. V. Surve, A. Anil et. al. //Bio-protocol. 2017. - Vol. 7(21). 2592 <https://doi.org/10.21769/BioProtoc.2592>.*
3. *Шишкина В. В., Атякшин Д.А. Тучные клетки и фибриллогенез коллагена в условиях невесомости// Журнал анатомии и гистопатологии. – 2019. – Т. 8 (3). - С. 79-88. <https://doi.org/10.18499/2225-7357-2019-8-3-79-88> [Shishkina V. V., Atjakshin D.A. Tuchnye kletki i fibrillogenez kollagena v usloviyah nevesomosti// Zhurnal anatomii i gistopatologii. – 2019. – Vol. 8 (3). – P. 79-88. <https://doi.org/10.18499/2225-7357-2019-8-3-79-88>].*
4. *A comparison of the immunofluorescent localization of collagen types I, III, and V with the distribution of reticular fibers on the same liver sections of the snow monkey (Macaca fuscata) / E. Adachi, T. Hayashi, P. H. Hashimoto // Cell and tissue research. – 1991. – Vol. 264, N 1. – P. 1–8.*
5. *Соотношение коллагена I и III типов в легких и коже у пациентов с буллезной эмфиземой легких, осложненной спонтанным пневмотораксом /Иванов, И. С., Темирбулатов В.И., Клеткин М.Е. и др.// Новости хирургии. 2018. – № 3. – С. 293-300 [Sootnoshenie kollagena I i III tipov v legkih i kozhe u pacientov s bulleznoj jemfizemoj legkih, oslozhnennoj spontannym pnevmotoraksom /Ivanov, I. S., Temirbulatov V.I., Kletkin M.E. i dr.// Novosti hirurgii. 2018. – № 3. – S. 293-300].*
6. *PAII mediates fibroblast-mast cell interactions in skin fibrosis/ Pincha N., Hajam E.Y., Badarinath K. et.al.//J Clin Invest. - 2018. – Vol.128 (5). – P. 1807-1819. <https://doi.org/10.1172/JCI99088>.*
7. *Histochemical Staining of Collagen and Identification of Its Subtypes by Picrosirius Red Dye in Mouse Reproductive /Bhutda S., Surve M.V., Anil A. et al//. Tissues. Bio Protoc. 2017. – Vol. 7(21). – P.e2592. <https://doi.org/10.21769/BioProtoc.2592>.*
8. *A polarized light microscopy method for accurate and reliable grading of collagen organization in cartilage repair /Changoor A., Tran-Khanh N., Méthot S. et al.// Osteoarthr Cartil. - 2011. – Vol. 19. – P. 126-135.*
9. *Gadd V.L. Combining immunodetection with histochemical techniques: the effect of heat-induced antigen retrieval on picro-Sirius red staining // J Histochem Cytochem. - 2014. – Vol. 62 (12). – P. 902-906. <https://doi.org/10.1369/0022155414553667>.*
10. *Membrane Vesicles of Group B Streptococcus Disrupt Feto-Maternal Barrier Leading to Preterm Birth / Surve M.V., Anil A., Kamath K.G. et al.// PLoS Pathog. 2016. – Vol. 12 (9). - P.e1005816. <https://doi.org/10.1371/journal.ppat.1005816>.*
11. *Histochemical Detection of Collagen Fibers by Sirius Red/Fast Green Is More Sensitive than van Gieson or Sirius Red Alone in Normal and Inflamed Rat Colon /Segnani C., Ippolito C., Antonioli L. et. al.//PLoS One. - 2015. – Vol. 10 (12). – P. e0144630. <https://doi.org/10.1371/journal.pone.0144630>.*
12. *Численный анализ изображений кросс-поляризационной оптической когерентной томографии в дифференциальной диагностике заболеваний кишечника по состоянию мягких тканей полости рта/Киселева Е.Б., Робакидзе Н.С., Gladkova N.D. и др.//Современные технологии в медицине. 2011.– № 4.– С. 32-39 [Chislennyj analiz izobrazhenij kross-poljarizacionnoj opticheskoj kogerentnoj tomografii v differencial'noj diagnostike zabolevanij kishechnika po sostojaniju mjagkih tkanej polosti rta/Kiseleva E.B., Robakidze N.S., Gladkova N.D. i dr. //Sovremennye tehnologii v medicine. 2011.– № 4.– S. 32-39].*

13. Analysis of collagen fibers in human gingival tissues using picosirius red stain under polarized microscope./ Chandran A., Bhandary R., Shenoy N., Shetty UA. // J Indian Soc Periodontol. - 2021. – Vol. 25 (2). – P. 106-111. https://doi.org/10.4103/jisp.jisp_152_20.

14. Дифференциально-диагностические критерии болезни крона и язвенного колита по состоянию слизистой оболочки рта / Робакидзе Н.С., Барановский А.Ю., Щукина О.Б. и др. // Институт стоматологии. 2014. – № 3 (64). – С. 58-59 [Differencial'no-diagnosticheskie kriterii bolezni krona i jazvennogo kolita po sostojaniju slizistoj obolochki rta / Robakidze N.S., Baranovskij A.Ju., Shhukina O.B. i dr. // Institut stomatologii. 2014. – № 3 (64). – S. 58-59].

15. Histochemical quantification of collagen content in articular cartilage/ Rieppo L., Janssen L., Rahunen K. et al. // PLoS One. 2019. – Vol. 14 (11). – P. e0224839. <https://doi.org/10.1371/journal.pone.0224839>.

16. Expression of pulmonary artery connective tissue growth factor and pulmonary artery remodeling in smokers and patients with chronic obstructive pulmonary disease/Tian F., Xu Y.J., Zhang Z.X., Hu J. // Zhonghua Nei Ke Za Zhi. 2007. – Vol. 46 (4). – P. 298-301. <https://pubmed.ncbi.nlm.nih.gov/17637269/>.

17. Rittié L. Method for Picosirius red-polarization detection of collagen fibers in tissue sections// Methods Mol Biol. - 2017. – Vol. 1627. –P. 395-407.

18. Особенности морфометрической оценки интерстициального фиброза почки крысы в фармакологических исследованиях / Носейкина Е.М., Спивак И.А., Курская О.В., и др. // Морфологические ведомости. 2011. – № 1. – С. 36-45 [Osobennosti morfometricheskoy ocenki intersticial'nogo fibroza pochki krysy v farmakologicheskikh issledovaniyah / Nosejkina E.M., Spivak I.A., Kurskaja O.V., i dr. // Morfologicheskie vedomosti. 2011. – № 1. – S. 36-45].

19. Robust quantitative assessment of collagen fibers with picosirius red stain and linearly polarized light as demonstrated on atherosclerotic plaque samples / Greiner C., Grainger S., Farrow S. et al.// PLoS One. 2021. – Vol. 16 (3). – P.e0248068. <https://doi.org/10.1371/journal.pone.0248068>.

20. Systemic study of selected histone deacetylase inhibitors in cardiac complications associated with cancer cachexia /Vivek Bora, Dhwani Patel, Kaid Johar, et. al. //Canadian Journal of Physiology and Pharmacology. - 2021. – Vol. 100 (3). – P. 240-251. <https://doi.org/10.1139/cjpp-2021-0012>.

21. Reverse remodeling of the myocardial extracellular matrix after prolonged left ventricular assist device support follows a biphasic pattern /Annette H. Bruggink I., Matthijs F. M. van Oosterhout, Nicolaas de Jonge, et al.// J Heart Lung Transplant. -. 2006. – Vol. 25 (9). – P.1091-8. <https://doi.org/10.1016/j.healun.2006.05.011>.

22. Picosirius-Polarization Method for Collagen Fiber Detection in Tendons: A Mini-Review. /Liu J., Xu M.Y., Wu J. et al./ Orthop Surg. - 2021. – Vol. 13(3). P. 701-707. <https://doi.org/10.1111/os.12627>.

23. Picosirius red staining: a useful tool to appraise collagen networks in normal and pathological tissues/Lattouf R., Younes R., Lutomski D. et al.// J Histochem Cytochem. - 2014. – Vol. 62 (10). – P. 751-758. <https://doi.org/10.1369/0022155414545787>.

24. Соединительная ткань: (гистофизиология и биохимия): [монография] / Н. П. Омеляненко, Л. И. Слуцкий /Под ред. С. П. Миронова ; Федеральное гос. учреждение "Центральный ин-т травматологии и ортопедии им. Н. Н. Приорова Росмедтехнологий". - Москва : Известия, 2009. - 27 с. [Soedinitel'naja tkan': (gistofiziologija i biohimija): [monografija] / N. P. Omel'janenko, L. I. Sluckij ; pod red. S. P. Mironova ; Federal'noe gos. uchrezhdenie "Central'nyj in-t travmatologii i ortopedii im. N. N. Priorova Rosmedtehnologij". - Moskva : Izvestija, 2009. - 27 sj].

DOI 10.54500/2790-1203.S1.2022.141-149

ҒТАМБ 76.03.35

ӘОЖ 611.127:611.08

МИОКАРД ҚАН ТАМЫРЛАРЫ ЭНДОТЕЛИНЕН VEGF ЖӘНЕ CAVEOLIN-1 МАРКЕРЛЕРІ ЭКСПЕРССИЯЛАНУЫНЫҢ ЛИНДАННЫҢ СОЗЫЛМАЛЫ ӘСЕРІ КЕЗІНДЕГІ ЕРЕКШЕЛІКТЕРІ

С.Б. Рахманов, А.Д. Балмагамбетова, А.Б. Жанабаева Н.А. Жумабай

Марат Оспанов атындағы Батыс Қазақстан медицина университеті, Ақтөбе қаласы, Қазақстан, 030019, Маресьев көш. 68

ТӘЖІРИБЕЛІК МЕДИЦИНА МӘСЕЛЕЛЕРІ

Рахманов Сапаргали Бекжанұлы – м.ғ.к., доцент Марат Оспанов атындағы БҚМУ қалыпты және топографиялық анатомия мен оперативтік хирургия кафедрасының жетекшісі, Ақтобе қ., Маресьев көш. 68, тел:+77052284684

Балмагамбетова Ару Дюсенқызы - PhD, Марат Оспанов атындағы БҚМУ қалыпты және топографиялық анатомия мен оперативтік хирургия кафедрасының доценті, Ақтобе қ., Маресьев көш. 68, тел:+77767608878

Жанабаева Айгуль Болатбекқызы – PhD, Марат Оспанов атындағы БҚМУ қалыпты және топографиялық анатомия мен оперативтік хирургия кафедрасының оқытушысы, Ақтобе қ., Маресьев көш.68, тел:+77059707755

Жұмабай Нұрканат Асанұлы – м.ғ.м., Марат Оспанов атындағы БҚМУ қалыпты және топографиялық анатомия мен оперативтік хирургия кафедрасының аға оқытушысы, Ақтобе қ., Маресьев көш. 68, тел:+77472885558

Зерттеу мақсаты: Линданның созылмалы әсері кезіндегі миокард қан тамырлары эндотелиінен Caveolin -1 мен VEGF экспрессиясын миокард аймақтарына сәйкес салыстырып зерттеу.

Зерттеу әдістері мен материалдары: Тәжірибелік зерттеуге салмағы 16-20 г. болатын 40 ақ тексіз тышқандар алынды. Бұл зерттеу бұған дейінгі жүргізілген (бірінші зерттеу жұмысы) тәжірибелік жұмыста қолданылған зертханалық жануарлардың ұрпақтары. Тәжірибелік жануарлар 2 топқа бөлінді: 1 топ- хлорорганикалық пестицид Линданның әсері, 2 топ – бақылау. Линданды per os енгізілді және зерттеудің 2-ші айының соңында жануарлар декапитация әдісімен эксперименттен шығарылды. Эксперимент соңында иммуофлюоресцентті микроскоптың көмегімен алынған жүрек препараты иммуогистохимиялық әдісті қолдана отырып, кавеолин - 1 (Cav-1) және VEGF зерттелді. Алынған мәліметтерді статистикалық өңдеу жүргізілді.

Зерттеу нәтижелері және талқылау: Зерттеу тобында миокардтың эндокарда жақын аймағында эндотелийдегі кавеолин тұтастығы барынша сақталғанымен, олардың тізбекті орналасуы өзгерген, жарықтану алаңы айқын, тек кейбір жерлерде үзілген аймақтарды байқауға болады. Cav-1 экспрессиялайтын жасушалар көру алаңында $77,3 \pm 1,003$ % құрап, бақылау тобымен салыстырғанда 12,3% жуық азайған ($p < 0,05$). Миокардтың эпикарда жақын аймақтарында Cav-1-ге оң мәнді жасушалар көру алаңында $71,6 \pm 1,2\%$ құрап, бақылау тобымен салыстырғанда 9,5 % жуық азайған. VEGF-тің экспрессиялану ерекшеліктері бойынша, миокардтың эндокарда жақын аймақтарындағы қан тамырлар эндотелиінен VEGF маркерінің экспрессиялануы $27,3 \pm 0,2$ % құрап, бақылау тобынан 3 % жуық қана артқан. Бұл көрсеткіш миокардтың эпикарда жақын аймағындағы көрсеткіштермен салыстырғанда айқын өзгерістер анықталған жоқ, VEGF-ке оң мәнді жасушалар $25,8 \pm 1,03$ % құрады. VEGF маркерінің экспрессиялану ерекшелігі, бақылау тобымен салыстырғанда 1 – 3 % аралығында артқан ($p < 0,05$), яғни айқын өзгеріс жоқ. Яғни, линданның созылмалы әсері ангиогенезді белсендіретіні анықталды.

Қорытынды. Тәжірибелік жануарлардың ұрпақтарында линданның созылмалы әсері өзіндік ерекшелігімен көрініс берді. Линданның эндотелий тұтастығының маңызды факторы Cav-1 белсенділігінің төмендеуіне әсер ететіні анықталды. Сонымен қатар, миокард ангиогенезі белсенділігінің артуы VEGF экспрессиясының артуы анықталды.

Түйінді сөздер: кавеолин -1, VEGF, эндотелий, ліндан, миокард.

PECULIARITIES OF EXPRESSION OF VEGF MARKERS AND CAVEOLIN-1 IN THE MYOCARDIAL VESSEL ENDOTHELIA UNDER CHRONIC LINDAN EXPOSURE

S. Rakhmanov, A. Balmagambetova, A. Zhanabayeva, N. Zhumabay

West Kazakhstan Marat Ospanov Medical University, Aktobe, Kazakhstan, 030019, Maresyev str., 68

Sapargali Rakhmanov – candidate of medical sciences, associate professor, head of the department of normal and topographic anatomy with operative surgery of the West Kazakhstan Marat Ospanov Medical University, Aktobe, 68 Maresyev Street, tel:+77052284684

Aru Balmagambetova - PhD, associate professor of the department of normal and topographic anatomy with operative surgery of the West Kazakhstan Marat Ospanov Medical University, Aktobe, 68 Maresyev Street, tel:+77767608878

ТӘЖІРИБЕЛІК МЕДИЦИНА МӘСЕЛЕСЕРІ

Aigul Zhanabayeva – PhD, teacher of the department of normal and topographic anatomy with operative surgery of the West Kazakhstan Marat Ospanov Medical University, Aktobe, 68 Maresyev Street, tel:+77059707755

Nurkanat Zhumabay – master's degree, senior lecturer of the department of normal and topographic anatomy with operative surgery of the West Kazakhstan Marat Ospanov Medical University, Aktobe, 68 Maresyev Street, tel:+77472885558

Aim of the study: Comparative study of the expression of Caveolin-1 and VEGF from the endothelium of myocardial vessels under chronic exposure to lindane, respectively, in myocardial regions.

Material and methods of research: The experiment were outbred white mice 40 weighing 16-20 grams. This study used the descendants of laboratory animals that previously participated in the experiment (first research work). The experimental animals were divided into 2 groups: group 1 - the action of organochlorine pesticide - lindane, group 2 - control. Lindane was administered per os and at the end of the 2nd month of the study, the animals were taken out of the experiment by decapitation. At the end of the experiment, the resulting heart preparation was studied using an immunofluorescent microscope, using the immunohistochemical method, caveolin-1 (Cav-1) and VEGF were studied. The obtained data were subjected to statistical processing.

Results and discussion: In the research group, despite the maximum preservation of the integrity of caveolin in the endothelium of the myocardium adjacent to the endocardium, their chain arrangement changed. Expressing cells Cav-1 in the field of view was $77.3 \pm 1.003\%$ and decreased by almost 12.3% compared with the control group ($p < 0.05$). Cells that respond positively to Cav-1 of the myocardium adjacent to the epicardial zone decreased by almost 9.5% compared with the control group, amounting to $71.6 \pm 1.2\%$ in the field of view.

It was established that the chronic action of lindane affects the integrity of the endothelium and leads to changes in the caveolae. This, in turn, can lead to impaired conductivity of the endothelium, i.e. to dysfunction. According to the peculiarities of VEGF expression, in the areas of the myocardium adjacent to the endocardium, it was $27.3 \pm 0.2\%$, an increase of almost 3% from the control group.

This indicator did not reveal any obvious changes in comparison with the indicators of the close myocardium to the epicardial zone, and cells with a positive VEGF value amounted to $25.8 \pm 1.03\%$. The specificity of the expression of the VEGF marker, compared with the control group, increased within 1-3% ($p < 0.05$), i.e. there are no obvious changes. Thus, chronic exposure to lindane has been found to activate angiogenesis.

Conclusion: The chronic influence of lindane, in the offspring of experimental animals, was manifested by a peculiar specificity. It was found that lindane has an effect on the decrease in the activity of Cav-1, the most important factor in the integrity of the endothelium. Meanwhile, an increase in the activity of myocardial angiogenesis was manifested by an increase in VEGF expression.

Keywords: caveolin -1, VEGF, endothelium, lindane, myocardium.

ОСОБЕННОСТИ ЭКСПРЕССИИ МАРКЕРОВ VEGF И CAVEOLIN-1 ИЗ ЭНДОТЕЛИЯ СОСУДОВ МИОКАРДА ПРИ ХРОНИЧЕСКОМ ВОЗДЕЙСТВИИ ЛИНДАНА

С.Б. Рахманов, А.Д. Балмагамбетова, А.Б. Жанабаева, Н.А. Жумабай

Западно-Казахстанский медицинский университет имени Марата Осанова, город Актобе, Казахстан, 030019, ул.Маресьева 68

Рахманов Сапаргали Бекжанович – к.м.н., доцент руководитель кафедры нормальной и топографической анатомии с оперативной хирургией ЗКМУ имени Марата Осанова, г.Актобе, улица Маресьева 68, тел:+77052284684

Балмагамбетова Ару Дюсеновна - PhD, доцент кафедры нормальной и топографической анатомии с оперативной хирургией ЗКМУ имени Марата Осанова, г.Актобе, улица Маресьева 68, тел:+77767608878

Жанабаева Айгуль Болатбековна – PhD, преподаватель кафедры нормальной и топографической анатомии с оперативной хирургией ЗКМУ имени Марата Осанова, г.Актобе, улица Маресьева 68, тел:+77059707755

Жумабай Нурканат Асанович – м.м.н., старший преподаватель кафедры нормальной и топографической анатомии с оперативной хирургией ЗКМУ имени Марата Осанова, г.Актобе, улица Маресьева 68, тел:+77472885558

Цель исследования: сравнительное исследование экспрессии Caveolin -1 и VEGF из эндотелия сосудов миокарда при хроническом воздействии линдана соответственно областям миокарда.

ТӘЖІРИБЕЛІК МЕДИЦИНА МӘСЕЛЕЛЕРІ

Материалы и методы исследования: В экспериментальное исследование были взяты 40 белых беспородных мышей весом 16-20 г. В данном исследовании использованы потомки лабораторных животных которые ранее участвовали в эксперименте (первая исследовательская работа). Подопытные животные были разделены на 2 группы: 1 группа - действие хлорорганического пестицида - линдана, 2 группа – контрольная. Линдан вводили per os и в конце 2-го месяца исследования животные выводились из эксперимента методом декапитации. В конце эксперимента полученный препарат сердца с помощью иммуофлюоресцентного микроскопа, с использованием иммуногистохимического метода были изучены кавеолин - 1 (Cav-1) и VEGF. Проведена статистическая обработка полученных данных.

Результаты и обсуждение: В исследуемой группе несмотря на максимальное сохранение целостности кавеолина в эндотелии миокарда, близлежащих к эндокарду, изменилось их цепное расположение. Экспрессирующие клетки Cav-1 в поле зрения составили $77,3 \pm 1,003\%$ и уменьшились почти на 12,3% по сравнению с контрольной группой ($p < 0,05$). Клетки, положительно реагирующие на Cav-1 миокарда близлежащих к зоне эпикарда, уменьшились на 9,5% по сравнению с контрольной группой, составив $71,6 \pm 1,2\%$ в поле зрения. Установлено, что хроническое воздействие линдана влияет на целостность эндотелия и приводит к изменению кавеол. Это, в свою очередь, может привести к нарушению проводимости эндотелия, то есть к дисфункции. По особенностям экспрессии VEGF, в близлежащих к эндокарду областях миокарда, составил $27,3 \pm 0,2\%$, увеличившись всего на 3% от контрольной группы. Данный показатель не выявил явных изменений по сравнению с показателями близкой миокарда к зоне эпикарда, а клетки с положительным значением VEGF составили $25,8 \pm 1,03\%$. Специфичность экспрессии маркера VEGF, по сравнению с контрольной группой, увеличилась в пределах 1 – 3% ($p < 0,05$), т. е. явных изменений нет. Таким образом, установлено, что хроническое воздействие линдана активизирует ангиогенез.

Заключение: Хроническое влияние линдана, у потомков подопытных животных, проявилось своеобразной специфичностью. Было выявлено, что линдан оказывает влияние на снижение активности Cav-1 важнейшего фактора целостности эндотелия. Тем временем, увеличение активности ангиогенеза миокарда проявилось увеличением экспрессии VEGF.

Ключевые слова: кавеолин -1, VEGF, эндотелий, линдан, миокард.

Corresponding author: Balmagambetova Aru - PhD, associate professor of the department of normal and topographic anatomy with operative surgery of the West Kazakhstan Marat Ospanov Medical University, Aktobe, Maresyev Street 68

Phone: [+77767608878](tel:+77767608878)

E-mail: aru.b.84@mail.ru

Received: 16.06.2022

Accepted: 20.06.2022

Bibliographic reference: Миокард қан тамырлары эндотелиінен vegf және caveolin-1 маркерлері экспрессиялануының линданның созылмалы әсері кезіндегі ерекшеліктері/С.Б. Рахманов, А.Д. Балмагамбетова, А.Б. Жанабаева Н.А. Жумабай//Астана медициналық журналы. – 2022. – Специальный выпуск. - № 1. – С.141-149.

Өзектілігі

Қан – тамырлар жүйесін заманауи зерттеудің негізгі қағидалары – олардың морфологиялық құрылымдарының жағдайы, функциялық қабілеттері мен оны айқындайтын көрсеткіштерді, жалпы ангиогенез үдерістері мен ремоделдену сияқты өзгерістерін жан-жақты зерттеуге бағытталған. Осы бағыттағы ғылыми зерттеулер шеңберінің кең болуы – біріншіден өркениетті қоғамда қан тамырларымен байланысты болатын патологиялардың алғашқы орында болуы, екіншіден микроциркуляциялық арнаның морфо-функциясын бағалау кезіндегі сандық және сапалық көрсеткіштердің өзгермелі болуы, ғалымдар арасында әр-түрлі көзқарастарды қалыптастырып, ауытқу шеңбері кең ғылыми гипотезаларды қалыптастырып отыр [1,2].

Қан тамырлар эндотелиі дисфункциясымен байланысты болатын морфологиялық өзгерістер, кең таралған атеросклероз, тамырлар қабырғасының өткізгіштігінің бұзылыстары және т.б. патологиялардың негізінде жатыр. Тіпті, диабет, тамырлар қабырғасының әлсіздігімен байланысты кеңеюі, жетіспеушілік сияқты өзгерістердің морфологиялық негізделуінде, тамырлар эндотелиінің дисфункциясы болып отыр. Бұл, - эндотелидің көп қызметті болуымен (транспорттық, тосқауыл, гомеостазды реттеу, протромбогендік, антитромбогендік, реттеу) және сыртқы әсер ететін түрлі

ТӘЖІРИБЕЛІК МЕДИЦИНА МӘСЕЛЕЛЕРІ

факторлардың әсеріне эндотелидің сезімталдығы жоғары болуымен байланысты. Заманауи зерттеулерде жүрек-тамыр жүйесі ауруларының патогенезінде тамырлық эндотелидің маңызды орны туралы көптеген тұжырымдар қалыптасты. Адам ағзасының түрлі анатомиялық құрылымдарында болатын қан тамырларының қабырғаларының ұқсастықтарына қарамастан, олардың орналасуына байланысты эндотели құрылысы алуан түрлі, өзгермелі (эндотелидің – соматикалық, висцералды және синусоидты түрлері). Сондықтан, олардың құрылысының түрлі болуына байланысты, қан тамырлар қабырғасының бұзылыстары да, олармен байланысты болатын өзгерістер де әр түрлі болады [3-5].

Соңғы жылдары көптеген ғалымдардың зерттеулері бойынша бірқатар ластаушы химиялық қосындылардың гормондар әсерін бұзу, қан құрамындағы эндотелиді зақымдаушы факторларға әсер ететіні, ағзада жинақталу әсері бар екені, тіпті оның ұрпақтарында, популяциялық деңгейде қолайсыз әсерлер тудыратындығы анықталып отыр. Сондықтан, біз өз зерттеуімізде ауылшаруашылық саласында қолданылатын пестицидтер қатарының белсенді өкілі – лінданның созылмалы әсері жағдайында миокардтың қан тамырларына ықпалын тәжірибеде зерттеуді алдық.

Зерттеу мақсаты

Лінданның созылмалы әсері кезіндегі миокард қан тамырлары эндотелиінен Caveolin -1 мен VEGF экспрессиясын миокард аймақтарына сәйкес салыстырып зерттеу.

Зерттеу әдістері мен материалдары

Тәжірибелік зерттеуге салмағы 16-20 г. болатын 40 ақ тексіз тышқандар алынды. Бұл зерттеу бұған дейінгі жүргізілген (бірінші зерттеу жұмысы) тәжірибелік жұмыста қолданылған зертханалық жануарлардың ұрпақтары. Ліндан әсерін жануарлар ұрпақтарында анықтау үшін, бірінші зерттеуімізде 2 ай бойы уланған жануарлардың ұрпақтарын алып, олардағы өзгерістерді тағы да ауыз арқылы енгізу арқылы зерттедік. Зерттеу дизайны-тәжірибелік салыстырмалы – бақылау. Тәжірибе Марат Оспанов атындағы БҚМУ Ғылыми-тәжірибелік орталығының зертханасында тәжірибеге қойылатын барлық талаптарды сақтай отырып жүргізілді. Тәжірибелік жануарлар 2 топқа бөлінді: 1 топ- хлорорганикалық пестицид Лінданның әсері, 2 топ – бақылау. Хлорорганикалық пестицид Ліндан (С6Н6С16) 100 мг / кг дозада ауыз арқылы 2 ай бойы берілді.

Тәжірибелік зерттеулер басталар алдында жануарларды оқшаулап 7 күн бойы стандартты табиғи жарық режимінде және тамақ пен суға еркін жағдайда болды (виварий жағдайында).

Тәжірибенің 2-ші айы соңында созылмалы уланудан кейін жануарларды тәжірибеден шығару декапитация әдісімен жүзеге асырылды. Гистологиялық әдіс. Барлық тәжірибеде әр зерттеу тобынан 15 жануардан алынды. Зерттеуге тышқандардың жүрегі алынды. Алынған материал 10% буферлік формалин ерітіндісінде 24 сағат бойы бекітілді. Концентрациясы жоғарылайтын спирттер сериясында сусыздандырылды. Жалпыға белгілі гистологиялық әдістер бойынша парафинмен құйылып, микротом арқылы қалыңдығы 5-7 мкм болатын парафиндік кесінділер дайындалды. Алынған кесінділер гематоксилін және эозин бойынша боялды.

Иммуногистохимиялық әдісі арқылы кавеолин-1 (Cav-1) Anti-PCNA antibody [PC10] ab29 қолдану арқылы (0,01m HEPES, pH 7. 5, 0, 15M) плазма белогымен мен VEGF (SP28), коммерциялық моноклоналды антидене пайдаланылып, иммунофлюоресценттік микроскопта зерттеліп, анықталды.

Морфологиялық анализ бинокулярлы микроскоп Leica DM 1000 + камера цифр Leica DFC290 арқылы және "ImageJ soft" бағдарламасы көмегімен тәжірибенің әрбір зерттеу тобына сәйкес алынған мәліметтер талданды.

Алынған нәтижелердің статистикалық талдауы

Зерттеу нәтижелерінің статистикалық өңделуі арнайы STATISTICA 10. компьютерлік бағдарлама жүйесінің пакетін пайдалану арқылы жүзеге асырылды (Stat.Soft, Ins. АҚШ компаниясы). - Manna Whitney (Манна-Уитни) U- критерийлерін қолдана отырып, таблица бойынша шынайылық айырмашылықтар көрсеткіші ($p < 0,05$) деңгейінде анықталды;

Статистикалық талдаудың барлық процедураларында $p \leq 0,05$ маңыздылық деңгейі қабылданды.

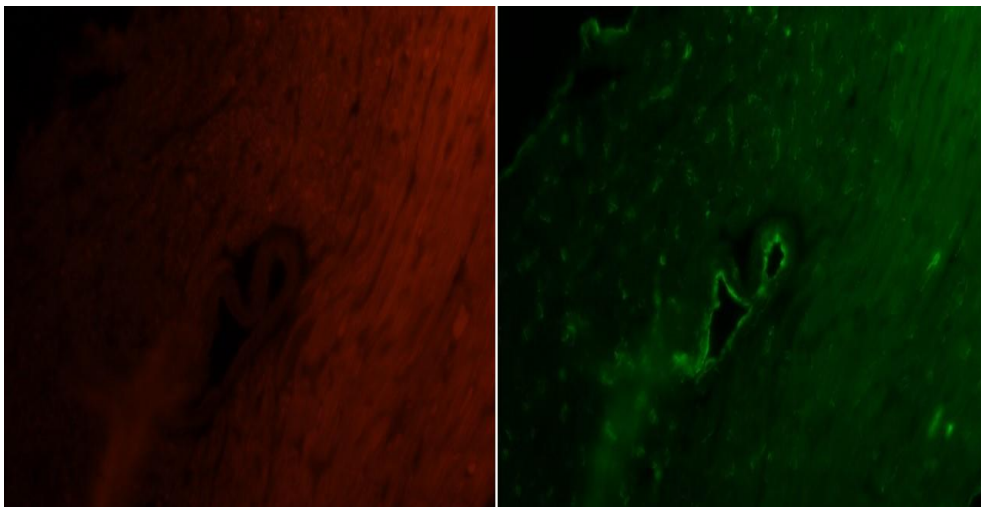
Зерттеу нәтижелері және талқылау

Лінданның созылмалы әсері тәжірибелік жануарларда, нақтырақ айтсақ олардың ұрпақтарында бірқатар ерекшеліктермен сипатталды. Caveolin-1 (Cav-1) мен VEGF экспрессиясы бақылау тобымен салыстырғанда лінданның созылмалы әсері бар екенін көрсетті. Иммуногистохимиялық реакциялардың қарқындылығы қан тамырларының орналасуы бойынша да ерекшеліктермен сипатталды.

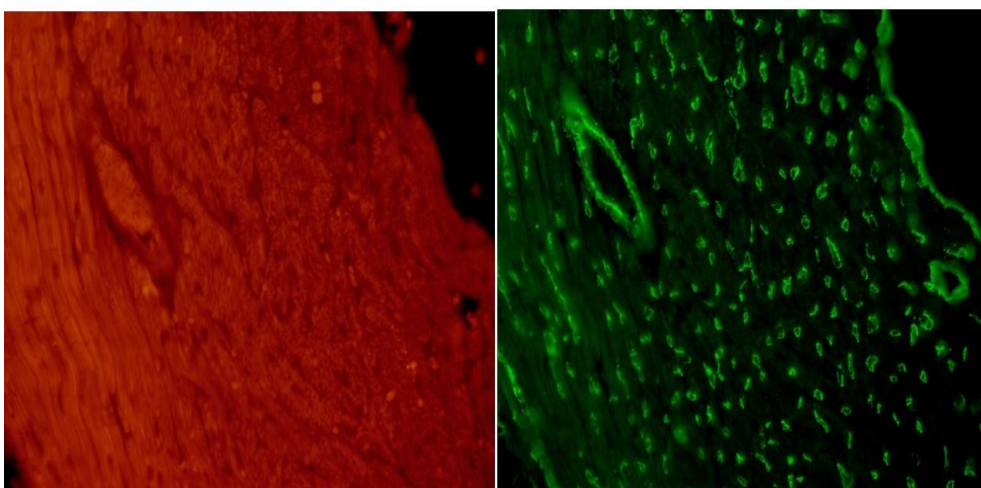
Зерттеу тобында миокардтың эндокардқа жақын аймағында эндотелийдегі кавеолин тұтастығы барынша сақталғанымен, олардың тізбекті орналасуы өзгерген, жарықтану алаңы айқын, тек кейбір жерлерде үзілген аймақтарды байқауға болады (сурет 1). Cav-1 экспрессиялайтын жасушалар көру алаңында $77,3 \pm 1,003$ % құрап, бақылау тобымен салыстырғанда 12,3% жуық азайған, ал бақылау

ТӘЖІРИБЕЛІК МЕДИЦИНА МӘСЕЛЕЛЕРІ

тобында $89,6 \pm 0,09\%$ құрады. Бақылау тобында кавеолдар тізбегі сақталған, тұтас құрылым түрінде көрініс береді (сурет 2). Жарықтану алаңы айқын, ұсақ капиллярлар қабатында да айқын анықталады.



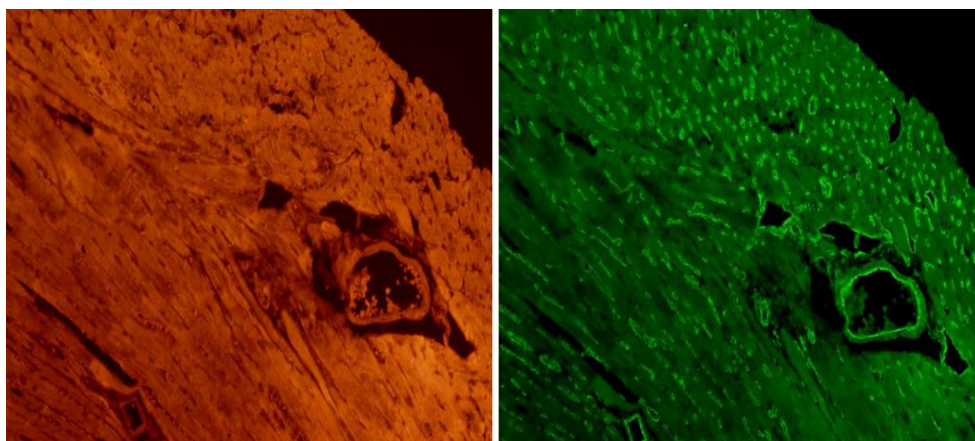
Сурет 1 - Линданмен созылмалы улану кезіндегі Cav-1 экспрессиялануының ерекшеліктері. Миокардтың эндокардқа жақын аймағындағы қан тамырлардағы Cav-1 экспрессиясы. Үлкейту $\times 600$.



Сурет 2 - Бақылау тобындағы Cav-1 экспрессиялануының ерекшеліктері. Миокард қабатындағы қан тамырлар. Үлкейту $\times 600$.

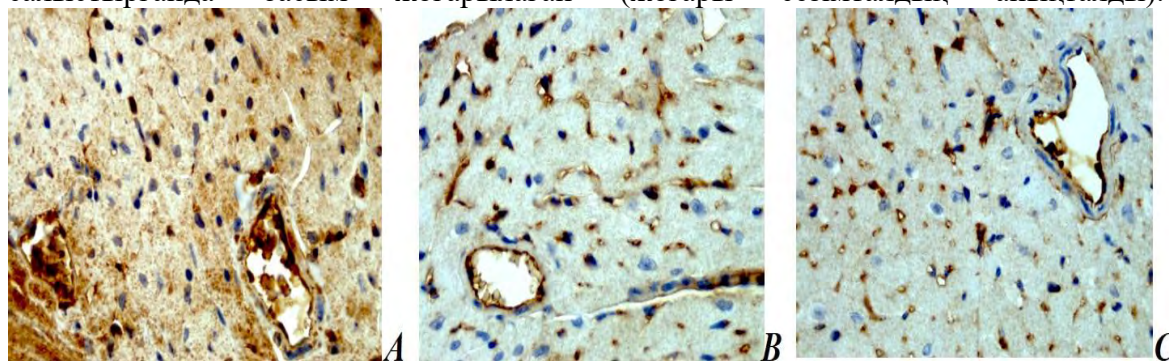
Миокардтың эпикардқа жақын аймақтарында Cav-1-ге оң мәнді жасушалар көру алаңында $71,6 \pm 1,2\%$ құрап, бақылау тобымен салыстырғанда $9,5\%$ жуық азайған (бақылау тобында $81,1 \pm 1,1\%$ құрады). Кавеолдар тізбегі құрылымы бұзылған, дегенмен жасушалардың сезімталдығы сақталған. Эндокардқа жақын аймаққа қарағанда жасушалардың тығыздығы жоғары, сондықтан жарықтану қарқындылығы жоғары болды (сурет 3).

Эндотелийдің кавеолин тізбегі жалпы бақылау тобымен салыстырғанда құрылымы сақталғанымен, олардың боялу қарқындылығы төмендеп, Cav-1-дің экспрессиялануы төмендеген ($p < 0,05$).



Сурет 3 - Линданмен созылмалы улану кезіндегі Cav-1 экспрессиялануының ерекшеліктері. Миокардтың эпикардқа жақын аймағындағы қан тамырлардағы Cav-1 экспрессиясы. Үлкейту x600.

Тәжірибелік зерттеуде анықталған ангиогенез белсенділігінің маңызды көрсеткіші болып табылатын тамырлық эндотелиалды өсу факторының экспрессиялану ерекшеліктерінде бақылау тобымен салыстырғанда басым өзгерістер анықталған жоқ. Тек, VEGF-ке оң мәнді жасушалардың боялу қарқындылығы бақылау тобымен салыстырғанда төмен екені анықталды (әсіресе жасушалардың тығыздығы төмен аймақтарда). VEGF-тің экспрессиялану ерекшеліктері бойынша, миокардтың эндокардқа жақын аймақтарындағы қан тамырлар эндотелиінен VEGF маркерінің экспрессиялануы $27,3 \pm 0,2$ % құрап, бақылау тобынан 3 % жуық қана артқан (бақылау тобында $24,1 \pm 0,03$ % құрады). Бұл көрсеткіш миокардтың эпикардқа жақын аймағындағы көрсеткіштермен салыстырғанда айқын өзгерістер анықталған жоқ, VEGF-ке оң мәнді жасушалар $25,8 \pm 1,03$ % құрады. VEGF маркерінің экспрессиялану ерекшелігі, бақылау тобымен салыстырғанда 1 – 3 % аралығында артқан ($p < 0,05$), яғни айқын өзгеріс жоқ (сурет 2). Дегенмен, тамырлық эндотелиалды өсу факторының боялу қарқындылығы бақылау тобымен салыстырғанда басым жоғарылаған (жоғары сезімталдық анықталды).



Сурет – 4 - Линданмен созылмалы улану кезіндегі VEGF экспрессиялануының ерекшеліктері. А – бақылау тобы; В – эндокардқа жақын аймақ; С – эпикардқа жақын аймақ. Үлкейту x600.

Сонымен, тәжірибелік зерттеу нәтижесі бойынша линданның созылмалы әсері, тәжірибелік жануарлар ұрпақтарында да өзіндік ерекшеліктермен көрініс берді. Эндотелий тұтастығының маңызды факторы – кавеолин құрылымына линданның Cav-1 белсенділігінің төмендеуіне әсері бар екенін көрсетті. Ал, миокардтың ангиогенез белсенділігін линданның арттыратындығы VEGF экспрессиясының жоғарылауы арқылы сипатталды.

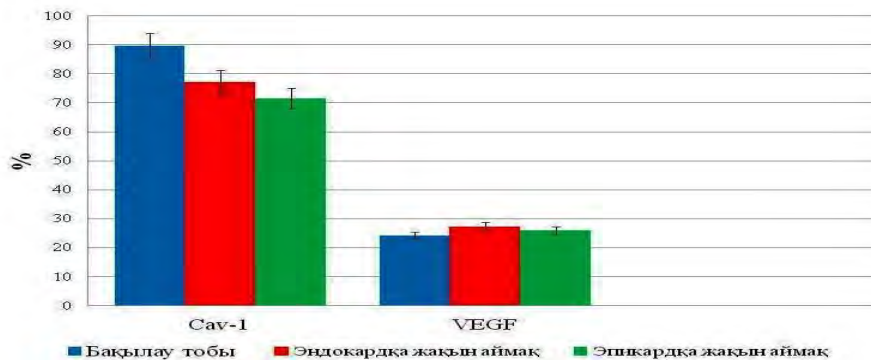
Эндотелий жағдайын, оның морфо-функциялық құрылымын зерттеу бүгінгі таңда өзекті болып қалып отыр. Эндотелийдің құрылысын зерттеуге қызығушылықтың

ТӘЖІРИБЕЛІК МЕДИЦИНА МӘСЕЛЕЛЕРІ

туындауы, оның маңызды реттеуші қызметтерімен тікелей байланысты [6,7]. Дегенмен, заманауи зерттеулерге қарамастан миокардтың қан тамырлармен байланысты, соның ішінде эндотелий өзгерістеріне тәуелді бұзылыстар әлі күнге дейін ауқымды зерттеулерді қажет етеді. Сондықтан, біз зерттеуімізде миокардтың ангиогенезін бағалауда маңызды көрсеткіш болып табылатын VEGF экспрессиясының ерекшелігі мен эндотелийдің көп түрлі қызмет атқаруында маңызды орын алатын кавеолин тұтастығын көрсететін Cav-1 маркерінің ерекшеліктерін лінданның созылмалы әсері кезінде тәжірибелік жағдайда зерттедік [8].

Бірқатар тіндердің зақымдануы немесе гипоксия кезінде эндотелийдің тікелей қатысуымен жүретін тамырлардың өсу белсенділігі жүзеге асады. Ангиогендік факторлардың әсері нәтижесінде эндотелидегі жасушалардың қайта құрылулары мен ангиогенез үдерісі белсеніп, бірқатар өзгерістерге әкелуі мүмкін. Осы орайда, химиялық қосындылардың әсеріне жауап ретінде миокард қан тамырларында эндотелий қабатының ажырамас құрамдас құрылымы кавеолин мен миокардтың ангиогенезіне жауап беретін маңызды фактор тамырлық эндотелиалды өсу факторын зерттеу өзекті болып табылады [9].

Біздің зерттеуде анықталған, лінданның созылмалы әсері жануарлар ұрпақтарында Cav-1 экспрессиясының төмендеуі арқылы, эндотелийге кері әсері бар екенін көрсетеді (сурет 5). Бұл кавеол тұтастығын бұзу арқылы, эндотелийдің өткізгіштігін арттыру сияқты, дисфункциясына әкелуі мүмкін. Осындай ұқсас өзгерістерді бірқатар ғалымдар өз зерттеулері арқылы болжап отыр. Бірқатар химиялық қосындылармен созылмалы улану эндотелиді зақымдаушы факторлар (гистамин) деңгейінің жоғарылауына әкелетіндігін анықтаған. Бұл өз кезегінде эндотелиге кері әсер ету арқылы, тұтастығының бұзылуына әкеледі [10]. Эндотелидің тұтастығының бұзылуы, оның өткізгіштігінің артуына әкелуі көрінісі біздің зерттеуде VEGF маркерін анықтауда көрініс берді. Лінданның созылмалы әсері ұрпақтарында тамырлық эндотелиалды өсу факторының эндотелиде бақылау тобынан айқын айырмашылықтар болмаса да қан тамырларынан тыс миокардта бірлі – жарым анықталуы, ангиогенездік өзіндік ерекшеліктері бар екенін көрсетеді. Яғни, эндотелиден тыс, миокардта анықталуы, эндотелий өткізгіштігінің артуымен байланысты болуы мүмкін. Бірқатар зерттеушілердің пікірлері бойынша қоршаған ортаның кейбір химиялық қосындылары – тұрақты органикалық ластаушылар ағзаға түскеннен кейін, жүрек-тамырлар жүйесіне және т.б. әсер етіп, жалпы зат алмасуды бұзады. Сонымен қатар, лінданның жануарлар ұрпақтарында ангиогенезді белсендіретіні, оның жинақталушы әсермен байланысты болуы, кейбір ғалымдардың пікірлерімен сәйкес келіп отыр [11].



Сурет 5 - Лінданның созылмалы әсері кезіндегі Cav-1 мен VEGF көрсеткіштерінің топтар арасындағы салыстырмалы ерекшеліктері.

Қорытынды

Сонымен, зерттеу нәтижесінде анықталған лінданның созылмалы әсері кезіндегі эндотелий дисфункциясына әкелетін кавеол тұтастығының бұзылысы сияқты бірқатар өзгерістер, миокардтағы ангиогенезді белсендіретіндігі анықталды. Бұл өз кезегінде миокардта неоангиогенез үдерісінің жүруіне эндотели өткізгіштігін арттыру арқылы ықпал ететіндігін болжауға мүмкіндік береді.

Әдебиеттер

1. Kristina A. Loseva. *The impact of statins on the state of the endothelium // University therapeutical journal.* –Vol. 3 (2). – P. 56-63.
2. *Endothelial cell activation by hemodynamic shear stress derived from arteriovenous fistula for hemodialysis access/Franzoni M., Cattaneo I., Longaretti L. et al.// American Journal of Physiology Heart and Circulatory Physiology.* – 2016. – Vol. 3 (10). – P. 49–59. doi:[10.1152/ajpheart.00098.2015](https://doi.org/10.1152/ajpheart.00098.2015).
3. *Low shear stress upregulates the expression of fractalkine through the activation of mitogen-activated protein kinases in endothelial cells/Ruze A., Zhao Y., Li H. et al.// Journal of vascular anomalies. Blood Coagulation and Fibrinolysis.* – 2018. – Vol. 29. – P. 361–369. doi:[10.1097/MBC.0000000000000701](https://doi.org/10.1097/MBC.0000000000000701).
4. Морфофункциональное состояние венозных кондуитов после эндоскопического выделения/Вечерский Ю.Ю., Манвелян Д.В., Крахмаль Н.В. и др.//Сибирский медицинский журнал. - 2019. -№ 34 (2). – С. 138-145 [*Morfofunkcional'noe sostojanie venoznyh konduitov posle jendoskopicheskogo vydelenija/Vecherskij Ju.Ju., Manveljan D.V., Krahmal' N.V. i dr.//Sibirskij medicinskij zhurnal.* - 2019. -№ 34 (2). – S. 138-145].
5. Миокардтың қан тамырлары эндотелиі және кавеолин-1 экспрессиялануының ерекшеліктерін бихромат натрий мен ліндан әсері жағдайында салыстырып зерттеу/Рахманов С.Б., Жұмабай Н.А., Бекмұхамбетов Е.Ж. и др.//Астана медицина журналы. - 2020. - № 3 (105). - С. 232-238 [*Miokardtuñ qan tamyrlary jendotelii zhәне kaveolin-1 jekspressijalanuynuñ erekshelikterin bihromat natrij men lindan әseri zhaздajynda salystyryp zertteu/Rahmanov S.B., Zhұtabaj N.A., Bekmұhambetov E.Zh. i dr.//Astana medicina zhurnaly.* - 2020. - № 3 (105). - S. 232-238].
6. Galenko A.S., Zaharov D.V., Loseva K.A. Роль и функции эндотелия – краткая характеристика вопроса и вклад отечественных ученых в его изучение // *University Therapeutical Journal.* – 2020. -№ 2 (2). – С. 46-54 [*Galenko A.S., Zaharov D.V., Loseva K.A. Rol' i funkcii jendotelija – kratkaja harakteristika voprosa i vklad otechestvennyh uchenyh v ego izuchenie // University Therapeutical Journal.* – 2020. -№ 2 (2). – S. 46-54].
7. Sadok A., Marchall C.J. *Rho GTPases: master of cell migration // Small GTPases.* – 2014. – Vol. 5. - e29710. DOI:[10.4161/stgtp.29710](https://doi.org/10.4161/stgtp.29710).
8. Арутюнян И.В., Кананыхина Е.Ю., Макаров А.В. Роль рецепторов VEGF – A165 в ангиогенезе // *Клеточная трансплантология и тканевая инженерия.* – 2013. - Т.8, № 1. – С. 12-18 [*Arutjunjan I.V., Kananyhina E.Ju., Makarov A.V. Rol' receptorov VEGF – A165 v angiogeneze // Kletochnaja transplantologija i tkanevaja inzhenerija.* – 2013. - Т.8, № 1. – S. 12-18].
9. B. Daan Westenbrink1, Willem-Peter T. Ruijrok1, Adriaan A. Voors. *Vascular endothelial growth factor is crucial for erythropoietin-induced improvement of cardiac function in heart failure // Cardiovascular Research.* - 2010. - № 87. – P. 30-39. doi:[10.1093/cvr/cvq041](https://doi.org/10.1093/cvr/cvq041).
10. Маркеры сосудистого тонуса и воспаления у лиц, экспонированных ртутью/Наумова О.В., Кудяева И.В., Маснавиева Л.Б., Дьякович О.А.//Гигиена и санитария. – 2019. - № 98 (10). –С. 1079-1084 [*Markery sosudistogo tonusa i vospaleniya u lic, jeksponirovannyh rtut'ju/Naumova O.V., Kudaeva I.V., Masnavieva L.B., D'jakovich O.A.//Gigiena i sanitarija.* – 2019. - № 98 (10). –S. 1079-1084].
11. Herrman J., Lerman A. *The endothelium – the cardiovascular health // Barometer. Herz.* – 2008. - № 33. – P. 343-353. doi:[10.1007/s00059-008-3088-2](https://doi.org/10.1007/s00059-008-3088-2).

DOI 10.54500/2790-1203.S1.2022.150-155

МРТНИ 34.51.15+34.39.33

УДК 611.018.61

ОЦЕНКА СОДЕРЖАНИЯ ГЛАДКОМЫШЕЧНОГО АКТИНА ЖЕЛУДКА МЫШЕЙ В УСЛОВИЯХ РЕАЛИЗАЦИИ ПРОГРАММЫ «БИОН-М1»

Т.В. Самойленко, О.А. Герасимова, Л.Н. Антакова, В.В. Шишкина

Федеральное государственное бюджетное образовательное учреждение высшего образования «Воронежский государственный медицинский университет имени Н.Н. Бурденко» Министерства здравоохранения Российской Федерации, Российская Федерация 394066 Воронеж, Студенческая 10

Самойленко Татьяна Валерьевна – научный сотрудник, заведующая лабораторией экспериментальных биологических моделей научно-исследовательского института экспериментальной биологии и медицины ФГБОУ ВО ВГМУ им. Н.Н. Бурденко Минздрава России, e-mail: antailkka@mail.ru, ORCID 0000-0001-9990-535X

Герасимова Ольга Андреевна – старший научный сотрудник НИИ экспериментальной биологии и медицины ФГБОУ ВО ВГМУ им. Н.Н. Бурденко Минздрава России, e-mail: stavro7@mail.ru, ORCID 0000-0001-8662-5279

Антакова Любовь Николаевна – кандидат биологических наук, старший научный сотрудник, заведующая лабораторией постгеномных исследований НИИ экспериментальной биологии и медицины ФГБОУ ВО ВГМУ им. Н.Н. Бурденко Минздрава РФ, e-mail: tsvn@bk.ru, ORCID 0000-0001-5212-1005

Шишкина Виктория Викторовна – кандидат медицинских наук, доцент, доцент кафедры гистологии, директор НИИ экспериментальной биологии и медицины ФГБОУ ВО ВГМУ им. Н.Н. Бурденко Минздрава России, e-mail: 4128069@gmail.com, ORCID 0000-0001-9185-4578

Гладкая мышечная ткань представляет собой структурно-функциональный компонент висцеральных органов, содержащий высокие уровни гладкомышечного актина и принимающий участие в обеспечении их деятельности.

Цель: изучение гладкой мышечной ткани путем количественной оценки содержания уровня гладкомышечного актина в оболочках фундального отдела желудка самцов мышей C57BL/6N после 30-суточного космического полета программы «Бион-М1».

Материал и методы: полетный эксперимент в рамках научно-исследовательского проекта 30-суточного орбитального полета БИОН-М1 был проведен в период с 19 апреля по 19 мая 2013 года. Иммуногистохимическая детекция гладкомышечного актина проводилась с использованием мышиных моноклональных антител Actin smooth muscle (разведение 1:100, «Zytomed Systems», Cat. No. MSK030, Berlin, Germany). Микропрепараты фотографировали и оценивали на аппаратно-программном комплексе для биологических исследований с системой документирования на основе прямого исследовательского микроскопа ZEISS Axio Imager.A2 с системой фотодокументирования изображений.

Результаты. В результате оценки визуализации гладкомышечного актина в микропрепаратах мышечной оболочки фундального отдела желудка мышей C57BL/6N обнаружены значительные изменения в группе космического полета относительно контрольной группы. Так, в группе космического полета наблюдалось уменьшение площади проявления гладкомышечного актина относительно общей площади мышечной оболочки на 12,85% по сравнению с данными группы вивария. При этом достоверно значимых изменений уровня гладкомышечного актина в слизистой оболочке фундального отдела желудка мышей C57BL/6N не было выявлено.

Заключение. Уменьшение содержания гладкомышечного актина мышечной оболочки фундального отдела желудка мышей C57BL/6N группы космического полета может свидетельствовать о снижении функциональной активности гладких миоцитов.

Ключевые слова: гладкая мышечная ткань, гладкомышечный актин, гравитация.

ASSESSMENT OF THE CONTENT OF SMOOTH MUSCLE ACTIN IN THE STOMACH OF MICE IN THE CONDITIONS OF THE IMPLEMENTATION OF THE "BION-M1" PROGRAM

T. Samoilenko, O. Gerasimova, L. Antakova, V. Shishkina

N.N. Burdenko Voronezh State Medical University, Russian Federation 394066 Voronezh, Studentskaya 10

Tatiana V. Samoilenko – researcher, head of the laboratory of experimental biological models research institute of experimental biology and medicine of N.N. Burdenko Voronezh state medical university of the Ministry of Healthcare of the Russian Federation, e-mail: antailka@mail.ru, ORCID 0000-0001-9990-535X

Olga A. Gerasimova – candidate of biological sciences, senior researcher of the research institute of experimental biology and medicine of N.N. Burdenko Voronezh State Medical University of the Ministry of Healthcare of the Russian Federation, e-mail: stavro7@mail.ru, ORCID 0000-0001-8662-5279

Lyubov N. Antakova – candidate of biological sciences, senior researcher, head of the laboratory of postgenomic research of the research institute of experimental biology and medicine of N.N. Burdenko Voronezh state medical university of the Ministry of Healthcare of the Russian Federation, e-mail: tsvn@bk.ru, ORCID 0000-0001-5212-1005

Victoria V. Shishkina – candidate of medical sciences, associate professor, associate professor of the department of histology, director of the research institute of experimental biology and medicine of the N.N. Burdenko Voronezh state medical university of the Ministry of Healthcare of the Russian Federation, e-mail: 4128069@gmail.com, ORCID 0000-0001-9185-4578

Smooth muscle tissue is a structural and functional component of visceral organs containing high levels of smooth muscle actin and taking part in ensuring their activity.

Objective: to study smooth muscle tissue by quantifying the level of smooth muscle actin in the membranes of the fundal stomach of male mice C57BL/6N after a 30-day space flight of the Bion-M1 program.

Material and methods: the flight experiment within the framework of the research project of the 30-day orbital flight BION-M1 was conducted in the period from April 19 to May 19, 2013. Immunohistochemical detection of smooth muscle actin was performed using mouse monoclonal antibodies Actin smooth muscle (1:100 dilution, "Zytomed Systems", Cat. No. MSK030, Berlin, Germany). Micro-preparations were photographed and evaluated on a hardware and software complex for biological research with a documentation system based on a direct research microscope ZEISS Axio Imager.A2 with an image photo documentation system.

Results. As a result of the evaluation of visualization of smooth muscle actin in micro-preparations of the muscle membrane of the fundal stomach of C57BL/6N mice, significant changes were found in the spaceflight group relative to the control group. Thus, in the space flight group, there was a decrease in the area of smooth muscle actin manifestation relative to the total area of the muscle membrane by 12.85% compared with the data of the vivarium group. At the same time, there were no significantly significant changes in the level of smooth muscle actin in the mucosa of the fundal stomach of C57BL/6N mice.

Conclusion. A decrease in the content of smooth muscle actin in the muscle membrane of the fundal stomach of the C57BL/6N mice of the space flight group may indicate a decrease in the functional activity of smooth myocytes.

Keywords: smooth muscle tissue, smooth muscle actin, gravity.

"БИОН-М1" БАҒДАРЛАМАСЫН ІСКЕ АСЫРУ ЖАҒДАЙЫНДА ТЫШҚАНДАР АСҚАЗАНЫНЫҢ ТЕГІС БҰЛШЫҚЕТ АКТИНІНІҢ ҚҰРАМЫН БАҒАЛАУ

Т.В. Самойленко, О.А. Герасимов, Л.Н. Антакова, В.В. Шишкина

Воронеж мемлекеттік медицина университеті. Н. Н. Бурденко, Ресей Федерациясы 394066 Воронеж, Студенческая, 10

Самойленко Татьяна Валерьевна - ғылыми қызметкер, Воронеж мемлекеттік медицина университетінің Эксперименттік биология және медицина ғылыми-зерттеу институтының эксперименттік

ТӘЖІРИБЕЛІК МЕДИЦИНА МӘСЕЛЕЛЕРІ

биологиялық модельдер зертханасының меңгерушісі. Н. Н. Бурденко Ресей Федерациясы Денсаулық сақтау министрлігі, e-mail: antalkka@mail.ru, ORCID 0000-0001-9990-535X

Герасимова Ольга Андреевна - биология ғылымдарының кандидаты, Воронеж мемлекеттік медицина университетінің Эксперименттік биология және медицина ғылыми-зерттеу институтының аға ғылыми қызметкері. Н. Н. Бурденко Ресей Федерациясы Денсаулық сақтау министрлігі, e-mail: stavro7@mail.ru, ORCID 0000-0001-8662-5279

Антакова Любовь Николаевна - биология ғылымдарының кандидаты, аға ғылыми қызметкер, Воронеж мемлекеттік медицина университетінің Эксперименттік биология және медицина ҒЗИ постгеномдық зерттеулер зертханасының меңгерушісі. Н. Н. Бурденко Ресей Федерациясы Денсаулық сақтау министрлігі, e-mail: tsvn@bk.ru, ORCID 0000-0001-5212-1005

Шишкина Виктория Викторовна - медицина ғылымдарының кандидаты, доцент, гистология кафедрасының доценті, ВГМУ эксперименттік биология және медицина ғылыми-зерттеу институтының директоры Н. Н. Бурденко Ресей Денсаулық сақтау министрлігі, e-mail: 4128069@gmail.com, ORCID 0000-0001-9185-4578

Тегіс бұлшықет тіндері-бұл висцеральды органдардың құрылымдық және функционалды компоненті, құрамында бұлшықет актинінің жоғары деңгейі бар және олардың қызметін қамтамасыз етуге қатысады.

Мақсаты: "Бион-М1" бағдарламасының 30 күндік ғарыштық ұшуынан кейін c57bl/6N еркек тышқандарының негізгі асқазан қабығындағы тегіс бұлшықет актині деңгейінің құрамын сандық бағалау арқылы тегіс бұлшықет тінін зерттеу.

Материал және әдістер: Бион-М1 30 тәуліктік орбиталық ұшу ғылыми-зерттеу жобасы шеңберінде ұшу эксперименті 2013 жылғы 19 сәуір мен 19 мамыр аралығында өткізілді. Тегіс бұлшықет актині иммуногистохимиялық детекциясы Actin smooth muscle (1:100 сұйылту, "Zytomed Systems", Cat) тышқанның моноклоналды антиденелерін қолдану арқылы жүргізілді. No. MSK030, Berlin, Germany). Микропрепараттар Zeiss Axio Imager тікелей зерттеу микроскопына негізделген құжаттау жүйесі бар биологиялық зерттеулерге арналған аппараттық-бағдарламалық кешенде суретке түсіріліп, бағаланды. А2 суреттерді фотоқұжаттау жүйесімен.

Нәтижелері. C57bl/6N тышқандарының негізгі асқазанының бұлшықет қабығының микропрепараттарындағы тегіс бұлшықет актинінің визуализациясын бағалау нәтижесінде ғарыштық ұшу тобында бақылау тобына қатысты айтарлықтай өзгерістер табылды. Осылайша, ғарыштық ұшу тобында виварий тобының деректерімен салыстырғанда бұлшықет қабығының жалпы ауданына қатысты тегіс бұлшықет актинінің көріну ауданының 12,85% - ға төмендеуі байқалды. Сонымен қатар, c57bl/6N тышқандарының асқазан безінің шырышты қабығындағы тегіс бұлшықет актинінің деңгейінде айтарлықтай өзгерістер анықталған жоқ.

Қорытынды. Ғарыштық ұшу тобының c57bl/6N тышқандарының негізгі асқазан бұлшықет қабығының тегіс бұлшықет актинінің азаюы тегіс миоциттердің функционалды белсенділігінің төмендеуін көрсетуі мүмкін.

Түйінді сөздер: тегіс бұлшықет тіндері, тегіс бұлшықет актині, ауырлық.

Corresponding author: Lyubov N. Antakova – Candidate of Biological Sciences, Senior Researcher, Head of the Laboratory of Postgenomic Research Research Institute of Experimental Biology and Medicine of N.N. Burdenko Voronezh State Medical University of the Ministry of Healthcare of the Russian Federation, Russian Federation 394066 Voronezh, Studentskaya 10; e-mail: tsvn@bk.ru.

Received: 14.06.2022

Accepted: 20.06.2022

Bibliographic reference: Оценка содержания гладкомышечного актина желудка мышей в условиях реализации программы «БИОН-М1»/ Т.В. Самойленко, О.А. Герасимова, Л.Н. Антакова, В.В. Шишкина//Астана медициналық журналы. – 2022. – Специальный выпуск. - № 1. – С.150-155.

Гладкая мышечная ткань представляет собой структурно-функциональный компонент висцеральных органов, содержащая высокие уровни гладкомышечного актина (α -SMA) принимающая участие в обеспечении их деятельности. Гладкая мышечная ткань регулирует развитие адаптивных и патологических процессов. В поисковой базе Pubmed была найдено 6831 публикация за последние 10 лет,

посвященные регуляции α -SMA, однако всего 2 из них - особенностям его функционирования в условиях гравитации. Актиновые нити обеспечивают механическую поддержку клетки, определяя ее форму и обеспечивая движение клеток [1]. Изучая морфологические особенности гладкой мышечной ткани стенки желудка, необходимо оценить волокнистый компонент рыхлой соединительной ткани с клетками фибробластического дифферона, также активно экспрессирующие α -SMA, в особенности миофибробласты [2].

Цель

Изучить гладкую мышечную ткань путем количественной оценки содержания уровня гладкомышечного актина (α -SMA) в оболочках фундального отдела желудка самцов мышей C57BL/6N после 30-суточного космического полета программы «Бион-М1».

Материалы и методы

Исследования выполнены на базе НИИ экспериментальной биологии и медицины федерального государственного бюджетного образовательного учреждения высшего образования «Воронежский государственный медицинский университет имени Н.Н. Бурденко» Министерства здравоохранения Российской Федерации. Анализ α -SMA проведен во фрагментах слизистой и мышечной оболочек фундального отдела желудка самцов мышей C57BL/6N после 30-суточного космического полета на биологическом спутнике «БИОН-М» № 1 (n=26).

Полетный эксперимент в рамках научно-исследовательского проекта 30-суточного орбитального полета БИОН-М1 был проведен в период с 19 апреля по 19 мая 2013 года. Группа космического полета состояла из 5 животных, биоматериал от которых был взят через 9-11 часов после приземления биоспутника. Группа реадаптации после космического полета к нормальному уровню гравитации составили 5 мышей, которые после возвращения из орбитального полета находились 7 суток в стандартных условиях содержания. Каждая экспериментальная группа имела контрольную группу мышей C57BL/6N находящихся в стандартных условиях вивария (n=8). Программа фундаментальных и прикладных исследований по проекту «Бион-М1» одобрена решениями Ученого совета ГНЦ РФ – ИМБП РАН, секцией по космической биологии и физиологии Совета РАН по космосу, Комиссией по биомедицинской этике при ГНЦ РФ – ИМБП РАН и утверждена 9.09.2012 г. Председателем Совета РАН по космосу академиком А.Ф. Андреевым [3].

Пробоподготовка биоптатов включала фиксацию нейтральным раствором 10%-го формалина в течение 24-48 ч, использование гистологического процессора MTP (SLEE, Германия), заливку в парафин в модульной системе Tissue-Tek® TEC™ 5 (Sakura Seiki Co.Ltd. Япония) и изготовление гистологических срезов на полуавтоматическом ротационном микротоме Accu-Cut® SRM™ 200 (Sakura Finetek Europe B.V., Нидерланды).

Иммуногистохимическая детекция α -SMA проводилась с использованием мышинных моноклональных антител Actin smooth muscle (1:100, «Zytomed Systems», Cat. No. MSK030, Berlin, Germany) [4]. Микропрепараты фотографировали и оценивали на аппаратно-программном комплексе для биологических исследований с системой документирования на основе прямого исследовательского микроскопа ZEISS Axio Imager.A2 с системой фотодокументирования изображений. Обработывали полученные снимки с помощью программы ZEN 2.3 («Carl Zeiss Microscopy», Германия). Репрезентативность выборки достигалась оценкой не менее 40 полей зрения. Количественный морфометрический анализ результатов иммуногистохимической экспрессии α -SMA проводили с использованием метода

оценки площади позитивных участков в узкой спектральной области с помощью программы ImageJ 1.51J8.

Статистический анализ проводили с помощью пакета программного обеспечения SPSS (V. 13.0). Результаты представлены в виде среднего значения (M) $\pm m$ (стандартная ошибка среднего). Для оценки достоверности различий между двумя группами использовали t-критерий Стьюдента или U-критерий Манна-Уитни в случае непараметрического распределения.

Результаты и их обсуждение

В результате оценки визуализации α -SMA в микропрепаратах мышечной оболочки фундального отдела желудка мышей C57BL/6N обнаружены значительные изменения в группе космического полета относительно контрольной группы. Так, в группе космического полета наблюдалось уменьшение площади проявления α -SMA относительно общей площади мышечной оболочки на 12,85% по сравнению с данными группы вивария ($p < 0,5$; рисунок). При этом достоверно значимых изменений уровня α -SMA слизистой оболочки фундального отдела желудка мышей C57BL/6N не было выявлено. Отношение площади α -SMA к общей площади мышечной оболочки желудка в группе реадaptации орбитального полета снижено на 6,19% по сравнению с данными группы виварийного контроля реадaptации орбитального полета ($p < 0,5$).

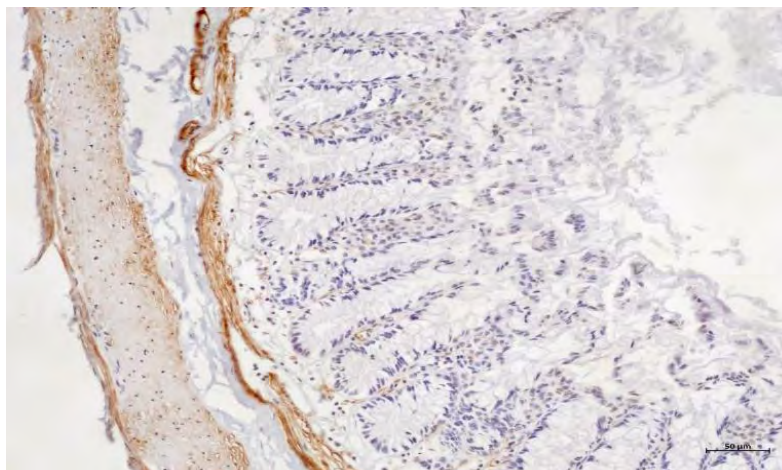


Рисунок - Мышечная оболочка стенки желудка мышей C57BL/6N в условиях реализации программы «Бион-М1»: группа космического полета. Иммуногистохимическое окрашивание с использованием мышечных моноклональных антител Actin smooth muscle (разведение 1:100, «Zytomed Systems», Cat. No. MSK030, Berlin, Germany).

Уменьшение содержания гладкомышечного актина мышечной оболочки фундального отдела желудка мышей C57BL/6N группы космического полета может свидетельствовать о снижении функциональной активности гладких миоцитов. Данные изменения могут приводить к ослаблению моторной функции желудочно-кишечного тракта, т.к. актин является основным сократительным элементом мышц. Таким образом, условия космического полета в течении 30 суток оказывают неблагоприятное влияние на функциональное состояние гладких миоцитов с вероятностью появления стойких адаптивных изменений.

Список литературы

1. Тканеспецифические особенности реакции слизистой тощей кишки монгольских песчанок при воздействии факторов космического полета на биоспутнике "Фотон-М3"/ Атякшин Д.А., Быков Э.Г., Ильин Е.А., Паиков А.Н. // *Авиакосмическая и экологическая медицина*. - 2011. - Т. 45, № 2. - С. 25-30 [Тканеспецифические особенности реакции слизистой тощей кишки монгольских песчанок при воздействии факторов космического полета на биоспутнике "Фотон-М3"/ Атякшин Д.А., Быков Э.Г., Ильин Е.А., Паиков А.Н. // *Авиакосмическая и экологическая медицина*. - 2011. - Т. 45, № 2. - С. 25-30].

2. Самойленко Т.В., Шишкина В.В., Атякин Д.А. Экспрессия α -SMA в гладких миоцитах желудка мышей после космического полета. // В книге: XLV Академические чтения по космонавтике, посвященные памяти академика С.П. Королёва и других выдающихся отечественных ученых - пионеров освоения космического пространства. сборник тезисов : в 4 т. - М. - 2021. - С. 261-26 [Samojlenko T.V., Shishkina V.V., Atjakshin D.A. Jekspressija α -SMA v gladkih miocitah zheludka myshej posle kosmicheskogo poleta. // V knige: XLV Akademicheskie chtenija po kosmonavtike, posvjashhennye pamjati akademika S.P. Koroljova i drugih vydashhennyh uchennyh - pionerov osvoenija kosmicheskogo prostranstva. sbornik tezisov : v 4 t. - М. - 2021. - S. 261-264].

3. Космический научный проект «Бион-М1»: медико-биологические эксперименты и исследования / под редакцией А.И. Григорьева. – М.: ГНЦ РФ – ИМБП РАН, 2016. – 624 с. [Kosmicheskij nauchnyj proekt «Bion-M1»: mediko-biologicheskie jeksperimenty i issledovanija / pod redakciej A.I. Grigor'eva. – М.: GNC RF – IMBP RAN, 2016. – 624 s].

4. Buchwalow I.B., Boecker W. Immunohistochemistry: Basics and Methods. 1st ed. Springer; Berlin/Heidelberg, Germany: 2010. - ISBN: 978-3-642-42502-8.- p. 153 doi.org/10.1007/978-3-642-04609-4.

DOI 10.54500/2790-1203.S1.2022.155-160

МНТИ 76.03.35.

УДК 618.73+616.36+610.34-053.31.612.017.1

ЭКСТРАГЕНИТАЛЬНАЯ ПАТОЛОГИЯ И ФУНКЦИОНАЛЬНЫЕ ОСОБЕННОСТИ ПРОЦЕССА ЛАКТАЦИИ

Б.Б. Хасанов

Бухарский государственный медицинский институт, Узбекистан, 200101, г. Бухара, ул. Навои, 1

Хасанов Бахтиёр Буртханович - к.м.н., доцент кафедры «Гистологии, цитологии и эмбриологии» Бух.МИ. E-mail: khasanovbb@inbox.ru; ORCID: 0000-0002-4946-3124

Цель исследования: изучение влияния экспериментального токсического гепатита на качественный состав и ферментативную активность молока в динамике лактации.

Материал и методы. в работе использованы половозрелые самки крыс контрольной и опытной группы животных с хроническим гелиотринным гепатитом. Биохимическими методами изучено влияние гелиотринной интоксикации самок крыс до беременности на количество белка, углеводов, ферментативной активности молока в динамике лактации.

Результаты. на основании полученных данных установлено снижение содержания белка и углеводов с 1 суток лактации, дипептидгидролазной, -амилазной и мальтазной активности в молоке сразу после родов, наиболее выраженной на 14 сутки лактации.

Заключение: хронический токсический гепатит оказывает отрицательное влияние на качественный состав молока, обусловленное уменьшением количества белков и углеводов молока, начиная с 3 суток лактации, снижение дипептидгидролазной, мальтазной и γ -амилазной активностей молока сразу после родов, которые прогрессируют до конца периода грудного вскармливания.

Ключевые слова: крысы, гепатит, молоко, лактация, белки, углеводы, ферменты.

EXTRAGENITAL PATHOLOGY AND FUNCTIONAL FEATURES OF THE LACTATION PROCESS

B. Khasanov

Bukhara State Medical Institute, Uzbekistan, 200101 Bukhara, st. Navoi 1.

Bakhtiyor Khasanov - Candidate of Medical Sciences, Associate Professor of the Histology, Cytology and Embryology Department, BukhMI
E-mail: khasanovbb@inbox.ru; ORCID: 0000-0002-4946-3124

ТӘЖІРИБЕЛІК МЕДИЦИНА МӘСЕЛЕСІ

The object of the study: experimental toxic hepatitis effect on milk qualitative composition and enzymatic activity in dynamics of lactation.

Research material and methods. Mature female rats infected with chronic heliotrine hepatitis divided into control and experimental groups were used for experiment. In order to study the way heliotrine intoxication before pregnancy affects protein and carbohydrates amount, milk enzymatic activity of female rats in lactation dynamics, biochemical methods were used.

Results. According to obtained data, protein and carbohydrates content decreased starting the 1st day of lactation; dipeptide hydrolase, -amylase and maltase activity in milk reduced immediately after childbirth followed by its the most pronounced state on the 14th day of lactation.

Conclusion. Chronic toxic hepatitis has a negative effect on the qualitative milk composition, due to decreased amount of milk proteins and carbohydrates starting from the 3rd day of lactation, dipeptide hydrolase, maltase and γ -amylase activities decrease in milk immediately after childbirth progressing till the end of breastfeeding period.

Key words: rats, hepatitis, milk, lactation, proteins, carbohydrates, enzymes.

ЭКСТРАГЕНИТАЛЬДІ ПАТОЛОГИЯСЫ ЖӘНЕ ЛАКТАЦИЯ ПРОЦЕСІНІҢ ФУНКЦИЯЛЫҚ ЕРЕКШЕЛІКТЕРІ

Хасанов Б.Б.

Бұхара мемлекеттік медицина институты, Өзбекстан, 200101, Бұхара, көш. Науаи 1.

Хасанов Бахтиер Буртханович - м.ғ.к., БухМИ гистология, цитология және эмбриология кафедрасының доценті, E-mail: khasanovbb@inbox.ru; ORCID: 0000-0002-4946-3124

Зерттеудің мақсаты: лактация динамикасында сүттің сапалық құрамы мен ферменттік белсенділігіне тәжірибелік токсикалық гепатиттің әсерін зерттеу.

Материал және әдістер. Жұмыста созылмалы гелиотритті гепатиті бар жануарлардың бақылау және тәжірибелік топтарының жетілген аналық егеуқұйрықтары пайдаланылды. Аналық егеуқұйрықтардың жүктілікке дейін гелиотринмен улануының лактация динамикасындағы сүттің ақуыз, көмірсулар мөлшеріне, ферменттік белсенділігіне әсерін зерттеу үшін биохимиялық әдістер қолданылды.

Нәтижелер: алынған мәліметтер негізінде лактацияның 1-ші күнінен бастап белок пен көмірсулар мөлшерінің төмендеуі, босанғаннан кейін бірден сүттегі дипептидтік гидролаза, -амилаза және мальтаза белсенділігінің төмендеуі, лактацияның 14-ші күні ең айқын, құрылды.

Қорытынды: созылмалы токсикалық гепатит сүттің сапалық құрамына кері әсерін тигізеді, ол лактацияның 3-ші күнінен бастап сүт белоктары мен көмірсулар мөлшерінің төмендеуіне, дипептид гидролаза, мальтаза және γ -амилаза белсенділігінің төмендеуіне байланысты. босанғаннан кейін бірден сүт, ол емшек емізу кезеңінің соңына дейін дамиды.

Негізгі сөздер: егеуқұйрықтар, гепатит, сүт, лактация, белоктар, көмірсулар, ферменттер.

The author for correspondence: м.ғ.к., БухМИ гистология, цитология және эмбриология кафедрасының доценті, E-mail: khasanovbb@inbox.ru

Received 14.06.2022.

Accepted 23.06.20220

Bibliographic reference: Хасанов Б.Б. Экстрагенитальная патология и функциональные особенности процесса лактации//Астана медициналық журналы. – 2022. – Специальный выпуск. - № 1. – С.155-160.

Актуальность

Известно, что молочные железы после родов являются тем единственным органом, связывающим организм матери и младенца. Кроме того, материнское молоко является идеальным продуктом питания, необходимым для роста и развития новорожденного в период грудного вскармливания. Передача адаптивного иммунитета, а также многих биологически активных веществ через молоко матери

является определяющей для становления иммунной, пищеварительной и многих других систем организма новорожденного [1,2]. Однако, нарушение этой стройной системы происходит при экстрагенитальной патологии матери, значительную долю которой составляют гепатиты. В частности установлено, что у новорожденных от матерей с печеночной патологией одним из наиболее частых симптомов является нарушение пищеварения [3-6]. Вместе с тем, до настоящего времени остаются малоизученными вопросы влияния печеночной патологии на процессы лактации.

Цель

Изучить функциональные особенности процесса лактации при токсическом гепатите.

Материал и методы

Работа была проведена на 4 месячных самках белых беспородных крыс массой 120-130 г. (110), которые содержались на обычном лабораторном рационе. В качестве модели гепатита нами была использована хроническая гелиотринная интоксикация по общепринятой методике [7]. Экспериментальные самки были разделены на 2 группы: контрольную и опытную. Опытной группе крыс (60) в течение 6 недель вводили подкожно гелиотрин в дозе 0.05 лог/грамм веса животного ежедневно. Контрольным животным (50) вводили стерильный физиологический раствор. Через 10 дней после последней инъекции к самкам обеих групп подсаживали самцов. Для исследования были использованы образцы молока контрольной и опытной группы животных на 1, 3, 7, 14 и 21 сутки лактации.

Молоко у крыс, находящихся под легким эфирным наркозом, получали ручным доением. Для стимуляции лактации самкам вводили окситоцин в дозе 1 Е на крысу за 10-15 минут до доения. Молоко собирали в пробирки и центрифугировали при 3000 об/мин, для проведения анализов использовали надосадочную жидкость. В образцах молока определяли общее количества белка, углеводов и активности ферментов дипептидгидролазы с применением глюкозооксидазного метода по Далквисту для мальтазы (КФ 3.2.1.20) и по Ауричио и Рубино – для γ -амилазы [КФ 3.2.1.3] [4.7]. Ферментативные активности во всех случаях рассчитывали на 1 мл. молока и выражали в мкмоль/мин образовавшейся глюкозы. Полученные данные обрабатывали методом вариационной статистики по Фишеру-Стьюденту. Достоверным считали различия удовлетворяющие $p < 0,05$.

Результаты и обсуждение

В результате нашего исследования было установлено, что хроническая гелиотринная интоксикация самок крыс до беременности способствует существенному изменению качественного состава молока в динамике лактации. В частности, на 3 сутки после родов было отмечено снижение общего количества белка в 1.1 раза по сравнению с контролем (табл.). Следует отметить сохранение и прогрессирование этой тенденции до конца лактационного периода, где на 21 сутки лактации этот показатель увеличивается до 1.3 раз. Похожая картина наблюдалась и со стороны углеводов молока. Однако, необходимо отметить, что в молоке самок с токсическим гепатитом снижение количества углеводов было более выражено, чем белка. Если в первые сутки лактации количество определяемых углеводов в 1.1 раза ниже, чем в контроле, то к концу лактации этот показатель возрастает до 2.2 (табл.). Наряду с изменениями количественного состава белков и углеводов, было установлено также изменение и ферментативного спектра молока. Снижение дипептидгидролазной, мальтазной и γ -амилазной активности молока, в отличие от белок- и углеводсинтезирующей функции отмечается сразу после родов. Следует

ТӘЖІРИБЕЛІК МЕДИЦИНА МӘСЕЛЕСЕРІ

отметить, что в динамике лактации более выраженной было прогрессирование снижения мальтазной и дипептидгидролазной активности (табл.).

Анализируя полученные результаты, необходимо указать, что для полноценного развития младенца, начиная с первых суток после родов, необходимы белковые компоненты: “основной пластический материал”, и, конечно же, легкоусвояемые углеводы молока матери [8]. Кроме того, выявляется определенная динамика уровня гормонов в молоке, связанная с их участием в процессе метаболической адаптации новорожденных к внеутробному существованию и обуславливающая перестройку белкового, углеводного и жирового обмена в постнатальном периоде. Ферменты молозива и молока, поступающие при грудном вскармливании в организм новорожденного, также оказывают благоприятное влияние на процессы его адаптации, воздействуя на метаболизм белков и углеводов в кишечнике [8-13].

Установлено, что у потомства крыс с хроническим гепатитом, наблюдается устойчивое снижение прироста массы тела, и отставание структурно-функционального развития тонкого кишечника [14-20], возможно, одной из причин, способствующих этим изменениям в период лактотрофного питания, является обнаруженное нами уменьшение количества белка, углеводов и ферментативной активности молока.

Таблица - Влияние токсического гепатита матери на секрецию белков, углеводов и активность энтеральных ферментов молока в динамике лактации (X ± Г) хш, абсолютные значения, представленные для белка и углеводов в %. Для ферментов в мкмоль/мин/грамм белка, при n=8).

Исследуемые компоненты	Гр. ж-ых	Сроки лактации (в сутках)				
		1	3	7	15	21
Белок	К	11,0±0,46	9,9±0,19	9,9±0,22	9,5±0,15	8,9±0,16
	О	10,0±0,27	8,5±0,19	8,3±0,14	7,7±0,33	7,0±0,21
Углеводы	К	2,4±0,15	2,5±0,12	2,8±0,13	2,7±0,21	2,6±0,13
	О	2,2±0,08	2,1±0,10	2,1±0,11	1,7±0,14	1,2±0,042
Дипептид-гидролаза	К	0,40±0,012	0,40±0,018	0,50±0,014	0,60±0,043	0,060±0,035
	О	0,35±0,011	0,34±0,012	0,40±0,007	0,46±0,028	0,35±0,018
γ-амилаза	К	0,59±0,020	0,62±0,034	0,64±0,013	0,72±0,015	0,66±0,014
	О	0,51±0,021	0,53±0,018	0,54±0,011	0,58±0,018	0,44±0,019
Мальтаза	К	0,12±0,002	0,12±0,002	0,15±0,0014	0,14±0,014	0,13±0,001
	О	0,010±0,001	0,09±0,001	0,09±0,002	0,08±0,008	0,06±0,003

Примечание : 1. условные обозначения: Гр.ж-х - группы животных. К - контрольная. О - опытная. 2. Жирным шрифтом выделены значения, где различия достоверны относительно контроля при p<0.05.

Заключение

Таким образом, в результате нашего исследования установлено, что хронический токсический гепатит самок крыс, оказывает негативное влияние на процессы лактации, способствуя значительному снижению качественного состава молока в динамике лактации. Происходит уменьшение количества белков и углеводов молока, начиная с 3 суток лактации, снижение дипептидгидролазной, мальтазной и γ-амилазной активностей молока сразу после родов, которые прогрессируют до конца периода грудного вскармливания.

Список литературы

1. Количественные и ультраструктурные характеристики иммунокомпетентных клеток молочной железы в динамике беременности и лактации/Зуфаров К.А. и др. // Морфология. – 2003. – Том 124, № 4. - С. 74-79 [Kolichestvennyye i ul'trastrukturnyye kharakteristiki immunokompetentnykh kletok

molochnoy zhelezy v dinamike beremennosti i laktatsii / Zufarov K.A. i dr. // Morfologiya. – 2003. – Tom 124, – № 4. – S. 74-79].

2. Искусственное вскармливание и особенности развития потомства, и становление надпочечников в раннем постнатальном онтогенезе/ Авлод С. и др. – 2020 [Iskustvennoye vskarmlyvaniye i osobennosti razvitiya potomstva, i stanovleniye nadpocheknikov v rannem postnatal'nom ontogeneze/ Avlod S. i dr. – 2020].

3. Миноранская Е.И. Носительство HBsAg у беременных: клинико-биохимическая характеристика и влияние на течение беременности и потомство: Автореф. дис. ... канд. мед. наук. – Л., 1990. – 19 с. [Minoranskaya Ye.I. Nositel'stvo HBsAg u beremennykh: kliniko-biokhimitseskaya kharakteristika i vliyaniye na techeniye beremennosti i potomstvo: Avtoref. dis. ... kand. med. nauk. – L., 1990. – 19 s.].

4. Токсическое воздействие и структурно-функциональные особенности пейеровых бляшек/Тухтаев К. Р. и др. //Проблемы биологии и медицины. – 2004. – Т. 38. – С. 107-108 [Toksicheskoye vozdeystviye i strukturno-funktsional'nyye osobennosti peyuyerovykh blyashek/ Tukhtayev K. R. i dr. //Problemy biologii i meditsiny. – 2004. – T. 38. – S. 107-108].

5. Structural and functional properties of mesenteric lymph nodes under antigenic influence in early postnatal ontogeny/Azizova F. X. at al. //Uzbekistan Medical Journal. – 1997. – № 10-11. – С. 14-16.

6. Khasanov B. Maternal toxic hepatitis, structural and functional formation of the lean intestine of the offspring in the dynamics of early postnatal ontogenesis //The Scientific Heritage. – 2021. – Т. 78 (2). – С. 33-37.

7. Гафарова Е.А. Начальные и заключительные стадии гидролиза углеводов у потомства крыс с хроническим токсическим гепатитом: Автореф.дис. канд.мед.наук. – Ташкент. 2001. – 18 с. [Gafarova Ye.A. Nachal'nyye i zaklyuchitel'nyye stadii gidroliza uglevodov u potomstva kryss s khronicheskim toksicheskim gepatitom: Avtoref.dis. kand.med.nauk. – Tashkent. 2001. – 18 s.].

8. Влияние ферментов грудного молока на метаболизм углеводов в процессе адаптации новорожденных в раннем неонатальном периоде / Набухотный Т.К., Маркевич В.Э., Павлюк В.П., Ткаченко Ю.П. // Вопросы питания. – 1985. – № 3. – С. 34-37 [Vliyaniye fermentov grudnogo moloka na metabolizm uglevodov v protsesse adaptatsii novorozhdennykh v rannem neonatal'nom periode / Nabukhotnyy T.K. Markevich V.E., Pavlyuk V.P., Tkachenko YU.P. // Voprosy pitaniya. – 1985. – № 3. – С. 34-37].

9. Berdiyorova S., Nuritdinova D., Kucharova L.S. The influence of malnutrition during the period of lactotrophic nutrition on the formation of digestion in growing rats // Infection, immunity and pharmacology. – 2019. – No. 2. – P. 311-312.

10. Курбанов А.Ш. Влияние недостаточности белка в рационе матери во время беременности и лактации на развитие физиологических систем начального и заключительного этапов гидролиза углеводов у потомства: Автореф. дис. ... канд. биол. наук. – Ташкент, 1997. – 24 с. [Kurbanov A.SH. Vliyaniye nedostatocchnosti belka v ratsione materi vo vremya beremennosti i laktatsii na razvitiye fiziologicheskikh sistem nachal'nogo i zaklyuchitel'nogo etapov gidroliza uglevodov u potomstva: Avtoref. dis. ... kand. biol. nauk. – Tashkent. 1997. – 24 s.].

11. Азизова Ф. Х., Бажаскова Д. Б., Ахмедова Х. Ю. Возрастные структурно-функциональные особенности тонкой кишки крысят, рожденных от самок крыс с хроническим токсическим гепатитом //Врачеб. дело. – 2001. – Т. 1. – С. 103 [Azizova F. H., Bazhakova D. B., Ahmedova H. Ju. Vozrastnyye strukturno-funktsional'nyye osobennosti tonkoj kishki krysjat, rozhdennyh ot samok kryss s khronicheskim toksicheskim gepatitom //Vracheb. delo. – 2001. – T. 1. – S. 103].

12. Хасанов Б. Б. Структурно-функциональные особенности молочной железы в динамике беременности и лактации на фоне токсического гепатита //Врачебное дело, Киев" Здоров'я". – 2009. – № 7-8. – С. 94 [Khasanov B. B. Strukturno-funktsional'nyye osobennosti molochnoy zhelezy v dinamike beremennosti i laktatsii na fone toksicheskogo gepatita //Vrachebnoye delo, Kiyev" Zdorov'ya". – 2009. – № 7-8. – S. 94].

13. Арипова Т.У., Ризопулу АП., Хакимова Г.Б. Взаимосвязь иммунобиологических свойств грудного молока и состояния иммунореактивности новорожденных, рожденных от HBs-Аппозитивных эницин.//Журнал теоретической и клинической медицины. – 2002. – Том. 4, № 3. – С. 50-55 [Aripova T.U., Rizopulu AP., Khakimova G.B. Vzaimosvyaz' immunobiologicheskikh svoystv grudnogo moloka i sostoyaniya immunoreaktivnosti novorozhdennykh, rozhdennykh ot HBs-Appozitivnykh zhenshchin. Zhurnal teoreticheskoy i klinicheskoy meditsiny. – 2002. – Tom. 4, № 3. – S. 50-55].

14. Еремина Е.У. Аутоиммунные заболевания печени и беременность // Практическая медицина. – 2011. – Кеб (54). - С. 12-18 [Yeremina Ye.U. Autoimmunnyye zabolevaniya pecheni i beremennost' // Prakticheskaya meditsina. – 2011. – Keb (54). - S. 12-18].

ТӘЖІРИБЕЛІК МЕДИЦИНА МӘСЕЛЕЛЕРІ

15. Хасанов Б.Б. Маммогенезнинг эндокрин бошқарилуви // Тиббиётда Янги Кун. – 2019. – № 4. – 92-100 б. [Khasanov B.B. Mammogenezning endokrin boshqariluvu // Tibbiyotda Yangi Kun. – 2019. – №4. – 92-100 б.]

16. Khasanov B. B. Functional features of process of lactation from toxic hepatitis //New Day in Medicine. – 2020. – T. 2, № 1. – С. 30.

17. Enteropatiya s narusheniyem membrannogo pishchevareniya i perspektivy tsitoprotektivnoy terapii./Parfenov A.I. i dr.//Terapevticheskiy arkhiv. - 2021. – Vol. 2. – S. 129-137. DOI: 10.26442/00403660.2021.02.200602.

18. Khasanov B. B. Offspring jejenum structural and functional development during breastfeeding against the background of mother's chronic toxic hepatitis //Europe's Journal of Psychology. – 2021. – T. 17, № 3. – С. 330-335.

19. Effect of maternal toxic hepatitis on the functional characteristics of the lactation process/Karimov K.I. et al.//Likars' ka sprava, Kiev" Zdorov'я". – 2004. – №. 5-6. – С. 68.

20. Chronic Mother Hepatitis and Morphological Features of Formation of the Immune System in the Property/Khasanov B. B. et al. //Journal NX. – Vol. 6, № 06. – P. 736-739.

DOI 10.54500/2790-1203.S1.2022.160-173

МРНТИ34.15.63

УДК 616.36-085.616-085.7.615

МОРФОЛОГИЧЕСКИЕ, ГИСТОХИМИЧЕСКИЕ ИЗМЕНЕНИЯ И М ОНООКСИГЕНАЗНАЯ СИСТЕМА ПЕЧЕНИ ПРИ ВОЗДЕЙСТВИИ ИНДОЛА В ЭКСПЕРИМЕНТЕ

А. О. Даминов, П. Х. Халиков, А. К. Курбанов

Ташкентская медицинская академия, Республика Узбекистан, 100109, г. Ташкент, ул. Фаробий, 2

Даминов Акмал Охунжонович, кандидат медицинских наук, доктор философии, доцент кафедры гистологии и медицинской биологии Ташкентской медицинской академии, тел.: +998935888038, e-mail: akmal.daminov@tma.uz

Халиков Пулат Хужамкулович, доктор медицинских наук, доктор философии, профессор кафедры гистологии и медицинской биологии Ташкентской медицинской академии, тел.: +998712145951, e-mail: pulat.holiqov@tma.uz

Курбанов Абдубурхон Кузibaевич, кандидат медицинских наук, доктор философии, доцент кафедры гистологии и медицинской биологии Ташкентской медицинской академии, тел.: +998712145951, e-mail: abduburhon.qurbonov@tma.uz

Цель: изучение морфологических, гистохимических изменений и состояния монооксигеназной системы печени при однократном, остром и хроническим воздействии индола в эксперименте.

Материал и методы. В работе в качестве подопытных животных использовали беспородных белых мышей. Все животные находились в стационарных условиях вивария. Индол, растворённый в оливковом масле, вводился внутривентрикулярно с помощью шприца и иглы с закругленным концом.

Результаты и обсуждение. В серии экспериментов был определён уровень содержания индола в крови путём введения различных доз препарата. Гистохимическими методами выявлялись: РНК по Браше, гликоген – ШИК-реакцией по Мак Манусу, Хочкиссу. Электронно-микроскопические исследования проводились по общепринятой методике. Ультратонкие срезы исследовались и фотографировались на электронном микроскопе Hitachi H-600. При описании гистологических препаратов и электронограмм использовалась Международная гистологическая номенклатура.

Заключение. Экспериментально установлены токсические эффекты индола, как при однократном, так и при многократном воздействии, а также обнаружены патоморфологические изменения в печени. Определены особенности временных проявлений и степени выраженности патоморфологических изменений

ТӘЖІРИБЕЛІК МЕДИЦИНА МӘСЕЛЕСЕРІ

в зависимости от дозировок и периодичности воздействия индолом, сделаны соответствующие выводы.

Ключевые слова: индол, печень, гепатоциты, монооксигеназная система.

MORPHOLOGICAL, HISTOCHEMICAL CHANGES AND MONOOXYGENASE SYSTEM OF THE LIVER UNDER THE INFLUENCE OF INDOLE IN THE EXPERIMENT

A. Daminov, P. Khalikov, A. Kurbanov

Tashkent Medicine Academy, Republic of Uzbekistan, 100109, Tashkent, Farobi str., 2

Akmal Daminov - Candidate of Medical Sciences, Doctor of Philosophy, Associate Professor of the Department of Histology and Medical Biology of the Tashkent Medical Academy, tel.: +998935888038, e-mail: akmal.daminov@tma.uz

Pulat Khalikov - Doctor of Medical Sciences, Doctor of Philosophy, Professor of the Department of Histology and Medical Biology of the Tashkent Medical Academy, tel.: +998712145951, e-mail: pulat.holiqov@tma.uz

Abduburkhon Kurbanov - Candidate of Medical Sciences, Doctor of Philosophy, Associate Professor of the Department of Histology and Medical Biology of the Tashkent Medical Academy, tel.: +998712145951, e-mail: abduburhon.qurbonov@tma.uz

The target. The aim of this work is to study morphological, histochemical changes and the state of the monoxygenase system of the liver during a single, acute and chronic exposure of indole in the experiment.

Materials and methods. In the work, outbred white mice were used as experimental animals. All animals were kept in stationary vivarium conditions. Indole dissolved in olive oil was administered intragastrically using a syringe and a needle with a rounded end.

Results and discussion. In a series of experiments, the level of indole in the blood was determined by introducing various doses of the substance. Histochemical methods revealed: RNA according to Brache, glycogen – PAS-reaction according to McManus, Hotchkiss. Electron microscopic studies were carried out according to the generally accepted method. Ultrathin sections were examined and photographed using a Hitachi H-600 electron microscope. When describing histological preparations and electron diffraction patterns, the International Histological Nomenclature was used.

Conclusions. The toxic effects of indole were experimentally established, both with single and repeated exposure, and pathomorphological changes in the liver were also found. The features of temporary manifestations and the severity of pathomorphological changes depending on the dosages and frequency of exposure to indole were determined, and the corresponding conclusions were drawn.

Key words: indole, liver, hepatocytes, monoxygenase system.

ТӘЖІРИБЕДЕ ИНДОЛ ӘСЕРІНЕН БАУЫРДЫҢ МОРФОЛОГИЯЛЫҚ, ГИСТОХИМИЯЛЫҚ ӨЗГЕРІСТЕРІ ЖӘНЕ МОНООКСИГЕНАЗА ЖҮЙЕСІ

А. О. Даминов, П. Х. Холиков, А. К. Курбанов

Ташкент медицина академиясы, Өзбекстан Республикасы, 100109, Ташкент, Фараби, 2

Даминов Акмал Охунжонович - медицина ғылымдарының кандидаты, философия ғылымдарының докторы, Ташкент медицина академиясының гистология және медициналық биология кафедрасының доценті, тел.: +998935888038, электрондық пошта: akmal.daminov@tma.uz

Халиков Пулат Хужамкулович - медицина ғылымдарының докторы, философия докторы, Ташкент медицина академиясының гистология және медициналық биология кафедрасының профессоры, тел.: +998712145951, электрондық пошта: pulat.holiqov@tma.uz

Құрбанов Абдубурхон Кузубаевич - медицина ғылымдарының кандидаты, философия ғылымдарының докторы, Ташкент медицина академиясының гистология және медициналық биология кафедрасының доценті, тел.: +998712145951, электрондық пошта: abduburhon.qurbonov@tma.uz.

ТӘЖІРИБЕЛІК МЕДИЦИНА МӘСЕЛЕЛЕРІ

Мақсат. Бұл жұмыстың мақсаты экспериментте индолдың бір реттік, жедел және созылмалы әсері кезіндегі морфологиялық, гистохимиялық өзгерістерді және бауырдың монооксигеназа жүйесінің күйін зерттеу болып табылады.

Материалдар мен тәсілдер. Жұмыста тәжірибелік жануарлар ретінде ақ тышқандар пайдаланылды. Барлық жануарлар стационарлық виварий жағдайында ұсталды. Зәйтүн майында ерітілген индол шприц пен дөңгелек ұшы бар иненің көмегімен асқазан ішіне енгізілді.

Нәтижелер мен пікірталас. Тәжірибелер сериясында қандағы индол деңгейі заттың әртүрлі дозаларын енгізу арқылы анықталды. Гистохимиялық әдістер анықталды: Брахе бойынша – РНҚ, МакМанус, Хотчкисс PAS-реакциясы бойынша – гликоген. Электрондық микроскопиялық зерттеулер жалпы қабылданған әдіс бойынша жүргізілді. Ультра жұқа кесінділер Hitachi H-600 электронды микроскоптың көмегімен зерттелді және суретке түсірілді. Гистологиялық препараттарды және электронограммаларды заңдылықтарын сипаттау кезінде Халықаралық гистологиялық номенклатура пайдаланылды.

Тұжырымдар. Индолдың бір реттік және қайталанатын әсерге уытты әсері, сондай-ақ бауырдағы патоморфологиялық өзгерістер эксперименталды түрде анықталды. Индолдың дозалары мен әсер ету жиілігіне байланысты уақытша көріністердің ерекшеліктері мен патоморфологиялық өзгерістердің ауырлығы анықталып, тиісті қорытындылар жасалды.

Негізгі сөздер: индол, бауыр, гепатоциттер, монооксигеназа жүйесі.

Corresponding author: Daminov Akmal Okhunjonovich, Candidate of Medical Sciences, Doctor of Philosophy, Associate Professor of the Department of Histology and Medical Biology of the Tashkent Medical Academy

Postal code: 100109

Address: Republic of Uzbekistan, Tashkent, Farobi str., 2

Phone: +998935888038

E-mail: akmal.daminov.52@gmail.com

Received 14.06.2022.

Accepted 23.06.20220

Bibliographic reference: Даминов А. О. , Халиков П. Х., Курбанов А. К.

Морфологические, гистохимические изменения и монооксигеназная система печени при воздействии индола эксперименте//Астана медициналық журналы. – 2022. – Специальный выпуск. - № 1. – С.160-173.

Введение

Проблема функциональной морфологии печени актуальна тем, что морфологические изменения при различных инфекционных заболеваниях и токсических состояниях, а также их дифференциальная диагностика позволяет выяснить патогенетические механизмы воздействия внутренних и внешних, в том числе химических факторов на печень.

Несмотря на обширность литературы, посвящённой изучению реакции печени на воздействие различных токсических агентов, структурные и ультраструктурные механизмы этой реакции всё ещё остаются в центре внимания многих исследователей. Важным является изучение механизмов восстановительного процесса в печени.

Анализ литературы показывает, что в этом плане достаточно подробно изучена реакция печени в системе крови на воздействие различных токсических веществ экзогенного происхождения, в частности ядохимикатов, и других токсинов [1,2].

Вместе с тем структурно-функциональные особенности печени и других органов при воздействии токсических продуктов эндогенного происхождения остаются ещё малоизученными.

Известно, что токсические продукты межучного обмена белков и аминокислот, такие как индол, скатол, крезол, фенол и др., образуются в большом количестве в кишечнике и всасываются в кровь при многих заболеваниях, протекающих с нарушением процессов пищеварения в кишечнике.

Исследователями установлено, что в организме здоровых людей, в нормальных условиях жизни, из триптофана, поступающего с пищевыми продуктами, образуются вещества индольного ряда.

Известно, что при некоторых заболеваниях, особенно психических, распад эндогенных белков усиливается, вследствие чего содержание триптофана в крови и моче увеличивается.

Интерес к обмену триптофана при психических заболеваниях, в частности при шизофрении, объясняется прежде всего тем, что ряд соединений, обладающих психомиметическими свойствами, содержат индольное кольцо. Также отмечается повышенное содержание индола в биологических жидкостях при различных формах алкогольных болезней (белая горячка, алкогольная галлюцинация, алкогольный бред ревности) [3-6].

Высокое содержание в крови веществ индольного ряда при шизофрении сохраняется не более 20 дней. У больных шизофренией, независимо от клиники, структуры психоза, в крови и в моче увеличивается содержание веществ индольного ряда. Так, среднее содержание индолов при параноидном синдроме: в крови – $0,8 \pm 0,53$ μ /мл, в моче – $70,58 \pm 4,73$ μ /мл; при депрессивно-кататонно-галлюцинаторном синдроме: в крови – $9,82 \pm 0,36$ μ /мл, в моче – $53,80 \pm 3,00$ μ /мл. Накопленные литературные данные по воздействию на организм продуктов метаболизма триптофана, в том числе индола посвящены в основном биохимическим и клиническим аспектам. Морфофункциональные исследования, реакции печени на индол, единичны и носят разноречивый характер. Нет единого мнения в литературе о степени нарушения структуры и функции печени после длительного воздействия индола. Исходя из особого положения печени, которое она занимает в организме, представляет особый интерес выяснение механизмов действия на морфофункциональное состояние органа той концентрации индола, которая обычно наблюдается у больных при шизофрении.

Актуальность данной работы определяется ещё тем, что заболевания, протекающие с нарушением пищеварения, составляют основной удел краевой патологии жаркого климата Узбекистана, особенно детского возраста.

Цель и основные задачи исследования

Целью настоящей работы является изучение морфологических, гистохимических изменений и состояния монооксигеназной системы печени при однократном, остром и хроническим воздействием индола в эксперименте.

В соответствии с целью исследования были поставлены следующие задачи:

1. Изучить морфофункциональные особенности печени при однократном, остром и хроническим воздействием индола в эксперименте.

2. Изучить гистохимические изменения и состояние монооксигеназной системы печени при однократном, остром и хроническим воздействием индола в эксперименте.

Материалы и методы

В работе в качестве подопытных животных использовали беспородных белых мышей в возрасте 1,5-2 месяцев с исходной массой 18-25 г. Все животные находились в стационарных условиях вивария.

Индол, растворённый в оливковом масле, вводился внутривентриально с помощью шприца и иглы с закругленным концом. Раствор индола готовился в оливковом масле из расчёта 0,2-0,3 мл на каждое животное. Контрольным животным внутривентриально вводилось по 0,2-0,3 мл оливкового масла.

Действие индола изучали при однократном введении в дозе 200 мг/кг в острых опытах и многократном введении (в течение 2 недель ежедневно) в дозе 100 мг/кг (Л/Д 1/5), в подострых опытах.

В серии экспериментов был определён уровень содержания индола в крови путём введения различных доз препарата. Целью этого опыта было установление дозы индола и частоты его введения, способного удержать высокое содержание индола в крови экспериментальных животных, что в определенной степени, дало бы возможность смоделировать состояние, подобное шизофрении и другим болезням.

Гистохимическими методами выявлялись: РНК по Браше, гликоген – ШИК-реакцией по Мак-Манусу, Хочкиссу (контрольные срезы обрабатывались амилазой слюны [7,8]).

Электронно-микроскопические исследования проводились по общепринятой методике. Ультратонкие срезы исследовались и фотографировались на электронном микроскопе Hitachi H-600. При описании гистологических препаратов и электронограм использовалась Международная гистологическая номенклатура.

Биохимическими методами определяли активность основных митохондриальных ферментов – цитохромоксидазы, Mg^{2+} АТФ-азы, а также содержание митохондриального белка.

Помимо определения ферментов митохондрий печени, были исследованы состояния монооксигеназной системы органа. Содержание цитохромов P-450 и B₅ идентифицировали на двулучевом спектрометре «СПЕКОРД UV VIS» и определяли по Т. Qmura и R. Sato [3,4,9,10].

Активность микросомальных ферментов: НАДФН цитохром-с-редуктазы, бекзапиренгидроксилазы, анилингидроксилазы, амидопирин-N-деметилазы, глюкоза-6-фосфатазы, а также количество микросомального белка определяли соответственными методами (все морфометрические и биохимические данные подвергались статистической обработке способом вариационной статистики по Фишеру-Стьюденту. Различия считались достоверными при значении $p < 0,05$).

Результаты исследований

Для определения Л/Д 50 животные подвергались внутривентриальному однократному введению индола в различных дозах (200 мг/кг, 300 мг/кг, 400 мг/кг, 500 мг/кг, 600 мг/кг, 700 мг/кг, 800 мг/кг). Гибель животных наблюдается в течение 14 суток. Наблюдение за поведением дало нам следующие сведения: через 1-2 часа после введения индола животные становятся очень активными, сильно возбуждёнными. Они проявляют незаурядную активность, бегают, мечутся по всей клетке, прыгают и очень сильно потеют. Шерсть становится влажной. Животные

проявляют сильное беспокойство. Через 7-8 часов наоборот, животные становятся вялыми, двигательно заторможенными, очень пассивными. В это время они часами могут застыть на одном месте. Неадекватно реагируют на раздражители. Такое различное состояние животных, в обязательном порядке, зависит от дозы индола, введенного в их организм. Чем больше доза, тем животные более обеспокоены. На основании динамики гибели животных после однократного введения различных доз индола и анализа кривой летальности белых мышей определена его токсичность и Л/Д 50 для белых мышей. Исходя из полученных результатов для изучения последствий действия индола, при однократном внутрижелудочном введении, нами принята доза 200 мг/кг. При этом исходили из того, что при данной дозе наблюдается значительное увеличение содержания индола в крови, но в то же время число смертельных исходов минимальное. Для изучения длительного действия индола избрана доза 100 мг/кг, так как при введении этой дозы его содержание в крови в течение суток держится на высоком уровне.

Анализ полученных данных после однократного внутрижелудочного введения индола в дозе 200 мг/кг показывает, что в первые дни исследования в печени экспериментальных животных, наблюдаются в основном изменения дистрофического и сосудистого характера. С нарушением балочного строения печёночных долек. Отмечается выраженная гиперемия перипортальных сосудов и синусоидов с очаговыми кровоизлияниями и расширениями междольковых вен. Гепатоциты периферических отделов долек набухшие, в состоянии вакуольной и жировой дистрофии, а в центре долек эти изменения менее выражены.

В отдельных печёночных дольках центральные вены и синусоидальные капилляры расширены и заполнены элементами крови. В части случаев в центре долек наблюдаются очаговые кровоизлияния. Вокруг отдельных междольковых сосудов обнаруживается круглоклеточная инфильтрация лимфогистоцитарного характера. Желчные протоки незначительно расширяются, застойные. Пространство Диссе в центре долек расширено, купферовские клетки отёчны. В цитоплазме гепатоцитов обнаруживаются вакуоли различных форм и размеров, а также опустошённые бесструктурные зоны. Эти изменения, наряду с уменьшением среднего объёма печёночных клеток, указывают на снижение функциональной деятельности гепатоцитов, в первую очередь, на нарушение белковообразовательной функции печени. Об этом так же свидетельствуют резкое снижение содержания РНК и отсутствие гликогена в цитоплазме большинства гепатоцитов.

По мнению ряда авторов, обнаруживаемые дистрофические процессы в печени могут быть следствием прямого токсического воздействия химических веществ на клетки [11-13].

К тому же, как показали исследования, поражения органов при прямом токсическом действии химических веществ происходят при нарушении нейроэндокринной регуляции сосудистого тонуса, повышении сосудистого тонуса, и повышении проницаемости стенок сосудов [14,15].

В последующие сроки, через 7 дней после воздействия препарата, дистрофические изменения сохраняются. Вокруг портальных трактов и центральных вен лимфогистиоцитарная инфильтрация нарастает, местами образуя огромные поля скопления клеток лимфоидного и соединительнотканного происхождения.

Эти инфильтраты проникают в межбалочные пространства. Гепатоциты сохраняют балочное строение: в отличие от предыдущих сроков вакуолизации гепатоцитов не наблюдается. Отмечается мелкокапельная жировая дистрофия печени. Подобные морфологические изменения в структуре печени были отмечены при остром отравлении большими дозами ГХЦГ, бутифосом и ТМТД, деспиролом и галекроном, севином [11,16].

Гистохимическими методами исследования установлено резкое и длительное нарушение углеводного и белкового обмена в печени отравленных животных [3,12,15,17,18-22].

После однократного введения индола в первые дни исследования (1-3 сутки) в гепатоцитах резко снижается содержание ШИК-положительных веществ и РНК.

Как известно, одной из основных функций печени в углеводном обмене является синтез и расщепление гликогена с последующим поступлением глюкозы в кровь. Уменьшение содержания зёрен гликогена в гепатоцитах может свидетельствовать об активации гликолитических ферментов для обеспечения энергетических потребностей развития компенсаторно-приспособительных реакций организма. Вместе с тем, в данном случае, может страдать и синтез гликогена – как результат интоксикации индолом. Аналогичные результаты представлены в работах, где при остром отравлении экспериментальных животных гелиотрином и СС14 содержание гликогена резко уменьшалось при значительном увеличении сахара в крови. Такие же изменения гликогена в печени отмечаются при остром отравлении экспериментальных животных диатилнитроамином, антио, этиленгликолем, севином и другими пестицидами [8, 11, 20]. Следовательно, уменьшение содержания гликогена в печени, после однократного воздействия индолом, является одним из проявлений функциональных сдвигов в гепатоцитах. При этом также отмечается снижение содержания РНК в цитоплазме гепатоцитов, что в конечном итоге, может свидетельствовать и о нарушении белоксинтезирующей функции печени.

Субмикроскопически после однократного введения индола в ранние сроки в гепатоцитах мышей появляются огромные вакуоли с жировыми каплями, органеллы сдавлены, прижаты к ядру. Большинство ядер гепатоцитов имеют неровные контуры. Желчные капилляры и пространство Диссе расширены.

На 7 день эксперимента вакуоли уменьшаются в числе и размерах, но обнаруживаются жировые капли и миелиновые фигуры. На глубокие нарушения обменных процессов в печени указывает обнаруженное резкое уменьшение числа внутриклеточных органелл гепатоцитов, особенно цистерн зернистой эндоплазматической сети и числа прикрепленных рибосом на её мембранах. Митохондрии равновеликие, кристы их малочисленны, матрикс электронноплотный, гомогенный.

Обнаруженное нами резкое сокращение числа компонентов комплекса Гольджи, представленного единичными пластинчатыми структурами, свидетельствует о снижении синтетической деятельности в гепатоцитах. В цитоплазме большинства гепатоцитов встречаются липидные капли, которые располагались одиночно или в виде небольших островков из нескольких капель.

Избыточное скопление липидных и липидоподобных субстанции, естественным образом свидетельствует об изменении окислительно-восстановительных и синтетических процессов в печени. Поэтому, а также в связи с растворимостью индола в жирах

и следовательно, высокой токсичностью для клеточных мембран, все ресурсы печёночной клетки при поступлении избытка индола с током портальной крови в печень, очевидно, направляются на быстрейшее его окисление и инактивацию. Такое длительное «отвлечение» окислительно-восстановительного и энергетического потенциала гепатоцита на окисление индола, естественно, может привести к крайнему перенапряжению её функциональной способности и приостановке почти всех важнейших обменных реакции клетки с развитием её дистрофий, в частности – жировой [6,23].

Данные световой и электронной микроскопии подтверждаются проведёнными биохимическими исследованиями, которые показывают наличие периодичности в течении этих изменений после однократного воздействия индола.

В первую фазу, которая проявляется на 1-3 сутки отравления, наблюдается повышение скорости дыхания митохондрий на сукцинате, что свидетельствует в пользу преимущественного окисления янтарной кислоты. В то же время, снижение значения АДФ/О, удлинение цикла фосфорилирования указывает, что митохондрии находятся на грани перехода от высокоэнергетического состояния в низкоэнергетическое, а снижение эффективности фосфорилирования, связанное с интенсификацией процессов распада макроэргов и ускорением скорости переноса электронов по дыхательной цепи, подтверждается повышением активности цитохромоксидазы.

По-видимому, острое отравление индолом, являясь мощным экстремальным фактором воздействия на организм, вызывает активацию различных компенсаторно-приспособительных реакций, требующих для своего осуществления энергию, заложенную в макроэнергетических соединениях. В первый период интоксикации, повышение активности фермента АТФ-азы можно рассматривать как индукцию, свидетельствующую об отсутствии разобщения в различных звеньях обмена. Эти изменения отражают адаптационные возможности гепатоцитов на токсическое поражение. Исследования, проведённые другими авторами с различными ксенобиотиками, показывают аналогичную ответную реакцию печени [3, 24].

Морфологические исследования показывают, что на 15 день эксперимента, по ходу портальных трактов и центральных вен наблюдаются поля лимфогистиоцитарной инфильтрации с переходом в зрелую соединительную ткань, стенки сосудов утолщены, сливаются с окружающей клеточной инфильтрацией. Гепатоциты, локализованные вблизи этих клеточных инфильтратов несколько набухшие.

На 30 день исследований в печени обнаруживаются выраженные перипортальные склеротические изменения, сохраняются очаги лимфогистиоцитарной инфильтрации. Венозные сосуды печени остаются расширенными и гиперемированными. Гепатоциты вокруг трактов несколько разрыхлены и в состоянии зернистой и мелкокапельной жировой дистрофии.

Гистохимические исследования показывают постепенное увеличение содержания гликогена (15 сутки) и нормализацию его содержания к 30 суткам, а содержание РНК к 15 суткам исследования уменьшается и к 30 суткам нормализуется.

Субмикроскопически в печени у мышей после однократного введения индола на 15 и 30 сутки в цитоплазме гепатоцитов сохраняются мелкие жировые капли, местами выявляются осмиофильные тельца. Митохондрии мелкие

и с атипичными кристами, пространство Диссе умеренно расширено. В периваскулярных зонах печеночной ткани отмечается гиперплазия макрофагов, купферовских клеток, лимфоцитов, фибробластов. К 7 суткам эксперимента отмечается некоторое улучшение функционально-метаболических параметров митохондрий печени отравленных животных: укорачивается цикл фосфорилирования, возрастает показатель АДФ/О. Через две недели выявлено снижение скорости потребления кислорода при эндогенном дыхании, в тоже время при добавлении экзогенного сукцината и отрегулированных состояниях этот показатель возрастает.

Значительное снижение скорости эндогенного дыхания митохондриями печени отравленных мышей свидетельствует об уменьшении эндогенных субстратов, а возрастание интенсивности окисления экзогенного сукцината – о переходе митохондрии на преимущественное использование янтарной кислоты. Аналогичные результаты получили при острой интоксикации различными химическими веществами многие исследователи [1,5,11,16,23]. Однако, такая гиперактивация может привести к истощению компенсаторных возможностей клетки и срыву энергетической регуляции дыхания. К 45 суткам эксперимента выявлена повторная активация окислительных ферментов систем митохондрий гепатоцитов.

Таким образом, однократная интоксикация индолом приводит к волнообразным изменениям функциональной активности митохондрий, степень их выраженности зависит от сроков исследования.

Анализируя полученные данные, в реакции печени в динамике при однократном воздействии индола можно различить следующие периоды:

1. Выраженных деструктивных изменений (1-3 сутки), который включает в себя изменения на субклеточном, молекулярном и клеточном уровнях;
2. Уменьшения выраженности деструктивных изменений (7-15 сутки) и постепенного нарастания компенсаторно-приспособительных процессов, который длится до 30-45 дня эксперимента.

Таким образом, полученные данные при однократном воздействии индола показывают развитие существенных изменений в печени, клетках костного мозга, что свидетельствует о необходимости поиска биологически активных препаратов, способных оказать положительный эффект в условиях интоксикации этим препаратом.

В последние годы многие исследователи рассматривают витамин "С" как препарат способный выступать в качестве антиоксиданта и антимуtagenного средства при отравлении некоторыми веществами [17].

Учитывая, что индол является продуктом метаболизма аминокислот, образование и обезвреживание которого происходит в печени и следовательно, накопление его в клетках может быть обусловлено нарушением обезвреживающей функции гепатоцитов, для профилактики выявленных нарушений нами использован витамин "С". Как показали наши эксперименты, профилактическое введение витамина "С" животным, отравленным индолом, оказывает разно направленное действие на функционально-метаболические параметры митохондрий печени, усугубляет энергетический дефицит на 3 и 30 сутки, приближая таковые показатели отравленных индолом мышей к значениям интактных животных в остальные сроки исследования.

Определённый интерес представляют данные, полученные по изучению печени при многократном (в течение двух недель) действии индола (1-3 сутки): по ходу порталных трактов наблюдается лимфогистиоцитарная

инфильтрация. Чаще попадают инфильтраты среди гепатоцитов. Уменьшается средний объём гепатоцитов, количество двухъядерных клеток, митохондрий, рибосом на мембранах зернистой цитоплазматической сети. В цитоплазме части гепатоцитов вокруг центральных вен отмечаются островки опустошённых участков. В клетках по периферии печёночных долек цитоплазма гомогенная. Ядра эндотелиальных клеток гиперхромны, гипертрофированы, выступают в полость капилляров, часто имеют округлую или овальную форму.

В начальные сроки исследования (1 сутки) гистохимически гликоген в гепатоцитах не выявляется: во многих клетках его содержание резко уменьшается, содержание РНК также снижается.

На 3 сутки гликоген почти не выявляется. Содержания РНК также мало. На 7 день опыта в гепатоцитах гликоген выявляется диффузно. Содержание РНК уменьшается. Все эти изменения проявляются в первые 15 дней исследования. В последующие дни эксперимента структура печёночных долек и гепатоцитов ухудшается. На 15 день эксперимента большинство клеток дистрофично. Балки в дольках определяются нечётко. Встречаются участки с сегментарным некробиозом гепатоцитов, особенно выраженным на периферии долек. Гликоген во всех клетках выявляется диффузно. Содержание РНК остаётся на низком уровне.

Таким образом, на 1-3 сутки гликоген практически не определяется, содержание РНК резко снижено. Это, по-видимому, обусловлено токсическим воздействием индола, который в эти сроки ещё не вызывает серьёзные морфологические альтерации органа.

С увеличением срока эксперимента гликоген начинает определяться в клетках печени, что говорит о некоторой нормализации обменных процессов наряду с усиливающейся альтерацией ткани.

В более поздние сроки исследования (30 дней) наблюдаются наиболее выраженные морфологические изменения. Отмечаются резко выраженные дистрофические изменения в гепатоцитах: балочное строение долек нарушено, часть клеток в состоянии некроза и некробиоза. При продолжительном воздействии на клетку токсического начала дистрофические изменения цитоплазмы нарастают, она становится глыбчатой или бесструктурной; нередко клеточные ядра пикнотичны, ядерный хроматин становится грубым и беспорядочно расположенным, размеры ядра уменьшаются. Далее они у части клеток исчезают, и клетка некротизируется. Гибель значительного числа функционирующих клеток печени имеет серьёзные последствия: возможно развитие экскреторной и синтетической недостаточности печени и недостаточность её детоксирующей функции.

Экскреторная недостаточность может проявляться в неспособности выделять составные части желчи, а это, в свою очередь, может привести к задержке их в крови с развитием желтухи обычно смешанного, паренхиматозного и холестатического типа. Синтетическая недостаточность проявляется в неспособности клеток печени образовывать в достаточном количестве жизненно важные белковые соединения, а это приводит к кровоточивости, упадку питания и повышению частоты инфекционных осложнений. При снижении детоксирующей функции, в крови и головном мозге накапливаются ядовитые соединения кишечного происхождения, в первую очередь аммиак, в норме обезвреживаемые печенью. А они, в свою очередь, действуют на ЦНС. Развитие в ткани печени воспалительного процесса, т. е. скопления в областях поражения

ТӘЖІРИБЕЛІК МЕДИЦИНА МӘСЕЛЕЛЕРІ

и некроза гепатоцитов большого количества различных типов лейкоцитов, способных к фагоцитозу клеток соединительной ткани (макрофагов), является проявлением защитной (иммунной) реакции организма.

Гистохимически на 30 день исследования по сравнению с предыдущими сроками отмечается неравномерность увеличения содержания гликогена и РНК в гепатоцитах.

На ультраструктурном уровне; в цитоплазме гепатоцитов в первые дни эксперимента при многократном воздействии индола, появляются разной величины мелкие капли липида, митохондрии с повышенной электронной плотностью матрикса. В кариоплазме повышается содержание гетерохроматина. В следующие сроки (7 дней) в гепатоцитах увеличивается содержание липидных капель, они, сливаясь между собой, образуют укрупненные капли. В некоторых митохондриях лизируются кристы и они превращаются в липидные капли. Элементы пластинчатого комплекса гиперлазированы. В ткани печени встречается лимфогистиоцитарная инфильтрация. На 15 день в цитоплазме гепатоцитов преобладают альтернативные изменения в виде распада митохондрий, вакуолизация эндоплазматической сети с миелинизацией их, много лизосом и фагосом. На 30 день также наблюдаются дистрофические изменения в гепатоцитах и липидизация митохондрий. Наблюдается гиперплазия пластинчатого комплекса с расширением полостей ламеллярных компонентов. При двухнедельном воздействии индола часто наблюдается гиперплазия зернистой цитоплазматической сети с низким содержанием прикреплённых рибосом.

Таким образом, при хроническом эксперименте по мере увеличения срока (от 1 до 30 суток) отмечается следующая закономерность: степень повреждения печени усугубляется пропорционально сроку эксперимента. В ранние сроки (1-3 суток) в тканях отмечаются явления начала дистрофических изменений. От 1 до 30 суток повреждение печени прогрессирует и морфологически отчётливо проявляется на 30 сутки в дистрофии и некрозе клеток с разрастанием соединительной ткани. На 30 сутки эксперимента выявляются значительные повреждения печени: нарушается архитектура долек, глубокие дистрофические поражения клеток, некроз и некробиоз, выраженная перваскулярная инфильтрация. Наряду с этим отмечается улучшение обменных процессов: гликоген выявляется в большом количестве повреждённых и в меньшем количестве в дистрофически изменённых клетках.

Очевидно, это первичные признаки начала компенсаторно-приспособительных процессов. Изучение активности НАДФН-зависимых монооксигеназ печени при длительном воздействии индола показывают, что активность микросомальной окислительной системы изменяется фазно в зависимости от срока восстановительного периода. В наших исследованиях активность микросомальных ферментов печени определяется дозой, длительностью воздействия индола и сроком восстановительного периода.

Выводы

1. Экспериментально установлена Л/Д 50 индола для белых мышей, которая равняется 545 мг/кг. Показано, что выраженным токсическим эффектом индол обладает при однократном воздействии в дозе 200 мг/кг.

2. Как при однократном, так и при многократном воздействии индола в печени обнаруживаются существенные патоморфологические изменения. Однако время проявления и степень их выраженности

в этих видах эксперимента имеет свои особенности.

3. Однократное воздействие индола в дозе 200 мг/кг сопровождается выраженной баллонной, жировой и зернистой дистрофией гепатоцитов и деструкцией их внутриклеточных органелл.

4. Изменения в печени при однократном воздействии индола характеризуются определённой динамикой: 1-3 сутки – период выраженных деструктивных изменений; 1-7 сутки – период начала восстановительных процессов в органе. Однако далее, к 30 суткам, полной нормализации морфофункционального состояния печени не наступает.

5. При многократном (ежедневно в течении двух недель в дозе 100 мг/кг) воздействии индола развитие деструктивных изменения печени постепенно нарастает, всё более усугубляясь со временем: на 1-3 сутки эксперимента деструктивные изменения в органе выражены незначительно. Максимально выраженные дистрофические изменения гепатоцитов, деструкция их органелл, некроз отдельных долек, а также инфильтрация портальных трактов клетками лимфоцитарного ряда имеет место на 30 сутки эксперимента.

6. При введении индола в зависимости от дозы, длительности воздействия и сроков восстановительного периода происходят разнонаправленные изменения спектра ферментативной активности монооксигеназной системы печени. На 30 сутки исследования разбалансированность ферментативной активности отдельных показателей системы битрансформации печени сохраняется независимо от дозы индола.

Список литературы

1. Абдуллаев Н. Х., Каримов Х. Я. Печень при интоксикациях гепатотропными ядами. // Медицина. - Ташкент, 1989. - 95 с. [Abdullaev N. H., Karimov H. Ja. Pechen' pri intoksikacijah gepatotropnymi jadami. // Medicina. - Tashkent, 1989. - 95 s.]

2. Турсунов Э. А., Хайтаков М. К. Характер изменений в печени при острых воздействиях пестицидов // Структурные основы функциональной деятельности клеток, тканей и органов: Сб. науч. тр. - Ташкент, 1991. - С. 14-16 [Tursunov Je. A., Hajtakov M. K. Harakter izmenenij v pecheni pri ostryh vozdeystvijah pesticidov // Strukturnye osnovy funkcional'noj dejatel'nosti kletok, tkanej i organov: Sb. nauch. tr. - Tashkent, 1991. - S. 14-16].

3. Влияние концентрации буфера на скорость реакций транспорта электронов в микросомах печени / Арчаков А. И., Девиченский В. М., Карузина И. И. и др. // Биохимия. - 1968. - Т. 33, № 3. - С. 479-487 [Vlijanie koncentracii bufera na skorost' reakcij transporta jelektronov v mikrosomah pecheni / Archakov A. I., Devichenskij V. M., Karuzina I. I. i dr. // Biohimija. - 1968. - T. 33, № 3. - S. 479-487].

4. Морфологические свидетельства возможной роли цитохрома Р450, в развитии аутоиммунного процесса в печени / Колесников С. И., Гладышев Ю. В., Семенюк А. В., Свиридов А. В. // Бюлл. exper. биологии и медицины. - 1991. - Т. 112, № 11. - С. 45-48 [Morfologicheskie svidetel'stva vozmozhnoj roli citohroma R450, v razvitii autoimmunnogo processa v pecheni / Kolesnikov S. I., Gladyshev Ju. V. Semenjuk A. V. Sviridov A. V. // Bjull. jeksper. biologii i mediciny. - 1991. - T. 112, № 11. - S. 45-48].

5. Белякин С. А., Бобров А. Н., Плюснин С. В. Роль биопсии печени в диагностике алкогольного гепатита // Воен.-мед. журн. - 2011, №5. - С. 68-69 [Beljakin S. A., Bobrov A. N., Pljusnin S. V. Rol' biopsii pecheni v diagnostike alkogol'nogo gepatita // Voен.-med. zhurn. - 2011, №5. - S. 68-69].

6. Корой П. В., Ягода А. В. Регуляторы соединительнотканного гомеостаза и гистологическая картина печени при хроническом вирусном гепатите и циррозе // Российский журнал гастроэнтерологии, гепатологии, колопроктологии. - 2007. - Т. 17, № 5 - С. 35-40. [Koroy P. V., Jagoda A. B. Reguljatory soedinitel'notkannogo gomeostaza i gistologicheskaja kartina pecheni pri hronicheskom virusnom gepatite i cirroze // Rossijskij zhurnal gastrojenterologii, gepatologii, koloproktologii. - 2007. - T. 17, № 5 - S. 35-40].

7. Пирс Э. Гистохимия теоретическая и прикладная // Иностранная литература. - 1962 [Pirs Je. Gistohimija teoreticheskaja i prikladnaja // Inostrannaja literatura. - 1962].

8. Авцын А. П., Струков А. И., Фукс Б. Б. Принципы и методы гистохимического анализа в патологии // Ленинградское отделение, изд-во «Медицина». - 1971 [Avцын A. P., Strukov A. I., Fuks B. B. Principy i metody gistohimicheskogo analiza v patologii // Leningradskoe otdelenie, izd-vo «Medicina». - 1971].

ТӘЖІРИБЕЛІК МЕДИЦИНА МӘСЕЛЕСЕРІ

9. Осипенко Б. Г. Цитохром Р450 в проблеме токсического повреждения печени // Сибирский медицинский журнал. - 1994, № 1-2. - С. 16-18 [Osipenko B. G. Citohrom R450 v probleme toksicheskogo povrezhdenija pečeni // Sibirskij medicinskij zhurnal. - 1994, № 1-2. - S. 16-18].

10. Калиман П. А. Роль гема в регуляции триптофан-2,3-диоксигеназной активности и содержания цитохрома Р450 в печени крыс / Калиман П. А., Никитченко И. В., Манадхар С. П. // Биохимия. - 1989. - Т. 54, № 10. - С. 54-62 [Kaliman P. A. Rol' gema v reguljacii triptofan-2,3-dioksigenaznoj aktivnosti i sodержanija citohroma R450 v pečeni kryс / Kaliman P. A., Nikitchenko I. V., Manadhar S. P. // Biohimija. - 1989. - T. 54, № 10. - S. 54-62].

11. Нажмутдинов Т. К. Морфофункциональные перестройки печени при хронической интоксикации некоторыми пестицидами и их коррекция физическими факторами : Автореф. ... док. мед. наук. - Т., 1992. - 38 с. [Nazhmutdinov T. K. Morfofunkcional'nye perestrojki pečeni pri hronicheskoj intoksikacii некотoryми pesticidami i ih korrekcija fizicheskimi faktorami : Avtoref. ... dok. med. nauk. - T., 1992. - 38 s.].

12. Ташходжаев П. И., Даминов А. А. Функциональное состояние митохондрии при остром отравлении индолом // Сб. науч. тр. Межорганные и межсистемные взаимосвязи при заболеваниях неспецифической природы. - Ташкент, 1990. - С. 116-118 [Tashhodzhaev P. I., Daminov A. A. Funkcional'noe sostojanie mitohondrii pri ostrom otravlenii indolom // Sb. nauch. tr. Mezhhorgannye i mezhsistemnye vzaimosvjazi pri zaboлевanijah nespecificheskoj prirody. - Tashkent, 1990. - S. 116-118].

13. Содержание и состав липопротеинов крови и печени крыс, и некоторые показатели окислительного стресса при введении хлорида кобальта / Калиман П. А., Загайко А. Л., Шаламов Р. В. и др. // Укр. біохім. журн. - 1997. - Т. 69, № 5. - С. 138-148 [Soderzhanie i sostav lipoproteinov krovi i pečeni kryс, i некотorye pokazateli okislitel'nogo stressa pri vvedenii hlorida koba'l'ta / Kaliman P. A., Zagajko A. L., Shalamov R. V. i dr. // Ukr. biohim. zhurn. - 1997. - T. 69, № 5. - S. 138-148].

14. Гистофизиология печени и желчных путей / Zufarov K. A., Садриддинов А. Ф. и др. // Текст лекции. - Т. - ТашГУ, 1993. - 25 с. [Gistofiziologija pečeni i zhelchnyh putej / Zufarov K. A., Sadritdinov A. F. i dr. // Tekst lekcii. - T. - TashGU, 1993. - 25 s.].

15. Морфологические изучения легких и печени экспериментальных животных при воздействии биологически активными веществами / Даминов А. А., Шарафитдинходжаев Н. Ш., Курбанов А. К., Джалалов Г. Д. // Мат. II-научно-практической конференции Актуальные вопросы медицины. - Ташкент, 1993. - С. 29-31 [Morfologicheskie izuchenija legkih i pečeni jeksperimental'nyh zhivotnyh pri vozdejstvii biologicheskimi aktivnymi veshhestvami / Daminov A. A., Sharafitdinhodzhaev N. Sh., Kurbanov A. K., Dzhalalov G. D. // Mat. II-nauchno-prakticheskoj konferencii Aktual'nye voprosy mediciny. - Tashkent, 1993. - S. 29-31].

16. Элиминация стероидных гормонов из организма животных как следствие гипериндукции микросомальных ферментов при длительном введении фенобарбитала / Салганик Р. И., Неделькина С. В., Аргутинская С. В., Кусмарцева Л. П. // Вopr. мед. химии. - 1974. - Т. 20, № 2. - С. 135-141 [Jeliminacija steroidnyh gormonov iz organizma zhivotnyh kak sledstvie giperindukcii mikrosomal'nyh fermentov pri dlitel'nom vvedenii fenobarbitala / Salganik R. I., Nedel'kina S. V., Argutinskaja S. V., Kusmarceva L. P. // Vopr. med. himii. - 1974. - T. 20, № 2. - S. 135-141].

17. О мутагенном и канцерогенном действии ряда полициклических ароматических углеводородов / Линник А. Б., Толчеев Ю. Д., Хитрово И. А. и др. // Бюлл. эксперим. биол. мед. - 1972, № 11. - С. 592-595 [O mutagenom i kancerogenom dejstvii rjada policiklicheskih aromaticeskikh uglevodородов / Linnik A. B., Tolcheev Ju. D., Hitrovo I. A. i dr. // Bjull. jeksperim. biol. med. - 1972, № 11. - S. 592-595].

18. Ташходжаев П. И., Шарафитдинходжаев Н. Ш., Даминов А. А. Морфофункциональное состояние печени при хроническом воздействии индола // Сб. науч. тр. Компенсаторно-приспособительные процессы внутренних органов в постнатальном патогенезе. - Ташкент, 1991. - С. 55 [Tashhodzhaev P. I., Sharafitdinhodzhaev N. Sh., Daminov A. A. Morfofunkcional'noe sostojanie pečeni pri hronicheskom vozdejstvii indola // Sb. nauch. tr. Kompensatorno-prisposobitel'nye processy vnutrennih organov v postnatal'nom patogeneze. - Tashkent, 1991. - S. 55].

19. Состояние монооксигеназной системы печени при введении в организм индола / Ташходжаев П. И., Шарафитдинходжаев Н. Ш., Темирбеков А. Н., Даминов А. А. // Тез. V-конференции биохимиков Средней Азии и Казахстана. - Ташкент, 1991. - С. 332 [Sostojanie монооксигеназnoj системы pečeni pri vvedenii v organizm indola / Tashhodzhaev P. I., Sharafitdinhodzhaev N. Sh., Temirbekov A. N., Daminov A. A. // Tez. V-konferencii biohimikov Srednej Azii i Kazahstana. - Tashkent, 1991. - S. 332].

20. Исраилов Р. И., Шарафитдинходжаев Н. Ш., Даминов А. А. Морфофункциональные изменения печени мышей при интоксикации индолом // Сб. науч. тр. Компенсаторно-приспособительные процессы внутренних органов в клинике и эксперименты. - Ташкент, 1989. - С.

36-38 [Israilov R. I., Sharafitdinhodzhaev N. Sh., Daminov A. A. Morfofunkcional'nye izmenenija pecheni myshej pri intoksikacii indolom // Sb. nauch. tr. Kompensatorno-prisposobitel'nye processy vnutrennih organov v klinike i jeksperimenty. - Tashkent, 1989. - S. 36-38].

21. Даминов А. А., Шарафитдинходжаев Н. Ш. Монооксигеназная система печени при введении в организм индола // Сб. науч. тр. Патобиохимические и иммунологические аспекты заболеваний желудочно-кишечного тракта. - Ташкент, 1992. - С. 43-45 [Daminov A. A., Sharafitdinhodzhaev N. Sh. Monoooksigegenaznaja sistema pecheni pri vvedenii v organizm indola // Sb. nauch. tr. Patobiohimicheskie i immunologicheskie aspekty zabolevanij zheludochnoho kishechnogo trakta. - Tashkent, 1992. - S. 43-45].

22. Даминов А. А., Шарафитдинходжаев Н. Ш. Действие индола на морфологическое состояние печени в эксперименте // Тез. I-съезда морфологов Узбекистана. - Ташкент, 1993. - С. 105-108 [Daminov A. A., Sharafitdinhodzhaev N. Sh. Dejstvie indola na morfologicheskoe sostojanie pecheni v jeksperimente // Tез. I-s#ezda morfologov Uzbekistana. - Tashkent, 1993. - S. 105-108].

23. Влияние бензонала на обмен фосфолипидов митохондрии сердца крыс при гипертермии / Алматов К. Т., Кулмаматова И. Э., Клемешева Л. С., Ширинова И. А., Алматов Ш. К. // Вопросы биологической, медицинской и фармацевтической химии. - 2004, № 1. - С. 47-50.

24. Влияние некоторых химических факторов внешней среды на действие лекарственных веществ, метаболизирующихся в печени // Зуфаров К. А., Арипов У. А., Наджимутдинов К. Н., Князева Л. С. // Медицина. - Ташкент, 1979. - 151 с.

DOI 10.54500/2790-1203.S1.2022.173-180

МРНТИ 76.03.35

УДК 616.33-002-089:612.085

МОРФОЛОГИЧЕСКИЕ ИЗМЕНЕНИЯ В СЛИЗИСТОЙ ОБОЛОЧКЕ ЖЕЛУДКА ПОСЛЕ ЭКСПЕРИМЕНТАЛЬНОЙ СУБМУКОЗНОЙ НЕВРОТОМИИ

Г.О. Бяшимов¹, А.К. Усович²

¹Государственный медицинский университет Туркменистана имени М. Гаррыева, Туркменистан, г. Ашхабад, ул. А. Говшудова, д. 58;

²Учреждение образования «Витебский государственный ордена Дружбы народов медицинский университет», Республика Беларусь, 210009, г. Витебск, пр-т Фрунзе 27-б

¹**Бяшимов Гурбан Османович** – кандидат медицинских наук, доцент, заведующий кафедрой анатомии человека, топографической анатомии и оперативной хирургии, государственный медицинский университет Туркменистана имени М.Гаррыева, Туркменистан, г. Ашхабад, ул. А.Говшудова, д. 58; +99365563273; medgurosman@mail.ru

²**Усович Александр Константинович** – доктор медицинских наук, профессор, заведующий кафедрой анатомии человека учреждения образования «Витебский государственный ордена Дружбы народов медицинский университет». Республика Беларусь, 210009, г. Витебск, пр-т Фрунзе 27-б; +375 29 5192725; usovicha@mail.ru; ORCID [0000-0002-7817-1083](https://orcid.org/0000-0002-7817-1083)

Цель – изучение в эксперименте на животных динамики морфологических изменений в слизистой оболочке желудка в различные сроки (от 7 суток до 1 года) после субмукозной невротомии.

Материалы и методы. Эксперименты проведены на 24 беспородных собаках. У 6 животных контрольной группы под гексеналовым наркозом в асептических условиях производили лапаротомию, доступ к стволам п. vagus, без их пересечения (ложная невротомия). В экспериментальной группе после лапаротомии производили мобилизацию желудочно-ободочной связки от привратника до коротких желудочных артерий, пересекали желудочно-диафрагмальную и диафрагмально-пищеводную связки. Рассекали стенку желудка до мышечной пластинки слизистой оболочки от пищеводно-желудочного угла по направлению к малой кривизне, не доходя до нее 2 см. Второй разрез проводили вдоль малой кривизны до проксимальной ветви нерва Летарже, затем продолжали его по телу желудка в направлении к большой кривизне с переходом на заднюю стенку.

ТӘЖІРИБЕЛІК МЕДИЦИНА МӘСЕЛЕЛЕРІ

Оба разреза соединяли в области пищеводно-желудочного угла и тела желудка. Целостность стенки желудка восстанавливали двухрядными швами. Угол Гиса восстанавливали подшиванием дна желудка к пищеводу и диафрагме. Животных, выводили из эксперимента через 7, 14, 30, 60, 90, 180, 360 суток после операции. Из фундального отдела желудка были взяты фрагменты стенки размером 0,5x0,5 см, фиксированы в 10% формалине. Парафиновые срезы, толщиной 5 мкм окрашены гематоксилином по Гейденгайну с докраской эозином, гематоксилином Вейгерта с докраской пикрофуксином по ван Гизон, ШИК-реакцией по методу Хотчкисса-Мак Мануса в модификации А.Л. Шабаша с последующей докраской по Романовскому-Гимза. Все статистическая обработка проведена с использованием пакета прикладных программ "Statistica 6.0".

Результаты. Полное пересечение ветвей блуждающего нерва при субмукозной невротомии приводит к развитию острых реактивных изменений уже в ранние сроки после операции (7-30 суток), следствием чего является резкое снижение кислотообразующей функции желудка. Ко 2-му месяцу эксперимента в исследуемых препаратах наблюдались «энтролизация» покровного эпителия слизистой оболочки, количество шеечных мукоцитов трубчатых желез также увеличивалось. Эти изменения можно рассматривать как защитно-приспособительные, направленные на ликвидацию дефектов выстилающего эпителия слизистой оболочки. В сроки 60-90 суток в слизистой оболочке желудка начинается адаптация к вновь созданным условиям денервации. Постепенная регенерация общей морфологии слизистой оболочки является отражением инициальных возможностей тканей к сохранности их структур в условиях патологии. К годичному сроку исследований морфологические и морфометрические показатели слизистой оболочки желудка по сравнению с исходными изменяются в сторону уменьшения их и сохраняются стабильными независимо от срока проведения операции.

Заключение: результаты проведенного исследования позволяют считать селективную субмукозную невротомию весьма перспективным методом оперативного лечения язвенной болезни желудка. Анализ секреторной функции желудка в течение года показывает стойкое снижение ее на 74% в сравнении с нормой.

Ключевые слова: желудок, невротомия, морфологические изменения.

MORPHOLOGICAL CHANGES IN THE STOMACH MUCOUS MEMBRANE AFTER EXPERIMENTAL SUBMUCOSE NEUROTOMY

G. Byashimov¹, A. Usovich²

¹State Medical University of Turkmenistan named after M. Garryev, Turkmenistan, Ashgabat, st. A. Govshudova, d. 58

²Vitebsk State Order of Peoples' Friendship Medical University, Vitebsk, Belarus, Vitebsk, Frunze Avenue, 27

¹Gurban Byashimov – candidate of medical sciences head of the department of human anatomy, topographic anatomy and operative surgery, state medical university of Turkmenistan named after M. Garryev, Turkmenistan, Ashgabat, st. A. Govshudova, d 58

²Alexander Usovich – m.d., professor, head of the human anatomy department of Vitebsk State Order of Peoples' Friendship Medical University, Republic of Belarus, 210009, Vitebsk, Frunze Avenue, 27b, +375 29 5192725; usovicha@mail.ru; ORCID [0000-0002-7817-1083](https://orcid.org/0000-0002-7817-1083)

The purpose was to study the morphological dynamic changes in the stomach mucous membrane of animals after submucosal neurotomy at various times (from 7 days to 1 year).

Materials and methods. Experiments were carried out on 24 mongrel dogs. The laparotomy was performed under hexenal anesthesia and aseptic conditions with access to the vagus trunks without crossing them (false neurotomy) in the control group (6 dogs). The gastrocolic ligament was mobilized from the pylorus to the short gastric arteries and the gastrophrenic and phrenicoesophageal ligaments were transected in the experimental group after laparotomy. The wall of the stomach was dissected up to the muscular plate of the mucosa from the oesophageal-gastric angle towards the lesser curvature, not reaching it by 2 cm. The second incision was made along the lesser curvature to the proximal branch of the Letarje nerve, then we continued the incision along the body of the stomach towards the greater curvature with a transition to the posterior wall. Both incisions were connected in the region of the esophageal-gastric angle and the body of the stomach. The stomach wall integrity was restored two-layer intestinal closures. The angle of His was restored by stitching fundus of stomach to oesophagus and diaphragm. The animals were taken out of the experiment 7, 14, 30, 60, 90, 180, 360 days after the operation. Wall fragments 0.5x0.5 cm in size were taken from the fundus of the stomach and fixed in 10% formalin. Paraffin sections, 5 μm thick, were stained with Heidenhain's hematoxylin with eosin staining, Weigert's hematoxylin with van Gieson's picrofuchsin staining, PAS reaction according to the Hotchkiss-McManus method modified by A.L. Shabadash with

subsequent repainting according to Romanovsky-Giemsa. All statistical processing was carried out using the Statistica 6.0 software package.

Results. Complete intersection of the branches of the vagus nerve during submucosal neurotomy leads to the development of acute reactive changes already in the early stages after surgery (7-30 days), resulting in a sharp decrease in the acid-forming function of the stomach. By the 2nd month of the experiment, “entrolization” of the integumentary epithelium of the mucous membrane was observed in the studied preparations, the number of cervical mucocytes of the tubular glands also increased. These changes can be considered as protective and adaptive, aimed at eliminating defects in the lining epithelium of the mucous membrane. At 60-90 days, adaptation to the newly created denervation conditions begins in the gastric mucosa. The gradual regeneration of the general mucosal morphology is a reflection of the initial capabilities of tissues to preserve their structures in pathological conditions. By the year of research, the morphological and morphometric parameters of the gastric mucosa compared with the initial ones change in the direction of decreasing them and remain stable regardless of the duration of the operation.

Conclusion. The results of the study allow us to consider selective submucosal neurotomy as a very promising method of surgical treatment of gastric ulcer. Analysis of the secretory function of the stomach during the year shows a persistent decrease in it by 74% compared with the norm.

Key words: stomach, neurotomy, morphological changes.

ТӘЖІРИБЕЛІК АСТЫНДАҒЫ ҚАБЫЛДАҒЫ НЕЙРОТОМИЯДАН КЕЙІН АСҚАЗАН ШЫРЫШТЫ ҚАБЫТЫНДАҒЫ МОРФОЛОГИЯЛЫҚ ӨЗГЕРІСТЕР

Г.О. Бяшимов¹, А.Қ. Усович²

¹М. Гаррыев атындағы Түркіменстан мемлекеттік медицина университеті, Түркіменстан, Ашхабад, көш. А.Говшудова, 58 ж.;

²Білім беру мекемесі «Халықтар достығының Витебск мемлекеттік орденді медицина университеті», Беларусь Республикасы, 210009, Витебск қ., Фрунзе даңғылы 27-б.

¹**Бяшимов Гурбан Османович** – медицина ғылымдарының кандидаты, доцент, М.Гаррыев атындағы Түркіменстан мемлекеттік медицина университетінің адам анатомиясы, топографиялық анатомиясы және оперативті хирургия кафедрасының меңгерушісі, Түркіменстан, Ашхабад қ., көш. А.Говшудова, 58 жаста; +99365563273; medgurosm@mail.ru

²**Усович Александр Константинович** – медицина ғылымдарының докторы, профессор, «Витебск мемлекеттік халықтар достығы орденді медицина университеті» оқу мекемесінің адам анатомиясы кафедрасының меңгерушісі. Беларусь Республикасы, 210009, Витебск қ., Фрунзе даңғылы 27-б; +375 29 5192725; usovicha@mail.ru; ORCID 0000-0002-7817-1083

Мақсаты – жануарлар тәжірибесінде шырышты қабық асты нейротомиясынан кейін әртүрлі уақытта (7 күннен 1 жылға дейін) асқазанның шырышты қабатының морфологиялық өзгерістерінің динамикасын зерттеу.

Материалдар мен тәсілдер. Тәжірибе 24 тұқымды иттерге жүргізілді. Бақылау тобындағы 6 жануарда гексенальды анестезиямен асептикалық жағдайда лапаротомия жасалды, н діңге қол жеткізу. вагус, олардың қиылысуынсыз (жалған нейротомия). Эксперименттік топта лапаротомиядан кейін гастроколиктік байлам пилордан қысқа асқазан артерияларына мобилизацияланды, асқазан-диафрагматикалық және диафрагма-өңеш байламдары кесілді. Асқазанның қабырғасы өңеш-асқазан бұрышынан кіші қысықтыққа қарай шырышты қабықтың бұлшықет пластинасына дейін 2 см-ге жетпей, артқы қабырғаға ауысқанда бөлінген. Екі тілік те өңеш-асқазан бұрышы аймағында және асқазанның денесінде біріктірілген. Асқазан қабырғасының тұтастығы екі қатарлы тігістермен қалпына келтірілді. Гис бұрышы асқазан түбін өңеш пен диафрагмаға тігу арқылы қалпына келтіріледі. Жануарлар операциядан кейін 7, 14, 30, 60, 90, 180, 360 күннен кейін эксперименттен шығарылды. Асқазан түбінен көлемі 0,5x0,5 см қабырға фрагменттері алынып, 10% формалинмен бекітілді. Қалыңдығы 5 мкм парафинді кесінділер Гейденхайн гематоксилинмен эозинмен, Вейгерт гематоксилинмен ван Гисонның пикрофуксинмен бояуымен, А.Л. өзгерткен Хотчкисс-МакМанус әдісі бойынша PAS реакциясымен боялған. Шабадаш Романовский-Гиемса бойынша кейіннен бояумен. Барлық статистикалық өңдеулер Statistica 6.0 бағдарламалық пакетінің көмегімен жүзеге асырылды.

Нәтижелер. Субмукозальды нейротомия кезінде кезбе нерв тармақтарының толық қиылысуы хирургиялық операциядан кейінгі ерте кезеңде (7-30 күн) жедел реактивті өзгерістердің дамуына әкеледі, нәтижесінде асқазанның қышқыл түзу функциясы күрт төмендейді. Тәжірибенің 2-ші айына қарай зерттелетін препараттарда шырышты қабатының ішкі эпителийінің «энтролизациясы» байқалды,

ТӘЖІРИБЕЛІК МЕДИЦИНА МӘСЕЛЕЛЕРІ

құбырлы бездердің жатыр мойны шырышты жасушаларының саны да өсті. Бұл өзгерістерді шырышты қабаттың эпителийіндегі ақауларды жоюға бағытталған қорғаныс және бейімделу ретінде қарастыруға болады. Асқазанның шырышты қабығында 60-90 күн ішінде денервацияның жаңадан пайда болған жағдайларына бейімделу басталады. Жалпы шырышты морфологияның бірте-бірте регенерациялануы тіндердің патологиялық жағдайларда құрылымдарын сақтаудың бастапқы мүмкіндіктерінің көрінісі болып табылады. Зерттеу жылына қарай асқазанның шырышты қабығының морфологиялық және морфометриялық көрсеткіштері бастапқымен салыстырғанда олардың төмендеу бағыты бойынша өзгереді және операцияның ұзақтығына қарамастан тұрақты болып қалады.

Қорытынды. Зерттеу нәтижелері асқазанның ойық жарасын хирургиялық емдеудің өте перспективалы әдісі ретінде таңдамалы субмукозды нейротомияны қарастыруға мүмкіндік береді. Асқазанның секреторлық функциясын талдау жыл ішінде нормамен салыстырғанда 74% -ға тұрақты төмендеуді көрсетеді.

Негізгі сөздер: асқазан, нейротомия, морфологиялық өзгерістер.

The Author for correspondence: Alexander Usovich – m.d., professor, head of the human anatomy department of Vitebsk State Order of Peoples' Friendship Medical University, Republic of Belarus, 210009, Vitebsk, Frunze Avenue, 27b, +375 29 5192725; usovicha@mail.ru

Received: 24.05.2022

Accepted: 27.06.2022

Bibliographic reference: Бяшимов Г.О., Усович А.К. Морфологические изменения в слизистой оболочке желудка после экспериментальной субмукозной невротомии морфологические изменения в слизистой оболочке желудка после экспериментальной субмукозной невротомии//Астана медициналық журналы. – 2022. – Специальный выпуск. - № 1. – С.173-180.

Введение

Несмотря на достигнутые успехи в хирургии язвенной болезни желудка и двенадцатиперстной кишки, в настоящее время имеется много нерешенных вопросов, которые требуют глубокого и всестороннего изучения как клинического так и теоретического аспектов данной патологии [1-4].

На сегодняшний день при хирургическом лечении язвенной болезни желудка и 12-перстной кишки большое внимание уделяется органосохраняющим операциям, в частности стволовой, селективно-проксимальной, серозо-мускулярной и комбинированным видам ваготомий, каждая из которых имеет преимущества и недостатки [2-11].

Восстановление секреторной функции желудка после ваготомии многие хирурги связывают с неполной ваготомией (1, 12-17). Сложность техники селективной проксимальной ваготомии (неполная ваготомия методом скелетирования малой кривизны), а также недостатки серозо-мускулярной ваготомии при лечении язвенной болезни желудка и 12-перстной кишки дали нам основание модифицировать способ серозно-мускулярной ваготомии, при котором избирательно пересекаются ветви блуждающего нерва, идущие к телу, дну и кардиальному отделу желудка интрамурально, т.е. в стенке желудка.

Как известно, основным источником парасимпатической иннервации желудка являются блуждающие нервы. Но, кроме экстраорганной иннервации, желудок имеет и свой собственный интрамуральный нервный аппарат, анатомически представленный подсерозным, мышечным (ауэбаховское), подслизистым (мейснеровское) нервными сплетениями, которые имеют обширные связи с блуждающими нервами. Таким образом, экстраорганная парасимпатическая иннервация желудка функционально зависима от интрамурального нервного аппарата.

На основании многочисленных данных литературы и собственных исследований о не вполне удовлетворительных результатах неполной ваготомии с целью снижения кислотообразующей функции желудка при язвенной болезни, мы скорректировали способ операции, при котором достигается полное пересечение ветвей блуждающего нерва и интрамуральных нервных сплетений желудка.

Цель

Изучить в эксперименте на животных динамику морфометрических изменений в слизистой оболочке желудка в различные сроки (от 7 суток до 1 года) после субмукозной невротомии.

Материалы и методы

Эксперименты проведены у 24 экспериментальных животных (беспородные собаки). Под гексеналовым наркозом в асептических условиях 6 собакам (для изучения реакции организма на оперативное вмешательство) производили только лапаротомию, осуществлен доступ к стволам n. vagus, но они не пересекались (ложная невротомия). Эти животные составили контрольную группу. Животные были примерно одинакового возраста и веса, в течение опыта содержались в равных условиях пищевого рациона. Состояние слизистой оболочки желудка исследовалось в разные сроки после операции (от 7 до 360 суток). У животных, выведенных из эксперимента, в сроки 7, 14, 30, 60, 90, 180, 360 суток из фундального отдела желудка были взяты фрагменты стенки размером 0,5x0,5 см. Для фиксации их использовали 10% формалин. Проводку материала осуществляли по стандартной принятой в общей морфологии методике с последующей заливкой кусочков в парафин. Полученные из блоков срезы толщиной 5 мкм для гистологического исследования в световом микроскопе были окрашены гематоксилином по Гейденгайну с докраской эозином, гематоксилином Вейгерта с докраской пикрофуксином по ван Гизон, а для элективного выявления отдельных эпителиальных клеток и секрети мукополисахаридов фундальных желез мы использовали сочетание ШИК-реакции по методу Хотчкисса-Мак Мануса в модификации А.Л.Шабадаша с последующей докраской по Романовскому-Гимза, предложенное В.А. Самсоновым (1973) [11]. Все статистические процедуры проводили с использованием пакета прикладных программ "Statistica 6.0".

В предложенном способе происходит полное пересечение ветвей блуждающего нерва и прерывается его связь с интрамуральными нервными сплетениями желудка, вследствие чего выявляется стабильное снижение выработки соляной кислоты. В основу операции положены элементы техники селективной проксимальной ваготомии, описанные Т.А. Taylor и В. А. Шапошниковым. Выполняя субмукозную невротомию, мы рассекаем как серозный, так и все три мышечных слоя, подслизистую основу до мышечной пластинки слизистой оболочки, разрушая тем самым три вегетативных сплетения желудочной стенки.

Техника операции. После вскрытия брюшной полости производится мобилизация желудочно-ободочной связки от привратника до коротких желудочных артерий. Желудочно-диафрагмальная и диафрагмально-пищеводная связки пересекаются. Рассекались серозная, мышечная и подслизистая оболочки до мышечной пластинки слизистой оболочки от пищеводно-желудочного угла по направлению к малой кривизне, не доходя до нее 2 см. Разрез производился вдоль малой кривизны до проксимальной ветви «лапки» нерва Летарже. Затем продолжали разрез по телу желудка в направлении к большой кривизне с переходом на заднюю стенку. Оба разреза соединялись в области пищеводно-желудочного угла и тела

желудка. Целостность стенки желудка восстанавливали двухрядными швами. Угол Гиса восстанавливался подшиванием дна желудка к пищеводу и диафрагме.

При рассечении стенки желудка, кроме ветвей n. vagus также пересекаются симпатические волокна (в стенке кровеносных сосудов) и еще три нервных сплетения – субмукозное (*Meysneri*), межмышечное (*Auerbachii*) и субсерозное. В связи с этим мы предпочли заменить термин

«ваготомия» на термин «невротомия», который более точно раскрывает технику операции и дает полное основание к проведению данной операции.

Результаты и их обсуждение

При макроскопическом исследовании желудка в сроки от 7 до 10 суток после операции слизистая оболочка покрыта умеренным количеством вязкой слизи, после удаления которой видны утолщенные складки малой кривизны, в глубоких «нишах» между которыми скапливается слизистый секрет сукровичного цвета. Рельеф слизистой оболочки местами сильно сглажен вплоть до отсутствия желудочных ямок. На всем протяжении слизистая гиперемирована, в кардиальном отделе видны эрозивно пораженные участки, окаймленные некротическими массами.

Микроскопическое исследование в ранние сроки (7-30 суток) выявило признаки реактивных изменений – атрофию эпителиального покрова, гнездное слущивание в слизистой оболочке желудка эпителиального покрова желудочных ямок, а также некоторое укорочение их высоты. Ближе к середине этого периода (15-20 суток) желудочные ямки на большем протяжении слизистой отсутствовали, а сохранившиеся были укороченными и расширенными. Покрывающий их эпителий был низкий, почти плоский. В собственной пластинке наблюдалась значительная клеточная инфильтрация, состоявшая преимущественно из лимфоцитов и плазматических клеток. Количество желез уменьшалось, трубчатость их формы сохранялась. Тела желез состояли в основном из главных клеток, число париетальных заметно уменьшалось. Между железами видны довольно широкие прослойки соединительной ткани. Кровеносные сосуды были полнокровными. В мышечной пластинке слизистой оболочки изменений не обнаружено. Соединительная ткань подслизистой основы инфильтрирована лимфоидными элементами, в основном нейтрофилами, лимфоцитами, а также макрофагами, группирующимися вблизи кровеносных сосудов. Кровеносные сосуды полнокровны, эластические волокна подслизистой основы выглядят утолщенными.

При осмотре стенки желудка в более поздние сроки исследования (60-90 суток) наблюдается большое количество слизи, складки желудка умеренно отечны, гиперемия слизистой менее выражена, рельеф ее на большей части обычный. Выстилающий слизистую оболочку эпителий восстанавливался, высота его приближалась к кубическому, желудочные ямки прослеживались почти на всем протяжении, они постепенно углублялись, в просвете их накапливалась слизь. Собственная пластинка слизистой оболочки умеренно отечна, местами в ней видны укрупнившиеся эластические волокна, собранные в небольшие группы, сосудистая сеть без видимой патологии. Количество желез в собственном слое дна желудка в эти сроки резко уменьшалась, клеточный состав их явно изменен, в телах и шейках отделов много бокаловидных клеток. ШИК+вещество распределяется в них неравномерно, большое количество его скапливается в просвете желез. Число париетальных клеток резко уменьшено. В отдаленные сроки исследования (180-360 суток от начала эксперимента) в слизистой оболочке стенки желудка процессы репарации выраженные, высота ямочного эпителия близка к исходному состоянию. Количество желез увеличилось по сравнению с предыдущими сроками, они

трубчатой формы, состоят преимущественно из главных клеток, париетальных клеток мало, располагаются они небольшими группами. ШИК+вещество равномерно распределено в апикальных частях клеток. В прослойках соединительной ткани между железами воспалительных инфильтратов нет, кое-где видны единичные лимфоциты, кровеносные сосуды без изменений.

К концу исследования в слизистой оболочке желудка высота эпителия, покрывающего желудочные ямки, приближается к кубической форме, желез несколько меньше в сравнении с нормой, трубчатость их сохранена, тела желез состоят в основном из главных клеток, париетальные клетки встречаются в телах желез и на их дне в небольшом количестве, располагаются они чаще одиночно, а местами – небольшими группами из 3-4 клеток.

Таким образом, полное пересечение ветвей блуждающего нерва при субмукозной невротомии приводит к развитию острых реактивных изменений уже в ранние сроки после операции (7-30 суток), следствием чего является резкое снижение кислотообразующей функции желудка. Ко 2-му месяцу эксперимента в исследуемых препаратах наблюдались «энтролизация» покровного эпителия слизистой оболочки, количество шеечных мукоцитов трубчатых желез также увеличивалось. Эти изменения можно рассматривать как защитно-приспособительные, направленные на ликвидацию дефектов выстилающего эпителия слизистой оболочки. В сроки 60-90 суток в слизистой оболочке желудка начинается адаптация к вновь созданным условиям денервации. Постепенная регенерация общей морфологии слизистой оболочки является отражением инициальных возможностей тканей к сохранности их структур в условиях патологии. К годовичному сроку исследований морфологические и морфометрические показатели слизистой оболочки желудка по сравнению с исходными изменяются в сторону уменьшения их и сохраняются стабильными независимо от срока проведения операции.

Заключение

Результаты проведенного исследования позволяют считать селективную субмукозную невротомию весьма перспективным методом оперативного лечения язвенной болезни желудка. Анализ секреторной функции желудка в течение года показывает стойкое снижение ее на 74% в сравнении с нормой.

Список литературы

1. Сочетание пенетрации и пилородуоденального стеноза при язвенной болезни 12-перстной кишки / Ф.Д. Кадиров, Ш.Ш. Сайдалиев, Д.М. Кадыров, З.В. Табаров // Вестник Авиценны. - 2020. - Т. 22, № 2. - С. 311-319 [*Sochetanie penetracii i piloroduodenal'nogo stenoza pri jazvennoj bolezni 12-perstnoj kishki / F.D. Kadirov, Sh.Sh. Sajdaliev, D.M. Kadyrov, Z.V. Tabarov // Vestnik Avicenny. - 2020. - T. 22, № 2. - S. 311-319*].
2. Лобанков В.М. Хирургия язвенной болезни на рубеже XXI века // Хирургия. Журнал имени Н.И. Пирогова. - 2005. - № 1. - С. 58-64 [*Lobankov V.M. Hirurgija jazvennoj bolezni na rubezhe XXI veka // Hirurgija. Zhurnal imeni N.I. Pirogova. - 2005. - № 1. - S. 58-64*].
3. Anastomotic ulcer after vagotomy for duodenal ulcer // M.I. Beyrouti, R. Beyrouti, N. Dhieb, F. Gargouri // Tunis Med. - 2005. - V. 83, № 6. - P. 335-340.13.
4. Черноусов А.Ф., Хоробрых Т.В., Ветшев Ф.П. Рефлюкс-эзофагит. - М.: Практическая медицина. - 2017. - 384 с. [*Chernousov A.F., Horobryh T.V., Vetshev F.P. Refljuks-jezofagit. - M.: Prakticheskaja medicina. - 2017. - 384 s.*].
5. Acute upper gastrointestinal bleeding in operated stomach: Outcome of 105 cases / V.N. Nicolopoulou, K.C. Thomopoulos, G.I. Theocharis [et al.] // World J. Gastroenterol. - 2005. - Vol. 11, № 29. - P. 4570-4573.
6. Хирургическое лечение язвенного пилородуоденального стеноза / А.Г. Бебуришвили, А.В. Фёдоров, В.П. Сажин, С.И. Панин // Хирургия. Журнал имени Н.И. Пирогова. - 2019. - № 4. - С. 94-99 [*Hirurgicheskoe lechenie jazvennogo piloroduodenal'nogo stenoza / A.G. Beburishvili, A.V. Fjodorov, V.P. Sazhin, S.I. Panin // Hirurgija. Zhurnal imeni N.I. Pirogova. - 2019. - № 4. - S. 94-99*].

7. Хирургическое лечение рубцово-язвенного стеноза пилородуоденального канала / А.А. Кульчиев, А.А. Морозов, С.У. Тегеев, С.М. Галачиев // Вестник хирургической гастроэнтерологии. - 2018. - № 1. - С. 17-18 [Hirurgicheskoe lechenie rubcovo-jazvennogo stenoza piloroduodenal'nogo kanala / A.A. Kul'chiev, A.A. Morozov, S.U. Tegeev, S.M. Galachiev // Vestnik hirurgicheskoy gastrojenterologii. - 2018. - № 1. - S. 17-18].

8. Хирургическое лечение прободных и кровоточащих гастродуоденальных язв / Ю.М. Панцырев, А.И. Михалев, Е.Д. Федоров // Хирургия. Журнал имени Н.И. Пирогова. - 2003. - № 3. - С. 43-49 [Hirurgicheskoe lechenie probodnyh i krvotochashhih gastroduodenal'nyh jazv / Ju.M. Pancyrev, A.I. Mihalev, E.D. Fedorov // Hirurgija. Zhurnal imeni N.I. Pirogova. - 2003. - № 3. - S. 43-49].

9. Полуэктов В.Л., Никитин В.Н., Клипач С.Г. Рубцово-дегенеративное кольцо, как каркас при хирургическом лечении стенозирующих пилородуоденальных язв, осложненных перфорацией // Актуальные вопросы современной хирургии. - Красноярск, 2018. - С. 146-149 [Polujektov V.L., Nikitin V.N., Klipach S.G. Rubcovo-degenerativnoe kol'co, kak karkas pri hirurgicheskom lechenii stenozirujushhih piloroduodenal'nyh jazv, oslozhnennyh perforaciej // Aktual'nye voprosy sovremennoj hirurgii. - Krasnojarsk, 2018. - S. 146-149].

10. Агресивні і протективні фактори шлункового соку у хворих зі стенозом пилородуоденальної зони виразкового генезу / В.М. Ратчик, С.А. Тарабаров, А.И. Руденко, Н.В. Пролом // Гастроэнтерология. - 2019. - Т. 53, № 4. - С. 218-222 [Agresivni i protektivni faktori shlunkovogo soku u hvorih zi stenozom piloroduodenal'noj zoni virazkovogo genezu / V.M. Ratchik, S.A. Tarabarov, A.I. Rudenko, N.V. Prolom // Gastroenterologija. - 2019. - T. 53, № 4. - S. 218-222].

11. Самсонов В.А. Простой метод окраски для элективного выявления отдельных видов клеток слизистой оболочки желудка // Архив патологии. - 1973. - Т. 35, № 1. - С. 83-84 [Agresivni i protektivni faktori shlunkovogo soku u hvorih zi stenozom piloroduodenal'noj zoni virazkovogo genezu / V.M. Ratchik, S.A. Tarabarov, A.I. Rudenko, N.V. Prolom // Gastroenterologija. - 2019. - T. 53, № 4. - S. 218-222].

12. Агаев Б.А., Курбанов Ф.С., Ширинов З.Т. Хирургическое лечение патологических синдромов после резекции желудка и ваготомии // Surgery (Хирургия, Азербайджан). - 2005. - № 2. - С. 8-14 [Agaev B.A., Kurbanov F.S., Shirinov Z.T. Hirurgicheskoe lechenie patologicheskikh sindromov posle rezekcii zheludka i vagotomii // Surgery (Hirurgija, Azerbajdzhan). - 2005. - № 2. - S. 8-14].

13. Отдалённые результаты хирургического лечения рубцово-язвенного стеноза пилородуоденального канала / М.В.Басиев, А.А.Кульчиев, А.А. Морозов, Э.А. Персиева // Молодые учёные – медицине: мат. XIX научной конференции. - Ашхабат. 2020. - С. 55-58 [Otdaljonnye rezultaty hirurgicheskogo lechenija rubcovo-jazvennogo stenoza piloroduodenal'nogo kanala / M.V.Basiev, A.A.Kul'chiev, A.A. Morozov, Je.A. Persieva // Molodye uchjonye – medicine: mat. XIX nauchnoj konferencii. - Ashhabat. 2020. - S. 55-58].

14. Еремеев В.А., Смирнов А.Б., Столетова Т.А. Первый опыт применения лонтидазы в комплексном лечении язвенной болезни желудка и двенадцатиперстной кишки // Хирург. - 2008. - № 2. - С. 40-44 [Eremeev V.A., Smirnov A.B., Stoletova T.A. Pervyj opyt primenenija lontidazy v kompleksnom lechenii jazvennoj bolezni zheludka i dvenadcatiperstnoj kishki // Hirurg. - 2008. - № 2. - S. 40-44].

15. Казымов И.Л., Мехдиев А.Г., Курбанов Ф.С. Кровотечения из рецидивных язв после резекции желудка и ваготомии // Хирургия. Журнал имени Н.И. Пирогова. - 2008. - № 2. - С. 37-41 [Kazymov I.L., Mehdiyev A.G., Kurbanov F.S. Krovotечения iz recidivnyh jazv posle rezekcii zheludka i vagotomii // Hirurgija. Zhurnal imeni N.I. Pirogova. - 2008. - № 2. - S. 37-41].

16. Черноусов А.Ф., Хоробрых Т.В. Консервативное лечение несформированных свищей пищеварительного тракта. - М.: Практическая медицина, 2016. - 112 с. [Chernousov A.F., Horobryh T.V. Konservativnoe lechenie nesformirovannyh svishhej pishhevaritel'nogo trakta. - M.: Prakticheskaja medicina, 2016. - 112 s.].

17. Черноусов А.Ф., Хоробрых Т.В. Осложнения гастроэктомии. - М.: Практическая медицина, 2017. - 136 с. [Chernousov A.F., Horobryh T.V. Oslozhnenija gastrojektomii. - M.: Prakticheskaja medicina, 2017. - 136 s.].

DOI 10.54500/2790-1203.S1.2022.181-186

IRSTI 76.03.49

UDC 612.4.09 [611.441] 616.092.4/9 – 615.322

ASSESSMENT OF MORPHOLOGICAL CHANGES IN THE THYROID GLAND BY TEST-POINT METHOD WITH THE INTRODUCTION OF DIPSACOSIDE

A. Don¹, S. Nagay², D. Sadikova¹

¹Tashkent State Dental Institute, Tashkent, Uzbekistan, 00000, Makhtumkuli. 103

²Uchtepa Interdistrict Expert Commission, Tashkent, Uzbekistan, 100011, Nurafshon, 9/5

¹ **Andrey Don** - PhD in medicine, assistant of the Physiology and Pathology Department of Tashkent State Dental Institute, 100000, Tashkent, 103 Makhtumkuli str., E-mail: Andrey Don andrey.don.60@inbox.ru, +998 97 433 45 90, ORCID: 0000-0002-3140-2278

² **Saveliy Nagai** - PhD in medicine, medical examiner of the Uchtepa Inter-District Commission.

¹ **Diyoza Sadykova** - 3rd year medical student of Tashkent State Dental Institute.

The search for herbal medicines for the treatment and prevention of atherosclerosis remains the most important problem of modern medicine. Dipsacoside is one of these drugs, it is the sum of triterpene glycosides, obtained in the laboratory of pharmacognosy of the Institute of Biopharmacology of the Academy of Sciences of Kyrgyzstan M.M. Mukhamedzhev (head of the laboratory - Ph.D. P.K. Alimbaeva). The results of the experimental study showed changes in structural parameters indicating an increasing morphological and functional activity of the thyroid gland under the influence of daily oral administration of an aqueous solution of dipsakozide at a dose of 10 mg/kg of animal weight.

Keywords: atherosclerosis, dipsacoside, morphometry, thyroid gland.

ОЦЕНКА МОРФОЛОГИЧЕСКИХ ИЗМЕНЕНИЙ В ЩИТОВИДНОЙ ЖЕЛЕЗЕ МЕТОДОМ ТЕСТ-ПОЧЕК ПРИ ВВЕДЕНИИ ДИПСАКОЗИДА

A.N. Дон¹, С.Г. Нагай², Д.З. Садикова¹

¹Ташкентский государственный стоматологический институт, Ташкент, Узбекистан, 00000, Махтумкули. 103

²Учтепинская межрайонная экспертная комиссия, Ташкент, Узбекистан, 100011, Нурафшон, 9/5

¹ **Дон Андрей Николаевич** - кандидат медицинских наук, ассистент кафедры Физиологии и патологии Ташкентского стоматологического института; +998 97 433 45 90, E-mail: Andrey Don andrey.don.60@inbox.ru
ORCID: 0000-0002-3140-2278

² **Нагай Савелий Григорьевич** - кандидат медицинских наук, эксперт Учтепинской межрайонной комиссии

¹ **Садикова Диёра Зафаровна** - студентка 3 курса лечебного факультета Ташкентского государственного стоматологического института

Поиск растительных лекарственных средств для лечения и профилактики атеросклероза остается важнейшей проблемой современной медицины. Дипсакозид является одним из подобных препаратов, представляет собой сумму тритерпеновых гликозидов, получен в лаборатории фармакогнозии Института биофармакологии АН Кыргызстана М.М. Мухамедзевым (руководитель лаборатории - к.ф.н. П.К. Алимбаева). Результаты экспериментального исследования показали изменения структурных показателей, свидетельствующих о нарастающей морфофункциональной активности щитовидной железы под влиянием ежедневного перорального введения водного раствора дипсакозида в дозе 10 мг/кг веса животного.

Ключевые слова: атеросклероз, дипсакозид, морфометрия, щитовидная железа.

ДИПСАКОЗИДТІ ЕНГІЗУ КЕЗІНДЕ ҚАЛҚАНША БЕЗДЕГІ МОРФОЛОГИЯЛЫҚ ӨЗГЕРІСТЕРДІ НҮКТЕЛІК - ТЕСТ ӘДІСІ ОЙЫНША БАҒАЛАУ.

Дон А.Н.¹, Нагай С.Г.², Садикова Д.З.¹

¹Ташкент мемлекеттік стоматологиялық институты, Ташкент, Өзбекстан, 00000, Мақтымқұли. 103

²Үчтепа ауданаралық сараптама комиссиясы, Ташкент, Өзбекстан, 100011, Нурафшон, 9/5

¹Дон Андрей Николаевич - медицина ғылымдарының кандидаты, Ташкент мемлекеттік стоматологиялық институтының физиология және патология кафедрасының ассистенті; +998 97 433 45 90, E-mail: Andrey Don andrey.don.60@inbox.ru
ORCID: 0000-0002-3140-2278

²Нагай Савелий Григорьевич - медицина ғылымдарының кандидаты, Үштепа ауданаралық комиссиясының медициналық сарапшысы

¹Садикова Диёра Зафарқызы - Медицина факультетінің 3 курс студенті

Атеросклерозды емдеу және алдын алу үшін шөптен жасалған дәрілерді іздеу қазіргі заманғы медицинаның ең маңызды мәселесі болып табылады. Дипсакозид осы препараттардың бірі болып табылады, ол тритерпен гликозидтерінің қосындысы Қырғызстан Ғылым Академиясының Биофармакология институтының фармакогнозия зертханасында М.М. Мұхамедзиев (зертхана басшысы – ф.ғ.к. П.Қ. Алимбаева) алынған. Эксперименттік зерттеу нәтижелері мал салмағына 10 мг/кг дозада дипсакозидтің су ерітіндісін күнделікті ішке қабылдау әсерінен қалқанша бездің морфофункционалды белсенділігінің жоғарылауын көрсететін құрылымдық параметрлердің өзгеруін көрсетті.

Түйінді сөздер: атеросклероз, дипсакозид, морфометрия, қалқанша безі.

The Author for correspondence: Don Andrey Nikolayevich, PhD in medicine, assistant of the Physiology and Pathology Department of Tashkent State Dental Institute, 100000, Tashkent, 103 Makhtumkuli str. Mobile phone: +998 97 433 45 90, E-mail: Andrey Don andrey.don.60@inbox.ru

Received: 24.05.2022

Accepted: 27.06.2022

Bibliographic reference: A. Don, S. Nagay, D. Sadikova Assessment of morphological changes in the thyroid gland by test-point method with the introduction of dipsacoside//Астана медициналық журналы. – 2022. – Специальный выпуск. - № 1. – С.181-186.

Relevance

Atherosclerosis, through its main manifestations in the form of cardiovascular diseases, remains the leading cause of death in the world's population. Uzbekistan is not an exception. The problems of morbidity and mortality from cardiovascular diseases were drawn to the attention of the President of Uzbekistan Sh.M. Mirziyoyev at a videoconference meeting held on November 9, 2021 and dedicated specifically to the issues of morbidity and mortality of the country's population from this pathology, which reached 53% of total mortality. The timeliness and relevance of researchers to this topic is beyond doubt.

It should be noted that a very important task of medicine is the search for herbal remedies with anti-atherosclerotic and lipid-lowering properties. Phytotherapy has always taken its place in the list of medicines. To date, there is no doubt about the benefits of herbal medicinal substances. This is low toxicity, allergenicity, the possibility of using for a long time [1-3].

In addition, there is an opinion that, being organic substances, phytopreparations are successfully integrated into the metabolic processes of the body, while providing their therapeutic effects [1]. Dipsacoside is one of these drugs, it is the sum of triterpene glycosides, obtained in the laboratory of Pharmacognosy of the Institute of Biopharmacology the Academy of Sciences of the Kyrgyz Republic by M.M. Mukhamedzieva under the guidance of head of the laboratory - Ph.D. Alimbaeva P.K.

Purpose of the study

The conducted studies revealed a noticeable hypolipidemic and anti-atherosclerotic effect of dipsakozide. Taking into account the role of the endocrine system in general, and the participation of the thyroid gland, in particular, in the pathogenesis of atherosclerosis, the aim of this work was to study the possible mediated action of the drug dipsakozide through the thyroid gland.

Materials and methods

The work was carried out on 40 mature outbred males with an initial weight of 2.1-3.0 kg by the beginning of the experiment. Animals were divided into 2 groups. 30 animals of the 1st group received an aqueous solution of dipsakozide orally at the rate of 10 mg/kg of weight, 10 animals in groups of 30, 60 and 90 days of the experiment. 10 intact animals made up the control. The experiments were carried out in the autumn-winter period under conditions of artificial lighting with a day length of 10 hours. Micropreparations were prepared from the thyroid glands using standard technology. The functional morphology of the thyroid gland was assessed using morphometric analysis by the test-point stereological method proposed by Avtandilov G.G. [4]. which includes such indicators as relative volume percentages of intrafollicular colloid, follicular and interfollicular epithelium, and organ stroma [5-7]. This method of morphometry allows to track the processes in the norm and pathology, which makes it a unique tool for morphophysiological analysis [8-12].

Results and discussion

In animals of the control group, qualitative and quantitative indicators indicated the typical normal structure of the thyroid gland described for the region. At the same time, the relative volume of the intrafollicular colloid was $50.16 \pm 2.07\%$, the volume of the follicular epithelium - $21.04 \pm 0.68\%$, the volume of the interfollicular epithelium - $21.76 \pm 1.74\%$ and the stroma of the organ - $6.96 \pm 0.68\%$. In the animals of the experimental group, in the qualitative characteristics of the organ on the 30th day of the experiment, a decrease in the diameter of the follicles was noted, the intrafollicular colloid looked liquefied, scalloped edges were visible, areas with "foamed" colloid were determined. The volume of the intrafollicular epithelium was $40.64 \pm 3.32\%$, the volume of the follicular epithelium was $24.48 \pm 1.03\%$, the volume of the interfollicular epithelium was $29.52 \pm 3.49\%$, the volume of the stroma was $5.36 \pm 0.55\%$.

In comparison with animals of the control group, after 60 days of experience in experimental rabbits, an increase in the values of indicators was noted, the rise of which indicates an increase in the morphofunctional activity of the gland. We are talking about such an indicator as the average percentage of the proportion of follicular epithelium, which amounted to $23.28 \pm 1.67\%$. At the same time, there was also a statistically significant decrease in those that indicate a similar direction of the process - the average percentage of the colloid fraction was $31.96 \pm 4.6\%$. The volume fraction of the interfollicular epithelium increased sharply to $36.6 \pm 4.14\%$, which indicates an increased proliferation of the epithelium of typical thyrocytes and active neoplasm of follicles. The structural proportion of the thyroid stroma also increased and was equal to $8.16 \pm 1.17\%$.

The increase in the duration of the experiment up to 90 days was accompanied by the following manifestation of the changes described above. The volume fraction of

intrafollicular colloid was $33.16 \pm 5.21\%$, the volume fraction of follicular epithelium was $22.8 \pm 1.14\%$, interfollicular epithelium - $37.72 \pm 5.62\%$ and stroma - $6.32 \pm 0.86\%$.

Turning to the discussion of the results obtained, it should be noted that the volume fraction of the colloid, in comparison with the control, decreased during all periods of the experiment, which indicates its mobilization into the bloodstream with the manifestation of an increase in the morphophysiological activity of the thyroid gland.

Speaking about the volume fraction of the follicular epithelium, it is worth paying attention to the higher values of this indicator in the animals of the experimental group. It is noteworthy that the greatest value takes place in the group of animals treated with dipsacoside for 30 days, with a subsequent decrease in the value of the indicator by the end of the experiment, while remaining greater than the same indicator in the control.

The results obtained in this part can be interpreted as follows, at 30 days of the experiment there is a significant increase in the proportion, followed by a slight decrease in the value at 60 and 90 days of the experiment, which can be explained by the adaptive processes of follicular epithelial cells to the action of the drug.

An increase in the volume fraction of the interfollicular epithelium as the duration of the experiment increases indicates an increase in the processes of proliferation of the follicular epithelium and active neoplasm of follicles. This trend persisted throughout the experiment. The structural proportion of the stroma of the thyroid gland also increased and was higher than the quantitative indicators of animals in the control group. It is noteworthy that the maximum values fall on the period of 60 days, which reflects the maximum response of the stromal component to the administration of dipsacoside with the leveling of the indicator with the control values at the end of the experiment.

To a large extent, the stroma is represented by vessels, as a result, an increase in the volume fraction occurs mainly due to the plethora of blood vessels, which, in turn, is a documenting fact of an increase in metabolic processes in the organ and an increase in its morphofunctional activity.

Conclusion

The use of the test-point method of morphometry made it possible to obtain reliable information that the daily oral administration of an aqueous solution of dipsakoside at a dose of dipsakoside at a rate of 10 mg/kg of animal weight leads to a change in structural parameters indicating an increasing morphofunctional activity of the thyroid gland. We are talking about such indicators as the relative volume percentages of intrafollicular colloid, follicular and interfollicular epithelium, as well as the stroma of the organ. Changes in the values of the studied parameters are clearly detected on the 30th day, it is even more clearly visible on the 60th and 90th days of the experiment.

It should also be noted that the use of the test-point method, which is very common in morphometry, along with other morphometric methods, in the study of changes in the thyroid gland, makes it possible to more accurately quantify the nature of the structural rearrangement and the degree of morphofunctional activity, which has not only theoretical, but also practical value in such research work.

Another advantage of this method is its accessibility for researchers. It is necessary to agree with the opinion of one of its founders [6] that test-point morphometry is a rather laborious process, but this is compensated by the results obtained, which allow expanding the possibilities of morphology in obtaining more in-depth results in assessing the morphofunctional status of the organs under study.

Bibliography

1. *Перспективы использования фитопрепаратов в современной фармакологии / Самбукова Т.В., Овчинников Б.В., Гананольский В.П. и др. // Обзоры по клинической фармакологии и лекарственной терапии. - 2017.- Т. 15, № 2. - С. 56-63. doi:10.17816/RCF15256-63 [Perspektivy*

ispol'zovanija fitopreparatov v sovremennoj farmakologii / Sambukova T.V., Ovchinnikov B.V., Ganapol'skij V.P. i dr. // Obzory po klinicheskoy farmakologii i lekarstvennoj terapii. - 2017.- T. 15, № 2. - S. 56-63. doi:10.17816/RCF15256-63].

2. Сергиенко И. В., Аниелес А. А., Кухарчук В. В. Дислипидемии, атеросклероз и ишемическая болезнь сердца, генетика, патогенез, фенотипы, диагностика, терапия, коморбидность. – Москва: Издательство ООО «ПатуСС», 2020. – 296 с. [Sergienko I. V., Ansheles A. A., Kuharchuk V. V. Dislipidemii, ateroskleroz i ishemicheskaja bolezni' serdca, genetika, patogenez, fenotipy, diagnostika, terapija, komorbidnost'. – Moskva: Izdatel'stvo ООО «PatiSS», 2020. – 296 s.].

3. Беляев С.М., Роднищева Е.В. Растительные средства, применяемые для лечения атеросклероза // Студенческий научный форум – 2020: Материалы ХII Международной студенческой научной конференции. - Москва: Издательский дом Академии Естествознания, 2020 [Beljaev S.M., Rodnishheva E.V. Rastitel'nye sredstva, primenjaemye dlja lechenija ateroskleroz a // Studencheskij nauchnyj forum – 2020: Materialy ХII Mezhdunarodnoj studencheskoj nauchnoj konferencii. - Moskva: Izdatel'skij dom Akademii Estestvoznaniya, 2020].

4. Автандилов Г. Г. Медицинская морфометрия: Руководство. - Москва: Медицина, 1990 [Avtandilov G. G. Medicinskaja morfometrija: Rukovodstvo. - Moskva: Medicina, 1990].

5. Дон А.Н. Гистоморфометрия аденогипофиза и щитовидной железы под влиянием ладыгинозида в эксперименте // Журнал "Медицина и инновации". – 2021. - № 4. - С. 55-63 [Don A.N. Gistomorfometrija adenogipofiza i shhitovidnoj zhelezy pod vlijaniem ladyginozida v jeksperimente // Zhurnal "Medicina i innovacii". – 2021. - № 4. - S. 55-63].

6. Чумаченко П.А. Щитовидная железа: морфометрический анализ // Научный журнал «Успехи современного естествознания». – 2008. – № 12. – С. 45-48. [Chumachenko P.A. Shhitovidnaja zheleza: morfometricheskij analiz // Nauchnyj zhurnal «Uspehi sovremennogo estestvoznaniya». – 2008. – № 12. – S. 45-48].

7. Дон А.Н. Функциональная морфология аденогипофиза при введении тритерпенового гликозида ладыгинозида // Журнал «Иппова». - 2021. - № 4.- С. 13-17. doi.org/10.21626/innova/2021.4/03 [Don A.N. Funkcional'naja morfologija adenogipofiza pri vvedenii triterpenovogo glikozida ladyginozida // Zhurnal «Ippova». - 2021. - № 4.- S. 13-17. doi.org/10.21626/innova/2021.4/03].

8. Дон А.Н., Азизов Ю.Д. Особенности морфологии гипофиза при экспериментальном введении хедерагенина // Материалы III Международной научно-практической конференции «Бородинские чтения», посвященной 90-летию академика РАН Юрия Ивановича Бородина, 22 марта 2022 г. / Сост. П.А. Елясин. – Новосибирск: ИПЦ НГМУ, 2022. – С. 175 – 182 [Don A.N., Azizov Ju.D. Osobennosti morfologii gipofiza pri jeksperimental'nom vvedenii hederagenina // Materialy III Mezhdunarodnoj nauchno-prakticheskoy konferencii «Borodinskie chtenija», posvjashhennoj 90-letiju akademika RAN Jurija Ivanovicha Borodina, 22 marta 2022 g. / Sost. P.A. Eljasin. – Novosibirsk: IPC NGMU, 2022. – S. 175 – 182].

9. Дон А.Н. Атеросклероз и щитовидная железа при экспериментальном введении тритерпеновых гликозидов. - Ташкент: Комплекс Принт, 2022 - 176 с. [Don A.N. Ateroskleroz i shhitovidnaja zheleza pri jeksperimental'nom vvedenii triterpenovyh glikozidov. - Tashkent: Kompleks Print, 2022 - 176 s.].

10. Применение некоторых морфометрических методов при изучении функциональной морфологии гипофиза. / Дон А.Н., Магрупов Б.А., Реймназарова Г.Д., Нишанова А.А. // Современная патологическая анатомия: научно-практический опыт, пути совершенствования и инновационные технологии морфологической диагностики, роль в клинической практике, актуальные проблемы и перспективы развития [Электронный ресурс]: сборник материалов IV съезда патологоанатомов Республики Беларусь с международным участием, г. Минск, 24-25 марта 2022 г. – Минск: БГМУ, 2022. – С. 106 – 109 [Primenenie nekotoryh morfometricheskix metodov pri izuchenii funkcional'noj morfologii gipofiza. / Don A.N., Magrupov B.A., Rejmazarova G.D., Nishanova A.A. // Sovremennaja patologicheskaja anatomija: nauchno-prakticheskij opyt, puti sovershenstvovaniya i innovacionnye tehnologii morfologicheskoy diagnostiki, rol' v klinicheskoy praktike, aktual'nye problemy i perspektivy razvitija [Elektronnyj resurs]: sbornik materialov IV s#ezda patologoanatomov Respubliki Belarus' s mezhdunarodnym uchastiem, g. Minsk, 24-25 marta 2022 g. – Minsk: BGMU, 2022. – S. 106 – 109].

11. Дон А.Н., Каххаров З.А. Морфометрическая характеристика щитовидной железы и патоморфоз экспериментального атеросклероза под влиянием ладыгинозида. - Научно-практический журнал «Re-health journal». – 2022. - №1 (13). – С. 72 – 76. DOI: 10.24411/2181- 0443 [Don A.N., Kahharov Z.A. Morfometricheskaja harakteristika shhitovidnoj zhelezy i patomorfoz jeksperimental'nogo ateroskleroz a pod vlijaniem ladyginozida. - Nauchno-prakticheskij zhurnal «Re-health journal». – 2022. - №1 (13). – S. 72 – 76. DOI: 10.24411/2181- 0443].

12. Изучение морфометрических аспектов щитовидной железы с использованием тест-точкового метода/ Дон А.Н., Шатманов С.Т., Маматалиев А.Р., Каххаров З.Р. // Журнал «Новый день в медицине». - 2022. - № 4 (42). — С. 117 – 120 [Izuchenie morfometricheskikh aspektov shhitovidnoj zhelezy s ispol'zovaniem test-tochkovogo metoda/ Don A.N., Shatmanov S.T., Mamataliev A.R., Kahharov Z.R. // Zhurnal «Novyj den' v medicine». - 2022. - № 4 (42). — S. 117 – 120].

DOI 10.54500/2790-1203.S1.2022.186-189

МРТНИ 76.29.39

ПРИМЕНЕНИЕ ПАНТОВ МАРАЛА ДЛЯ КУПИРОВАНИЯ ХРОНИЧЕСКОГО ОСТЕОМИЕЛИТА: ОЦЕНКА РЕГЕНЕРАТИВНЫХ СПОСОБНОСТЕЙ

В.О. Золотухин, А.А. Андреев, А.А. Глухов

Федеральное государственное бюджетное образовательное учреждение высшего образования «Воронежский государственный медицинский университет имени Н.Н. Бурденко» Министерства здравоохранения Российской Федерации, Воронеж, Россия.

Золотухин Владимир Олегович - врач травматолог-ортопед БУЗ ВО ВОКБ № 1, тел: 89204366105 E-mail: Vladimir.zolotuxin@gmail.com

Аннотация: Остеомиелит – наиболее сложный вариант развития воспаления, которое диагностируется в 3-24% после открытых переломов и в 1-7% после остеосинтеза.

Цель: изучение эффективности применения пантов марала и амикацина в купировании хронического травматического остеомиелита.

Материалы и методы. Исследование проведено на самцах крыс линии Wistar с массой 300±20 граммов на базе НИИ ЭБМ ВГМУ им Н.Н.Бурденко. Все экспериментальные животные были разделены на 5 групп. В 1-й контрольной группе лечение не проводилось. В остальных группах выполняли 2-х этапную гидрохирургическую санацию (ГХС). Костную полость в 1-й опытной группе заполняли измельченными пантами марала; во 2-й опытной группе – амикацином в дозировке 15 мг/кг и гидроксиапатитом кальция; в 3-й опытной группе – пантами марала и амикацина в дозировке 1:2 и гидроксиапатитом кальция.

Результаты: В 3-й опытной группе показатели нормализовались к 90-м суткам. На рентгене к указанным суткам костный дефект полностью закрыт, свищевые ходы и секвестры отсутствуют, прослеживается четкий рисунок и выраженные границы кортикального слоя.

Заключение. Оптимальным методом купирования хронического остеомиелита является одномоментное применение антибиотика амикацина и пантов марала в массовом соотношении 2/1 (с учетом максимальной дозы амикацина 15 мг/кг.) По данным рентгенологического метода исследования при использовании данного метода происходит полное восстановление архитектоники костной ткани к 90-м суткам исследования.

Ключевые слова: хирургия, остеомиелит, панты марала.

APPLICATION OF MARAL PANTS TO RELIEF CHRONIC OSTEOMYELITIS: ASSESSMENT OF REGENERATIVE ABILITIES

V. Zolotukhin, A. Andreev, A. Glukhov

Federal State Budgetary Educational Institution of Higher Education "Voronezh State Medical University named after N.N. Burdenko" of the Ministry of Health of the Russian Federation, Voronezh, Russia

Vladimir Zolotukhin - traumatologist-orthopedist of BUZ VO VOKB No. 1, tel: 89204366105 E-mail: Vladimir.zolotuxin@gmail.com

ТӘЖІРИБЕЛІК МЕДИЦИНА МӘСЕЛЕЛЕРІ

Osteomyelitis is the most complex variant of the development of inflammation, which is diagnosed in 3-24% after open fractures and in 1-7% after osteosynthesis.

Purpose: to study the effectiveness of the use of deer antlers and amikacin in the relief of chronic traumatic osteomyelitis.

Materials and methods. The study was carried out on male Wistar rats weighing 300 ± 20 grams at the Research Institute of EBM VSMU named after N.N. Burdenko. All experimental animals were divided into 5 groups. In the 1st control group, treatment was not carried out. In other groups, a 2-stage hydrosurgical sanitation (HCS) was performed. The bone cavity in the 1st experimental group was filled with crushed deer antlers; in the 2nd experimental group - amikacin at a dosage of 15 mg/kg and calcium hydroxyapatite; in the 3rd experimental group - deer antlers and amikacin at a dosage of 1: 2 and calcium hydroxyapatite.

Results. In the 3rd experimental group, the indicators returned to normal by the 90th day. On X-ray, by the indicated day, the bone defect is completely closed, there are no fistulous passages and sequestrars, a clear pattern and pronounced boundaries of the cortical layer can be traced.

Conclusion. The optimal method for stopping chronic osteomyelitis is the simultaneous use of the antibiotic amikacin and deer antlers in a mass ratio of 2/1 (taking into account the maximum dose of amikacin 15 mg/kg.) days of research.

Key words: surgery, osteomyelitis, deer antlers.

СОЗЫЛМАЛЫ ОСТЕОМИЕЛИТТИ БАСУ ҮШІН МАРАЛ МҮЙІЗДЕРІН ҚОЛДАНУ РЕГЕНЕРАТИВТИ ҚАБІЛЕТТЕРІН БАҒАЛАУ

Золотухин В. О., Андреев А. А., Глухов А. А.

Ресей Федерациясы Денсаулық сақтау министрлігінің "Н.Н. Бурденко атындағы Воронеж мемлекеттік медицина университеті" Жоғары білім берудің федералдық мемлекеттік бюджеттік білім беру мекемесі, Воронеж, Ресей

Золотухин Владимир Олегович - врач травматолог-ортопед БУЗ ВО ВОКБ № 1, тел: 89204366105 E-mail: Vladimir.zolotuxin@gmail.com

Остеомиелит-сүйек тінінің қабынуын дамытудың ең күрделі нұсқасы, ол ашық сынықтардан кейін 3-24% және остеосинтезден кейін 1-7% диагноз қойылады.

Мақсаты: созылмалы травматикалық остеомиелитті тоқтатуда марал мен амикацин мүйіздерін қолданудың тиімділігін зерттеу.

Материалдар мен әдістер. Зерттеу Н. Н. Бурденко атындағы ВГМУ ЭБМ ҒЗИ базасында салмағы 300 ± 20 грамм Wistar желісінің Егеуқұйрықтарының еркектерінде жүргізілді. Барлық тәжірибелік Жануарлар 5 топқа бөлінді: 1-ші бақылау тобында емдеу жүргізілмеді. Қалған топтарда 2 кезендік гидрохирургиялық санацияны (ГХС) орындады. ГХС 1-ші тәжірибелік тобында және қуыс толық толтырылғанға дейін Марал мүйіздерін жара аймағына енгізу. 2-ші тәжірибелік топта-сүйек қуысы толтырылғанға дейін 15 мг/кг дозада амикацин антибиотигін және кальций гидроксипатитін енгізу. 3-ші тәжірибелік топта марал мүйізін және амикацинді 1:2 дозада және кальций гидроксипатитін толтырғанға дейін, қалған ақауды бірге қолдану қолданылды.

Нәтижелері: 3-ші тәжірибелік топта көрсеткіштер 90-шы күнге қалыпқа келтірілді. 90-шы күнге дейін рентгенде кортикальды қабаттың айқын көрінісі мен айқын шекаралары байқалды. Сүйек ақауы толығымен жабық, фистулалық жолдар мен секвестрлер жоқ.

Қорытынды: созылмалы остеомиелитті тоқтатудың оңтайлы әдісі амикацин антибиотигін және марал мүйізін 2/1 массалық арақатынаста (амикациннің ең жоғары дозасын ескере отырып, 15 мг/кг) бір мезгілде қолдану болып табылады.

Түйінді сөздер: хирургия, остеомиелит, марал мүйізі.

The Author for correspondence: Vladimir Zolotukhin - traumatologist-orthopedist of BUZ VO VOKB No. 1, tel: 89204366105

E-mail: Vladimir.zolotuxin@gmail.com

Received: 24.05.2022

Accepted: 29.06.2022

Bibliographic reference: Золотухин В.О., Андреев А.А., Глухов А.А. Применение пантов марала для купирования хронического остеомиелита: оценка регенеративных способностей//Астана медициналық журналы. – 2022. – Специальный выпуск. - № 1. – С.186-189.

ТӘЖІРИБЕЛІК МЕДИЦИНА МӘСЕЛЕСЕРІ

Введение

Остеомиелит – наиболее сложный вариант воспаления, которое диагностируется в 3-24% после открытых переломов и в 1-7% после остеосинтеза [1,3]. Рецидивы заболевания встречаются у 20-30% больных, а частота ампутаций и функциональной неполноценности достигает 10,3-56,8% случаев [1,4].

Цель

Изучить эффективность применения пантов марала и амикацина в купировании хронического травматического остеомиелита.

Материалы и методы

Исследования выполнены при поддержке Гранта Президента РФ по государственной поддержке ведущих научных школ Российской Федерации (НШ-2552.2020.7). Экспериментальный раздел проведен на самцах крыс линии Wistar с массой 300±20 граммов на базе НИИ ЭБМ ВГМУ им Н.Н.Бурденко. Моделирование хронического остеомиелита выполняли, согласно патенту, «Способ моделирования хронического травматического остеомиелита» (RU 2622369 С от 14.06.2017). Все экспериментальные животные были разделены на 5 групп: В 1-й контрольной группе лечение не проводилось. В остальных группах выполняли 2-х этапную гидрохирургическую санацию (ГХС) после которой в костную полость до полного ее заполнения в 1-й опытной группе вносили панты марала; во 2-й опытной группе – амикацин в дозировке 15 мг/кг и гидроксипатит кальция; в 3-й опытной группе - панты марала и амикацина в дозировке 1:2, гидроксипатит кальция. Оценку эффективности методики проводили на 7-е, 14-е, 28-е и 90-е сутки исследования на основании данных рентгенологического и гистологического методов исследования.

Результаты исследования

В 1-й контрольной группе рентгенологическая картина на протяжении всего эксперимента характеризуется деструкцией костной ткани в толще кортикального и губчатого слоев. Во 2-й контрольной группе рентгенологическая картина на 7-й день: диффузный и гипертрофический остеопороз, количество костных балок снижено, к 120-м суткам зона деструкции снизилась, произошла эбурнеация. В 1-й опытной рентгенологическая картина к концу исследования: формирование ложных суставов на месте очага остеомиелита, полная деструкция костной ткани с наркотизирующимися участками кортикальных слоев, картина остеосклероза. Во 2-й опытной группе рентгенологическая картина характеризовалась уменьшением очагов остеосклероза на 90-е сутки, начинается формирование костной мозоли с восстановлением архитектоники костной ткани. В 3-й опытной группе показатели нормализовались к 90-м суткам. На рентгене к 90-м суткам прослеживался четкий рисунок и выраженные границы кортикального слоя. Костный дефект полностью закрыт, свищевые ходы и секвестры отсутствуют.

В 1-й контрольной группе на протяжении всего эксперимента выявлялась гистологическая картина воспаления. Во 2-й контрольной группе начиная с 14-х суток эксперимента - пролиферации остеобластов. На 90-е сутки эксперимента выявляется образование новых сосудов, появление грануляционной ткани в области дефекта и остеогенез в периосте и костномозговом канале.

В 1-й опытной группе к 60-м суткам практически исчезает воспалительный инфильтрат. К 90-м суткам происходит прорастание новообразованных сосудов в очаг остеомиелита, наблюдается значительное количество остеобластов, процессы прямого остеогенеза. Во 2-й опытной группе к 60-м суткам – полное заполнение дефекта молодой костной тканью. На 90-е сутки происходит формирование консолидированной костной мозоли. В 3-й опытной группе разрастание

грануляционной ткани наблюдается уже на 14-е сутки вместе с признаками эндостального окостенения. На 90-е сутки полностью завершается регенерация костной ткани.

Заключение

Оптимальным методом купирования хронического остеомиелита является одномоментное применение амикацина и пантов марала в массовом соотношении 2/1 (с учетом максимальной дозы амикацина 15 мг/кг). По данным рентгенологического метода исследования при использовании данного метода происходит полное восстановление архитектоники костной ткани к 90-м суткам исследования.

Список литературы

1. Золотухин В.О., Андреев А.А. Оценка регенеративных способностей костной ткани после купирования хронического остеомиелита при применении инновационных технологий и тизоля// *Актуальные вопросы современной медицины*. - Хабаровск, 2021. - С. 259-261 [Zolotuhin V.O., Andreev A.A. *Ocenka regenerativnyh sposobnostej kostnoj tkani posle kupirovaniya hronicheskogo osteomielita pri primenenii innovacionnyh tehnologij i tizolja// Aktual'nye voprosy sovremennoj mediciny*. - Habarovsk, 2021. - S. 259-261].
2. Морфологическая картина остеомиелита при использовании тизоля и амикацина/ Золотухин В.О., Глухов А.А., Шишкина В.В., Андреев А.А.// Морфологические школы сегодня//Материалы всероссийской научно-практической конференции с международным участием. - Воронеж, 2022. - С. 145-147 [Morfologicheskaja kartina osteomielita pri ispol'zovanii tizolja i amikacina/ Zolotuhin V.O., Gluhov A.A., Shishkina V.V., Andreev A.A.// Morfologicheskie shkoly segodnja//Materialy vsersijskoj nauchno-prakticheskoy konferencii s mezhdunarodnym uchastiem. - Voronezh, 2022. - S. 145-147].
3. Золотухин В.О., Глухов А.А., Андреев А.А. Окислительный стресс при остеомиелите после локального применения инфракрасного облучения и коллагена// Гены и клетки. - 2019. - Т. 14, № 5. - С. 97-98 [Zolotuhin V.O., Gluhov A.A., Andreev A.A. *Okislitel'nyj stress pri osteomielite posle lokal'nogo primeneniya infrakrasnogo obluchenija i kollagena// Geny i kletki. - 2019. - T. 14, № 5. - S. 97-98].*
4. Оценка морфологической картины лечения остеомиелита с применением лазерного излучения и хлорида рубидия/ Золотухин В.О., Глухов А.А., Андреев А.А., Антакова Л.Н.// Материалы всероссийской научной конференции, посвященной 80-летию со дня рождения профессора Александра Кирилловича Косоурова.//Сборник научных трудов. - Воронеж, 2021. - С. 106-108 [Ocenka morfologicheskoy kartiny lechenija osteomielita s primeneniem lazernogo izluchenija i hlorida rubidija/ Zolotuhin V.O., Gluhov A.A., Andreev A.A., Antakova L.N.// Materialy vsersijskoj nauchnoj konferencii, posvjashhennoj 80-letiju so dnja rozhdenija professora Aleksandra Kirillovicha Kosourova.//Sbornik nauchnyh trudov. - Voronezh, 2021. - S. 106-108].

DOI 10.54500/2790-1203.S1.2022.189-195

МРНТИ 76.03.53

УДК 612.13:616.24-005.98:615.217.24-092.4

ГЕМОДИНАМИЧЕСКИЕ И РЕСПИРАТОРНЫЕ СДВИГИ ПРИ АДРЕНАЛИНОВОМ ОТЕКЕ ЛЕГКИХ В ЭКСПЕРИМЕНТЕ

К.М. Хамчиев, К.М. Хасенова, С.С. Ибраева, Ж.А. Рахимжанова

НАО «Медицинский университет Астана», Казахстан 010000,
Нур-Султан, ул. Бейбитшилик, 49 а

Хамчиев Курейш Мавлович - кандидат медицинских наук, доцент, Заведующий кафедрой нормальной физиологии «НАО Медицинский университет Астана», kureysh2562@gmail.com, ORCID ID – 0000-0003-3981-1751

Хасенова Калима Мирамбаевна - кандидат медицинских наук, доцент, профессор кафедры нормальной физиологии «НАО Медицинский университет Астана», kalima-1055@mail.ru, ORCID ID – 0000-0001-8908-8130

ТӘЖІРИБЕЛІК МЕДИЦИНА МӘСЕЛЕЛЕРІ

Ибраева Салима Сайфуллаевна - кандидат медицинских наук, доцент, профессор кафедры нормальной физиологии «НАО Медицинский университет Астана», salima.ibrayeva@mail.ru, ORCID ID – 0000-0002-2256-4945

Рахимжанова Жанар Айбасовна - кандидат медицинских наук, доцент, профессор кафедры нормальной физиологии «НАО Медицинский университет Астана», zhanar0803@mail.ru, ORCID ID - 0000-0002-2256-4344-3712

Целью настоящего исследования явилось изучение совокупности первых респираторных и географических сдвигов, возникающих в организме после введения адреналина.

В связи с этим, задачи данной работы заключаются в изучении влияния адреналина при легочном отеке на сдвиги легочной гемодинамики, кровенаполнения и водного баланса легких.

Материал и методы исследования. Опыты выполнены на 40 белых беспородных крысах. Регистрация кровообращения проводилась с использованием тетраполярного реоплетизмографа РПГ2-02 и электрокардиографа. У 100% животных, которым вводился адреналин из расчета 0,2 мг/кг массы развился отек легких (1 группа).

Причем, 37% крыс погибло на 4-5 минуте после воздействия. Остальные животные этой группы и крысы, у которых незначительно увеличилось оводнение легких после введения адреналина из расчета 0,15 мг/кг массы (2 группа) были умерщвлены через 45-60 минут после воздействия.

Результаты исследования и их обсуждение. В ходе работы установлено, что у всех животных инъекция адреналина вызывает кратковременное апноэ. Затем на 1 мин дыхание в 100% случаев становилось поверхностным, отмечалось учащение дыхания до 140-160 в минуту. Одышка сохранялась до гибели или умерщвления животных.

Изменения реограммы, наблюдавшиеся в первые минуты у всех животных, были однотипны и свидетельствовали о легочно-артериальной гипертензии и застое крови в венозном русле легких.

Макроскопическое исследование показало увеличение легких в объеме в 1,5-2 раза с пятнами кровоизлияния, из дыхательных путей и с поверхности разреза легочной ткани выделялась вспененная жидкость. Гистологически выявлялась картина выраженного интерстициального отека легких

Тот факт, что большинство крыс 1 группы выжили, несмотря на выраженный отек легких, объясняется, очевидно, большей устойчивостью миокарда к сдвигам гемодинамики и приходящим характером ишемических изменений.

Заключение. Таким образом, внутривенная инъекция адреналина из расчета 0,2 мг/кг массы вызывает у здоровых животных значительные респираторные и гемодинамические расстройства и в 100% случаев приводит к выраженному отеку легких, снижение дозы до 0,15 мг/кг массы вызывает развитие слабого отека. При этом изменения реограммы, возникающие с первых секунд, свидетельствуют о прекапиллярной гипертензии малого круга и затруднении венозного оттока. Форма географической кривой в виде систоло-диастолического плато, по-видимому, является характерной для отека легких и может оказать помощь в своевременной диагностике этого грозного заболевания.

Ключевые слова: адреналиновый отек легких, гемодинамические и респираторные сдвиги, лабораторные животные.

HEMODYNAMIC AND RESPIRATORY SHIFTS IN ADRENALINE PULMONARY EDEMA IN THE EXPERIMENT

K.M. Khamchiev, K.M. Khasenova, S.S. Ibraeva, Zh.A. Rakhimzhanova

NcJSC "Astana Medical University", Kazakhstan 010000, Nur-Sultan, st. Beibitshilik, 49 a

Kureish Khamchiev - Candidate of Medical Sciences, Associate Professor, Head of the Department of Normal Physiology, NcJSC "Astana Medical University", kureysh2562@gmail.com, ORCID ID - 0000-0003-3981-1751

Kalima Khasenova - Candidate of Medical Sciences, Associate Professor, Professor of the Department of Normal Physiology NcJSC "Astana Medical University", kalima-1055@mail.ru, ORCID ID - 0000-0001-8908-8130

Salima Ibrayeva - Candidate of Medical Sciences, Associate Professor, Professor of the Department of Normal Physiology "NcJSC Astana Medical University", salima.ibrayeva@mail.ru, ORCID ID - 0000-0002-2256-4945

ТӘЖІРИБЕЛІК МЕДИЦИНА МӘСЕЛЕЛЕРІ

Zhanar Rakhimzhanova - Candidate of Medical Sciences, Associate Professor, Professor of the Department of Normal Physiology NcJSC "Astana Medical University", zhanar0803@mail.ru; ORCID ID - 0000-0002-2256-4344-3712

The purpose of this study was to study the totality of the first respiratory and rheographic changes that occur in the body after the administration of adrenaline.

In this regard, the objectives of this work are to study the effect of adrenaline in pulmonary edema on changes in pulmonary hemodynamics, blood filling and water balance of the lungs.

Material and research methods. Experiments were performed on 40 white outbred rats. Registration of blood circulation was carried out using an RPG2-02 tetrapolar rheoplethysmograph and an electrocardiograph. In 100% of animals that were injected with adrenaline at the rate of 0.2 mg/kg of body weight, pulmonary edema developed (Group 1).

Moreover, 37% of rats died 4-5 minutes after exposure. The rest of the animals of this group and rats, in which the hydration of the lungs slightly increased after the administration of adrenaline at the rate of 0.15 mg/kg of body weight (group 2) were sacrificed 45-60 minutes after exposure.

Results of the study and their discussion. In the course of the work, it was found that injection of adrenaline causes short-term apnea in all animals. Then, for 1 min, breathing became superficial in 100% of cases, there was an increase in breathing up to 140-160 per minute. Shortness of breath persisted until the death or killing of animals.

Changes in the rheogram observed in the first minutes in all animals were of the same type and indicated pulmonary arterial hypertension and stagnation of blood in the venous bed of the lungs.

A macroscopic study showed an increase in the volume of the lungs by 1.5-2 times with spots of hemorrhage, foamy liquid was released from the respiratory tract and from the surface of the cut of the lung tissue. Histologically revealed a picture of severe interstitial pulmonary edema

The fact that the majority of rats of group 1 survived, despite severe pulmonary edema, is obviously due to the greater resistance of the myocardium to hemodynamic shifts and the incoming nature of ischemic changes.

Conclusion. Thus, an intravenous injection of adrenaline at a rate of 0.2 mg/kg of body weight causes significant respiratory and hemodynamic disorders in healthy animals and in 100% of cases leads to severe pulmonary edema, a decrease in the dose to 0.15 mg/kg of body weight causes the development of mild edema. At the same time, changes in the rheogram that occur from the first seconds indicate precapillary hypertension of the small circle and difficulty in venous outflow. The shape of the rheographic curve in the form of a systolic-diastolic plateau, apparently, is characteristic of pulmonary edema and can help in the timely diagnosis of this formidable disease.

Key words: adrenaline pulmonary edema, hemodynamic and respiratory changes, laboratory animals.

ТӘЖІРИБЕ БОЙЫНША АДРЕНАЛИНДІ ӨККЕ ІСІНУІНДЕГІ ГЕМОДИНАМИЯЛЫҚ ЖӘНЕ ТЫНЫС АЛУЫНЫҢ АЙНАЛУЫ

Қ.М. Хамчиев, Қ.М. Хасенова, С.С. Ибраева, Ж.А. Рахымжанова

«Астана медицина университеті» КеАҚ, Қазақстан 010000, Нұр-Сұлтан, көш. Бейбітшілік, 49 а

Хамчиев Курейш Мавлович – медицина ғылымдарының кандидаты, доцент, «Астана медицина университеті» КеАҚ, қалыпты физиология кафедрасының меңгерушісі, kureysh2562@gmail.com, ORCID ID - 0000-0003-3981-1751

Хасенова Калима Мирамбаевна – м.ғ.к., доцент, «Астана медицина университеті» КеАҚ, қалыпты физиология кафедрасының профессоры, kalima-1055@mail.ru, ORCID ID - 0000-0001-8908-8130

Ибраева Салима Сайфуллақызы – м.ғ.к., доцент, «Астана медицина университеті» КеАҚ, қалыпты физиология кафедрасының профессоры, salima.ibrayeva@mail.ru, ORCID ID - 0000-0002-2256-4945

Рахымжанова Жанар Айбасқызы – м.ғ.к., доцент, «Астана медицина университеті» КеАҚ, қалыпты физиология кафедрасының профессоры, zhanar0803@mail.ru; ORCID ID - 0000-0002-2256-4344-3712

Бұл зерттеудің мақсаты адреналинді енгізгеннен кейін организмде пайда болатын алғашқы тыныс алу және реографиялық өзгерістердің жиынтығын зерттеу болды.

ТӘЖІРИБЕЛІК МЕДИЦИНА МӘСЕЛЕЛЕРІ

Осыған байланысты бұл жұмыстың міндеттері өкпе ісінуінде адреналиннің өкпе гемодинамикасының өзгеруіне, қанның толтырылуына және өкпенің су балансына әсерін зерттеу болып табылады.

Материалдық және зерттеу әдістері. Эксперимент 40 ақ тұқымды егеуқұйрықтарға жасалды. Қан айналымын тіркеу RPG2-02 тетраполярлы реоплетизмограф және электрокардиограф көмегімен жүзеге асырылды. Дене салмағына 0,2 мг/кг мөлшерінде адреналин енгізген жануарлардың 100%-ында өкпе ісінуі дамыды (1-топ).

Сонымен қатар, егеуқұйрықтардың 37% әсер еткеннен кейін 4-5 минуттан кейін өлді. Осы топтың қалған жануарлары мен егеуқұйрықтарды дене салмағына 0,15 мг/кг мөлшерінде адреналин енгізгеннен кейін өкпенің гидратациясы аздап жоғарылаған егеуқұйрықтар (2-топ) әсер еткеннен кейін 45-60 минуттан кейін құрбандыққа шалынды.

Зерттеу нәтижелері және оларды талқылау. Жұмыс барысында адреналинді енгізу барлық жануарларда қысқа мерзімді апноэ туғызатыны анықталды. Содан кейін 1 мин ішінде тыныс 100% жағдайда беткей болды, тыныс алудың минутына 140-160-қа дейін жоғарылауы байқалды. Ентігу жануарлар өлгенше немесе өлгенше сақталды.

Барлық жануарларда алғашқы минуттарда байқалған реограммадағы өзгерістер бір типті болды және өкпенің артериялық гипертензиясын және өкпенің веноздық төсегіндегі қанның тоқырауын көрсетеді.

Макроскопиялық зерттеуде қан кету дақтарымен өкпе көлемінің 1,5-2 есе ұлғайғанын, тыныс алу жолдарынан және өкпе тінінің кесілген жерінен көбік тәрізді сұйықтық бөлінгенін көрсетті. Гистологиялық тұрғыдан ауыр интерстициальды өкпе ісінуінің суреті анықталды.

1-топтағы егеуқұйрықтардың көпшілігінің ауыр өкпе ісінуіне қарамастан аман қалуы миокардтың гемодинамикалық ығысуларға үлкен төзімділігімен және ишемиялық өзгерістердің кіріс сипатымен түсіндіріледі.

Қорытынды. Осылайша, адреналинді дене салмағына 0,2 мг/кг мөлшерінде көктамыр ішіне енгізу сау жануарларда тыныс алу және гемодинамикалық айтарлықтай бұзылыстарды тудырады және 100% жағдайда ауыр өкпе ісінуіне, дозаның 0,15 мг/кг дейін төмендеуіне әкеледі. Дене салмағы жұмсақ ісінудің дамуын тудырады. Сонымен қатар, алғашқы секундтардан бастап пайда болатын реограммадағы өзгерістер шағын шеңбердің прекапиллярлық гипертензиясын және веноздық шығудың қиындығын көрсетеді. Систоликалық-диастолалық үстірт түріндегі реографиялық қисық пішіні, шамасы, өкпе ісінуіне тән және осы ауыр ауруды уақтылы диагностикалауға көмектеседі.

Негізгі сөздер: адреналинді өкпе ісінуі, гемодинамикалық және тыныс алу өзгерістері, зертханалық жануарлар.

Corresponding author: Zhanar Rakhimzhanova - Candidate of Medical Sciences, Associate Professor, Professor of the Department of Normal Physiology NcJSC "Astana Medical University", zhanar0803@mail.ru

Received: 10.06.2022

Accepted: 05.08.2022

Bibliographic reference: Гемодинамические и респираторные сдвиги при адреналиновом отеке легких в эксперименте/К.М. Хамчиев, К.М. Хасенова, С.С. Ибраева, Ж.А. Рахимжанова//Астана медициналық журналы. – 2022. – Специальный выпуск № 1. – С.189-195.

Актуальность

Согласно современным представлениям, ведущим фактором в возникновении и развитии отека легких является острое повышение давления в малом круге кровообращения [1-3]. Отёк лёгких представляет собой частный случай нарушения водного обмена.

Классической моделью легочного отека считается адреналиновый. В некоторых работах приводятся данные об изменении легочного кровотока при адреналиновом отеке. Однако не до конца изучены первые гемодинамические и дыхательные сдвиги, приводящие к развитию отека и не определена взаимосвязь между их выраженностью и степенью тяжести отека. Тем более, отсутствуют

реографические признаки отека легких, которые могли бы послужить ранними диагностическими признаками этого грозного заболевания.

Цель

Изучить совокупность первых респираторных и реографических сдвигов, возникающих в организме после введения адреналина и их влияние на дальнейшие сдвиги легочной гемодинамики, кровенаполнения и водного баланса легких.

Материал и методы исследования

Опыты выполнены на 40 белых беспородных крысах. Регистрация кровообращения проводилась с использованием тетраполярного реоплетизмографа РПГ2-02 и электрокардиографа. У 100% животных, которым вводился адреналин из расчета 0,2 мг/кг массы развился отек легких (1 группа). Причем, 37% крыс погибло на 4-5 минуте после воздействия. Остальные животные этой группы и крысы, у которых незначительно увеличилось оводнение легких после введения адреналина из расчета 0,15 мг/кг массы (2 группа) были умерщвлены через 45-60 минут после воздействия.

Результаты исследования и их обсуждение

В ходе работы установлено, что у всех животных инъекция адреналина вызывает кратковременное апноэ. Затем на 1 мин дыхание в 100% случаев становилось поверхностным, отмечалось учащение дыхания до 140-160 в минуту. Одышка сохранялась до гибели или умерщвления животных.

С самого начала эксперимента реограмма у всех животных на фоне апноэ приобрела вид «двугорбой». По-видимому, углубление инцизуры было связано с затруднением притока крови к легким за счет вазомоторной реакции легочных сосудов. В то же время в 2 раза уменьшилась амплитуда систолической волны, увеличился период напряжения миокарда (Т). Амплитуда диастолической волны не изменилась. У всех животных отмечалась брадикардия. Все перечисленные сдвиги были более выражены у животных первой группы.

Таким образом, изменения реограммы, наблюдавшиеся в первые минуты у всех животных, были однотипны и свидетельствовали о легочно-артериальной гипертензии и застое крови в венозном русле легких.

Начиная с 3 мин, реограмма у крыс 1 и 2 группы изменялась по-разному, хотя у всех животных дыхание было одинаково затрудненным. У погибших крыс первой группы реографическая кривая оставалась «двугорбой» и амплитуда диастолической волны была почти в 2 раза выше систолической, еще более значительно удлинялся период напряжения миокарда, увеличивалась продолжительность периодов максимального и общего кровенаполнения. На ЭКГ отмечалась деформация желудочковых комплексов, сглаживался зубец Т, сегмент ST располагался на изолинии, либо смещался вниз, что свидетельствовало о снижении коронарного кровотока. У двух животных отмечались комплексы с широким и глубоким Q, платообразным Т, у остальных – депрессия Т на 1-3 мм. К 4-5 минутам у всех крыс развилась полная поперечная блокада. Указанные изменения были расценены как развитие инфаркта миокарда, на фоне которого животные погибали.

Макроскопическое исследование показало увеличение легких в объеме в 1,5-2 раза с пятнами кровоизлияния, из дыхательных путей и с поверхности разреза легочной ткани выделялась вспененная жидкость. Гистологически выявлялась картина выраженного интерстициального отека легких (таблица).

Тот факт, что изменения реограммы, зарегистрированные в первые минуты были в обеих группах однотипны, позволяет предположить в качестве основной причины гибели животных указанные нарушения сердечной деятельности.

ТӘЖІРИБЕЛІК МЕДИЦИНА МӘСЕЛЕЛЕРІ

Таблица - Показатели сухого остатка, весового коэффициента и кровенаполнения у здоровых крыс и животных с отеком легких.

Группы опытов	СО, %	ВК, %	КН, мл/100г
Здоровые, контроль	21,05 ± 0,14	0,58 ± 0,01	51 ± 4,0
Погибшие животные	14,95* ± 0,17	1,63* ± 0,097	192*** ± 2,3
1 группа	15,9* ± 0,17	1,03* ± 0,02	162*** ± 6,1
2 группа	19,1* ± 0,2	0,89 ± 0,04	73*** ± 3,9

Примечание: * - достоверность различия с контролем $p < 0,01$

У остальных животных 1 группы, начиная с 6-8 минут и с 3-4 минут у крыс 2 группы, реограмма приобретала форму «плато». Систолическая и диастолическая волны были одинаковы по амплитуде, вершины их уплощены, сглаживалась инцизура. Реографические показатели изменялись в той же направленности, что и в первые минуты.

Такие изменения реографической кривой, вероятно, были вызваны процессом разрушения адреналина в организме животных, а разность их проявления во времени у крыс 1 и 2 групп - с неодинаковой скоростью этого процесса, обусловленной различной дозировкой раствора.

В дальнейшем у крыс 1 группы оставался удлиненным период напряжения миокарда и сниженными амплитуды систолической и диастолической волн. Со стороны сердечно-сосудистой системы отмечалась тенденция к нормализации ЭКГ-показателей: зубец Р, который на первой минуте у большинства животных деформировался, возвращался к первоначальной конфигурации. На 15-30 минуте у 9 крыс регистрировалась атриовентрикулярная блокада 1 степени. Реографические признаки у выживших животных 1 группы, как и у погибших крыс, свидетельствовали о легочной гипертензии прекапиллярного типа и застое крови в венозном русле легких.

Макроскопическая картина легких этих животных также не отличалась от таковой у погибших крыс. Выраженность отека также была значительной: СО составлял $15,9 \pm 0,17\%$, ВК – $1,03 \pm 0,02\%$, КН – $162 \pm 6,1$ мл/100г сухих легких (таблица).

Тот факт, что большинство крыс 1 группы выжили, несмотря на выраженный отек легких, объясняется, очевидно, большей устойчивостью миокарда к сдвигам гемодинамики и приходящим характером ишемических изменений.

У животных 2 группы в течение нескольких минут амплитуда пульсовой волны оставалась низкой, но, начиная с 6-8 мин Ас и остальные реографические показатели не отличались от таковых у здоровых животных. Однако форма реограммы оставалась платообразной за счет высокой, по отношению к Ас. Это свидетельствовало о том, что имевшая место в первые минуты после воздействия, прекапиллярная гипертензия, купировалась, а сохранялась лишь ригидность легочных сосудов. У большинства животных второй группы, начиная с 3-5 минут отмечалась тенденция к увеличению ЧСС, однако у 5 крыс на 10-15 минуте сердечный ритм становился более редким, оставаясь относительно постоянным до конца наблюдения. На 15-30 минуте в 8 случаях было зарегистрировано замедление атриовентрикулярной проводимости.

Изменения легких животных 2 группы по макроскопической картине и данным расценивались как суботек.

Развитие более слабого отека и менее выраженных электрокардиографических сдвигов у животных этой группы, вероятнее всего, следует

объяснить меньшей выраженностью расстройств гемодинамики при введении адреналина из расчета 0,15 мг/кг массы.

Заклучение

Таким образом, внутривенная инъекция адреналина из расчета 0,2 мг/кг массы вызывает у здоровых животных значительные респираторные и гемодинамические расстройства и в 100% случаев приводит к выраженному отеку легких, снижение дозы до 0,15 мг/кг массы вызывает развитие слабого отека. При этом изменения реограммы, возникающие с первых секунд, свидетельствуют о прекапиллярной гипертензии малого круга и затруднении венозного оттока. Форма реографической кривой в виде систоло-диастолического плато, по-видимому, является характерной для отека легких и может оказать помощь в своевременной диагностике этого грозного заболевания.

Список литературы

1. *Pulmonary edema. In: Murray and Nadel's Textbook of Respiratory Medicine./ Mason R.J., et al./6th ed. - Philadelphia, Pa.: Saunders Elsevier. <https://www.clinicalkey.com>. Accessed April 15, 2018.*
2. *Pathophysiology of cardiogenic pulmonary edema./ Pinto D.S. et al. <https://www.uptodate.com/contents/search>. Accessed April 15, 2018.*
3. *Отек легких: этиология и патогенез/ Чеснокова Н.П., Бриль Г.Е., Моррисон В.В. и др. // Научное обозрение. Медицинские науки. – 2017. – № 2. – С. 51-52 [Otek legkih: jetiologija i patogenez/ Chesnokova N.P., Brill' G.E., Morrison V.V. i dr. // Nauchnoe obozrenie. Medicinskie nauki. – 2017. – № 2. – S. 51-52].*

DOI 10.54500/2790-1203.S1.2022.196-205

МРНТИ 76.29.43

УДК 616.62-008.22

ДИЗУРИЯ – МИФ И РЕАЛЬНОСТЬ.

Ғ.З. Хайрли, Р.Т. Шерханов, А.Ж. Байгожа, Д.Ш. Оразмахан, А.Ә. Әбдірәш
НАО “Медицинский университет Астана”, Казахстан, 010000, г. Нур-Султан,
ул. Бейбітшілік, 49 А

Хайрли Ғафур Зинурулы - доктор медицинских наук, профессор кафедры урологии и андрологии НАО «Медицинский университет Астана», г. Нур-Султан, пр. Н. Тілендиев, 15/2-11, khairley.gafour@mail.ru, 87015335838, orcid 0000-0002-5611-0116

Шерханов Равиль Таирханович - магистр медицинских наук, ассистент кафедры урологии и андрологии НАО «Медицинский университет Астана», г. Нур-Султан, ул. Затаевича, 11-84, ravilsher@mail.ru, 87071077111, orcid 0000-0001-7702-4236

Байгожа Абылайхан Жақыяұлы - резидент 1 года обучения кафедры урологии и андрологии НАО «Медицинский университет Астана».

Оразмахан Дастан Шыншырбайұлы - резидент 1 года обучения кафедры урологии и андрологии НАО «Медицинский университет Астана».

Әбдірәш Абылайхан Әбдікерімұлы - резидент 1 года обучения кафедры урологии и андрологии НАО «Медицинский университет Астана».

Цель: определить морфологические и уродинамические патогномоничные признаки при дизурии у женщин.

Материал и методы. В ходе обследования было 115 больных женщин, длительно страдающих дизурией, в амбулаторных условиях урологических кабинетов в разные годы. Им были применены следующие методы обследования: регистрация ритма спонтанного мочеиспускания, урофлоуметрия, жидкостная цистометрия с одновременной регистрацией внутрипузырного, внутрибрюшного и детрузорного давлений, профилометрия уретры и электромиография мышц промежности.

Результаты. Для объективной оценки нарушений мочеиспускания мы применили урофлоуметрию. При сравнении полученных результатов исследований с номограммой отмечено, что у 112 больных (97,4%) результаты исследований существенно не отличались от нормальных показателей. При гистологическом исследовании биоптатов слизистой мочевого пузыря у 94 больных (95,9%) диагностирован хронический цистит, причем признаки резко выраженного воспаления были обнаружены у 35 больных (37,2%), умеренно выраженного воспаления – у 54 больных (57,5%), минимальные изменения – у 5 больных (5,3%) и только у 4 больных патологических изменений не выявлено.

Заключение. Таким образом, проведенные нами клиничко-морфологические и морфо-функциональные сопоставления статистически достоверно не выявили четкой корреляции между клиническими проявлениями, функциональными характеристиками и степенью выраженности морфологических изменений. Это дает нам основание полагать, что выявленный хронический воспалительный процесс при дизурии у женщин является не причиной, а следствием функциональных нарушений нижних мочевых путей, связанных с расстройством нервной регуляции этих органов.

Ключевые слова: дизурия, уродинамические исследования, хронический цистит.

DYSURIA - MYTH AND REALITY

G. Khairli, R. Sherkhanov, A. Baigozha, D. Orazmakhan, A.A. Abdrash
NcJSC "Astana Medical University", Kazakhstan, 010000, Nur-Sultan city,
Beibitshilik street, 49A

Gafur Khairli - doctor of medical sciences, professor of the department of urology and andrology of NcJSC "Astana Medical University", Nur-Sultan, N. Tilendiev avenue 15/2-11, khairley.gafour@mail.ru, 87015335838, ORCID 0000-0002-5611-0116

Ravil Sherkhanov - master of medical sciences, assistant of the department of urology and andrology of NcJSC "Astana Medical University", Nur-Sultan, A. Zatayevich street 11-84, ravilsher@mail.ru, 87071077111, ORCID 0000-0001-7702-4236

Abylaikhan Baigozha - resident of the 1st year of study of the Department of Urology and Andrology of the NcJSC "Astana Medical University".

Dastan Orazmakhan resident of the 1st year of study of the Department of Urology and Andrology of NcJSC "Astana Medical University".

Abylaikhan Abdrash - resident of the 1st year of study of the Department of Urology and Andrology of NcJSC "Astana Medical University".

Purpose: to determine the morphological and urodynamic pathognomonic signs in dysuria in women.

Material and methods. During the survey, there were 115 sick women suffering from dysuria for a long time in outpatient urological rooms in different years. They used the following examination methods: recording the rhythm of spontaneous urination, uroflowmetry, liquid cystometry with simultaneous recording of intravesical, intra-abdominal and detrusor pressures, profilometry of the urethra and electromyography of the muscles of the perineum.

Results. For an objective assessment of urination disorders, we used uroflowmetry. When comparing the obtained results of studies with a nomogram, it was noted that in 112 patients (97.4%) the results of the studies did not differ significantly from normal indicators. Histological examination of biopsy specimens of the bladder mucosa in 94 patients (95.9%) was diagnosed with chronic cystitis, and the signs were sharply severe inflammation was found in 35 patients (37.2%), moderate inflammation - in 54 patients (57.5%), minimal changes - in 5 patients (5.3%), and only 4 patients had no pathological changes.

Conclusion. Thus, our clinical-morphological and morphological-functional comparisons did not statistically significantly reveal a clear correlation between clinical manifestations, functional characteristics, and the severity of morphological changes. This gives us reason to believe that the identified chronic inflammatory process in dysuria in women is not a cause, but a consequence of functional disorders of the lower urinary tract associated with a disorder of the nervous regulation of these organs.

Key words: dysuria, urodynamic studies, chronic cystitis.

ДИЗУРИЯ – МИФ ЖӘНЕ ШЫНДЫҚ

Ғ.З. Хайрли, Р.Т. Шерханов, А.Ж. Байгожа, Д.Ш. Оразмахан, А.Ә. Әбдірәш
«Астана медицина университеті» КеАҚ, Қазақстан 010000, Нұр-Сұлтан қ.,
Бейбітшілік к-сі, 49А

Хайрли Ғафур Зинұрұлы – медицина ғылымдарының докторы, «Астана медицина университеті» КеАҚ урология және андрология кафедрасының профессоры, Нұр-Сұлтан қаласы, Н.Тілендиев даңғылы, 15/2-11, khairley.gafour@mail.ru, 87015335838, орцид 0000-0002-5611-0116

Шерханов Равиль Таирханович – медицина ғылымдарының магистрі, «Астана медицина университеті» КеАҚ урология және андрология кафедрасының ассистенті, Нұр-Сұлтан қ., көш. Затаевича, 11-84, ravilsher@mail.ru, 87071077111, орцид 0000-0001-7702-4236

Байгожа Абылайхан Жақияұлы – «Астана медицина университеті» КеАҚ урология және андрология кафедрасының 1 курс студенті.

Оразмахан Дастан Шыншырбайұлы – «Астана медицина университеті» КеАҚ урология және андрология кафедрасының 1 курсында оқиды.

Әбдірәш Абылайхан Әбдікерімұлы – «Астана медицина университеті» КеАҚ урология және андрология кафедрасының 1 курсында оқиды.

Жұмыстымыздың мақсаты: әйелдердегі дизурияның морфологиялық және уродинамикалық патогномикалық белгілерін анықтау.

Материал және тәсілдер. Сауалнама барысында әртүрлі жылдарда амбулаториялық урологиялық кабинеттерде ұзақ уақыт бойы дизуриямен ауыратын 115 науқас әйел болды. Олар келесі тексеру әдістерін қолданды: өздігінен зәр шығару ырғағын тіркеу, урофлоуметрия, интравезиальды, құрсақішілік және детрузорлық қысымды бір мезгілде тіркеумен сұйық цистометрия, уретраның профилометриясы және перинэя бұлшықеттерінің электромиографиясы.

Нәтижелер мен пікірталас. Зәр шығару бұзылыстарын объективті бағалау үшін урофлоуметрия қолдандық. Алынған зерттеу нәтижелерін номограммамен салыстыру кезінде 112 науқаста (97,4%) зерттеу нәтижелері қалыпты көрсеткіштерден айтарлықтай ерекшеленбегені анықталды. Қуықтың шырышты қабатының биопсия үлгілерін гистологиялық зерттеу 94 науқаста (95,9%) созылмалы цистит диагнозы қойылды және белгілері күрт ауыр қабыну 35 науқаста (37,2%), орташа қабыну - 54 науқаста (57,5%), минималды өзгерістер - 5 науқаста (5,3%) және тек 4 науқаста анықталды. патологиялық өзгерістер болған жоқ.

КЛИНИКАЛЫҚ МЕДИЦИНА

Тұжырымдар. Осылайша, біздің клиникалық-морфологиялық және морфологиялық-функционалдық салыстыруларымыз клиникалық көріністердің, функционалдық сипаттамалардың және морфологиялық өзгерістердің ауырлық дәрежесінің арасындағы нақты корреляцияны статистикалық тұрғыдан айтарлықтай анықтаған жоқ. Бұл әйелдерде дизурия кезінде анықталған созылмалы қабыну процесі осы органдардың жүйкелік реттелуінің бұзылуымен байланысты төменгі зәр шығару жолдарының функционалдық бұзылыстарының себебі емес, салдары деп санауға негіз береді.

Түйінді сөздер: дизурия, уродинамикалық зерттеулер, созылмалы цистит.

Corresponding author: Khairli Gafur Zinuruly doctor of medical sciences, professor of the department of urology and andrology of NJSC "Astana Medical University".

Postal code: Z10H2T4

Address: Nur-Sultan, N. Tilendiev avenue 15/2-11.

Telephone: 87015335838

E-mail: khairley.gafour@mail.ru,

Received 14.06.2022.

Accepted 22.06.20220

Bibliographic reference: Дизурия – миф и реальность/Ғ.З. Хайрли, Р.Т. Шерханов, А.Ж. Байгожа и др.//Астана медициналық журналы. – 2022. – Специальный выпуск № 1. – С.196-206.

Актуальность

Проблема дизурии у женщин занимает важный раздел в современной урологии. Это обусловлено как большой распространенностью и частыми рецидивами заболеваний, сопровождающихся дизурией, так и многообразием причин её вызывающих [1,2].

В последние годы появилось большое количество научных публикаций, свидетельствующих об увеличении числа больных женщин с расстройствами акта мочеиспускания при отсутствии патологических изменений в анализах мочи [2,3]. Эта особенность послужила для многих исследователей поводом считать причиной возникновения дизурии нейро-эндокринные нарушения в организме женщин, расстройства кровообращения в органах малого таза и даже изменения психики больных женщин [2]. Другие авторы рассматривали дизурию как проявление воспалительных процессов мочевого пузыря и уретры [3]. Третьи, объясняли возникновение дизурии функциональными нарушениями нижних мочевых путей [3,4]. Всё ещё остаются дискуссионными вопросы, касающиеся этиологии и патогенеза дизурии [4,5]. Почему в ряде случаев отсутствует основной компонент воспаления – пиурия, и почему малоэффективны антибиотики?

Многочисленные противоречивые взгляды на диагностику причин дизурии у женщин, отсутствие единого систематизированного подхода, к оценке выявленных нарушений, а также скудность диагностической информации приводили к неправильной трактовке клинических проявлений процесса и выработке неадекватной лечебной тактики.

Исходя из вышеизложенного следует, что проблема дизурии у женщин является до настоящего времени актуальной проблемой. Это и определило цель и задачи проведения научных изысканий в данном аспекте.

Цель

Определить морфологические и уродинамические патогномичные признаки при дизурии у женщин.

Материалы и методы исследования

Нами было проведено обследование 115 больных женщин, длительно страдающих дизурией, в амбулаторных условиях урологических кабинетов в разные

годы. Им были применены следующие методы обследования: регистрация ритма спонтанного мочеиспускания, урофлоуметрия, жидкостная цистометрия с одновременной регистрацией внутрипузырного, внутрибрюшного и детрузорного давлений, профилометрия уретры и электромиография мышц промежности. Для морфологической верификации патологического процесса проводилась эндовезикальная биопсия слизистой мочевого пузыря с гистологическим исследованием. Полученные результаты были статистически обработаны непараметрическим критерием Уилкоксона –Манна –Уитнея.

Результаты функциональных исследований мочевого пузыря

Исследование функционального состояния мочевого пузыря мы начинали с субъективной регистрации пациентками частоты и объема мочеиспускания в течении суток. Причем, по величине выделенного объема мочи мы ориентировочно судили о пороге возбудимости детрузора, что позволило оценивать его деятельность в фазу наполнения мочевого пузыря.

Для объективной оценки нарушений мочеиспускания мы применили урофлоуметрию. При сравнении полученных результатов исследований с номограммой отмечено, что у 112 больных (97,4%) результаты исследований существенно не отличались от нормальных показателей. На основании проведенных урофлоуметрических исследований мы убедились в том, что у женщин, при отсутствии инфравезикальной обструкции, урофлоуметрия (в силу мощных компенсаторных механизмов нижних мочевых путей у женщин), как правило, не выявляет нарушений мочеиспускания. Это прежде всего связано с анатомо-физиологическими особенностями женского организма (короткая и широкая уретра), возможностью быстрого и высокого подъема внутрибрюшного давления для ускорения опорожнения мочевого пузыря, что позволяет сохранить нормальную динамику объемной скорости потока мочи по уретре, даже при значительном снижении тонуса и сократительной способности детрузора.

Для определения функционального состояния нижних мочевых путей были проведены комплексные уродинамические исследования. При этом, нарушения наблюдались в виде 2-х основных комплексов проявлений: повышения возбудимости, тонуса и сократительной способности детрузора (рис. 1), а также снижения его возбудимости, тонуса и сократительной способности (рис. 2). Обращает на себя внимание то, что наибольший процент наблюдений составляли больные со сниженной возбудимостью детрузора (40,0%), сниженным тонусом детрузора (62,6%) и сниженной его сократительной способностью (73,9%).

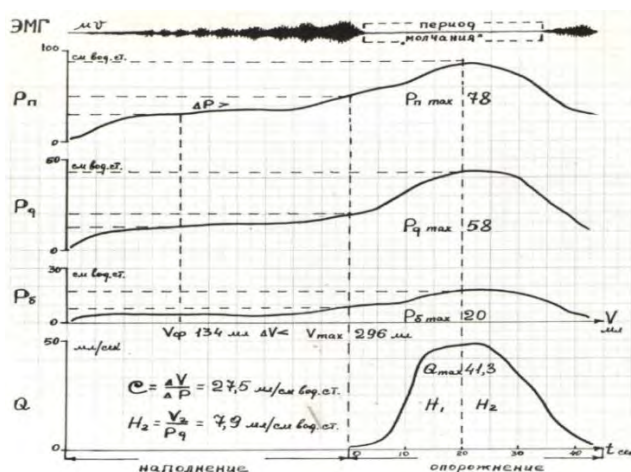


Рисунок 1 - Результат комплексного уродинамического исследования. Возбудимость, тонус и сократительная способность детрузора повышены.

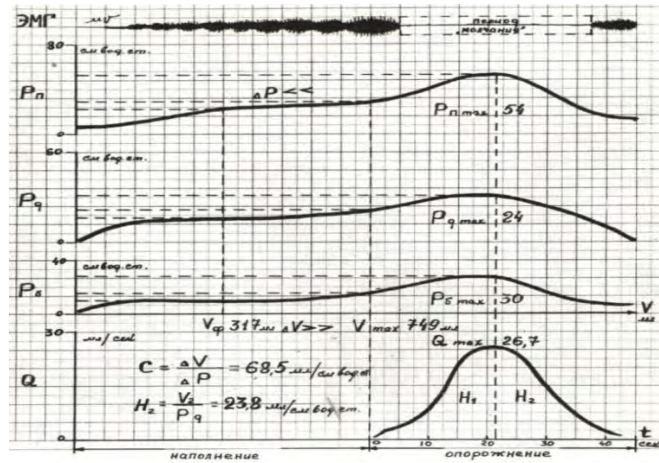


Рисунок 2 - Результат комплексного уродинамического исследования. Возбудимость, тонус и сократительная способность детрузора снижены.

Основные жалобы больных были: поллакиурия днем и ночью, ощущение неполного опорожнения мочевого пузыря, жжение и тупые боли внизу живота. Среди обследованных больных у 15 из них, мы наблюдали наличие некоординированных сокращений детрузора с амплитудой до 40-60 см. вод. ст. и более (рис. 3). Подобная остро возникающая гипертензия в просвете мочевого пузыря легко провоцировалась незначительным повышением внутрибрюшного давления при кашле и натуживании, превышались значения внутриуретрального давления, а вместе с этим и возможности замыкательного аппарата нижних мочевых путей, что приводило к неудержанию мочи у 9 больных.

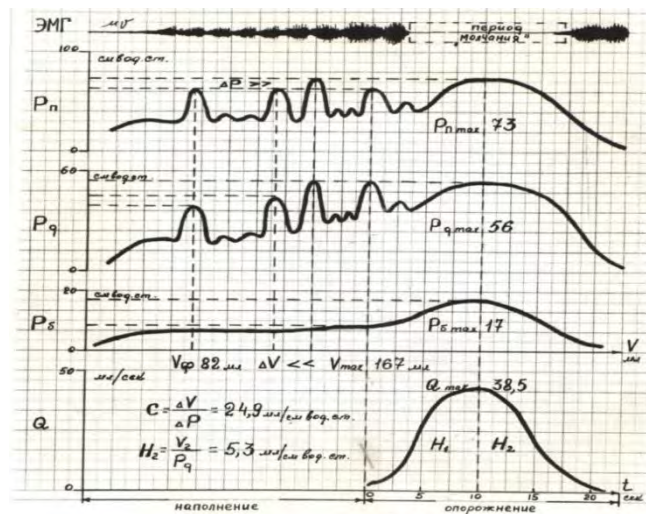


Рисунок 3 - Результат комплексного уродинамического исследования. «Нестабильность» детрузора. Некоординированные повышения детрузорного давления.

У 11 женщин с сопутствующим стрессовым недержанием мочи при цистометрических исследованиях были выявлены лишь незначительные нарушения вегетативной иннервации в сторону повышения возбудимости детрузора, а при профилометрии уретры оказалось, что значения максимального внутриуретрального давления и функциональной длины уретры несколько снижены и составляли соответственно 49 - 53 см. вод. ст. и 19 - 21 мм. (рис. 4). Это обстоятельство позволяет нам полагать, что в основе стрессового недержания мочи у женщин лежит снижение функции замыкательного аппарата нижних мочевых путей.

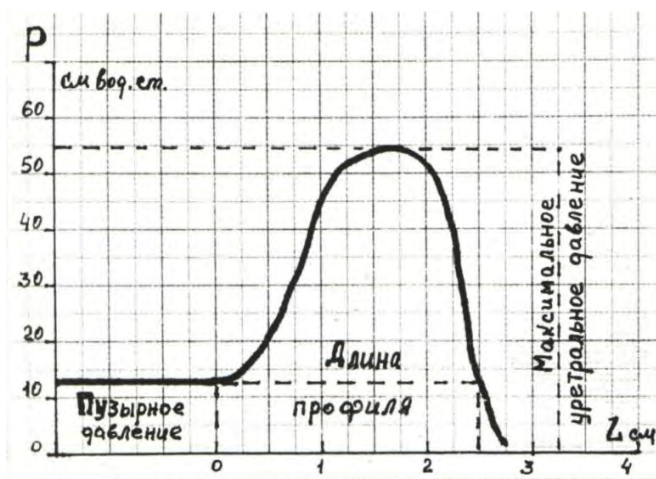


Рисунок 4. Результат профилометрия уретры. Диагноз: Хронический цистит. Стрессовое недержание мочи. Максимальное внутриуретральное давление – 54 см. вод. ст., длина функционального профиля – 26 мм.

При электромиографических исследованиях анального сфинктера у 5 больных выявлена детрузор-финктерная диссинергия. Данную дис-координацию деятельности детрузора и сфинктера уретры характеризовало отсутствие периода «молчания» активности биопотенциалов поперечно-полосатой мускулатуры замыкательного аппарата нижних мочевых путей в момент сокращения детрузора в фазе опорожнения (рис. 5).

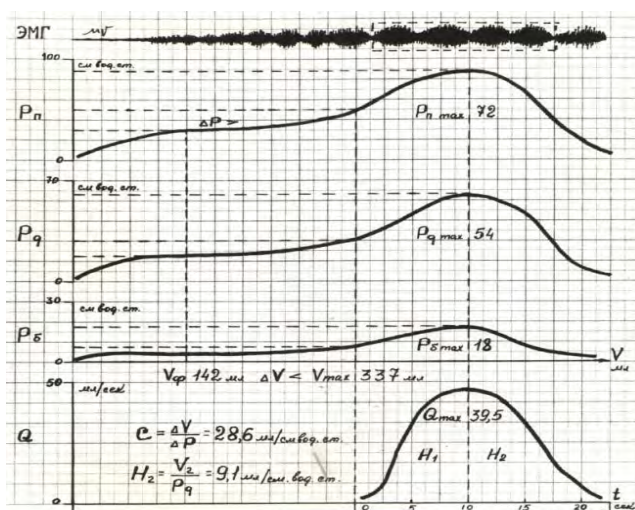


Рисунок 5 - Результат комплексного уродинамического исследования. Детрузор-сфинктерная диссинергия. Отсутствие периода «молчания» на электромиограмме сфинктера в фазе опорожнения.

Из общего числа обследованных больных, 13 из них, имели подтвержденный клинко-морфологическими исследованиями диагноз туберкулеза мочевого пузыря. Результаты комплексных уродинамических исследований (рис. 6) оказались неожиданными. У больных туберкулезом мочевого пузыря выявлены такие же функциональные нарушения нижних мочевых путей, что и при банальном цистите с той лишь разницей, что при туберкулезе мочевого пузыря преобладают повышенная возбудимость и повышенный тонус детрузора. Это позволяет предположить, что при специфическом и неспецифическом воспалениях мочевого пузыря имеют место одинаковые иннервационные расстройства.

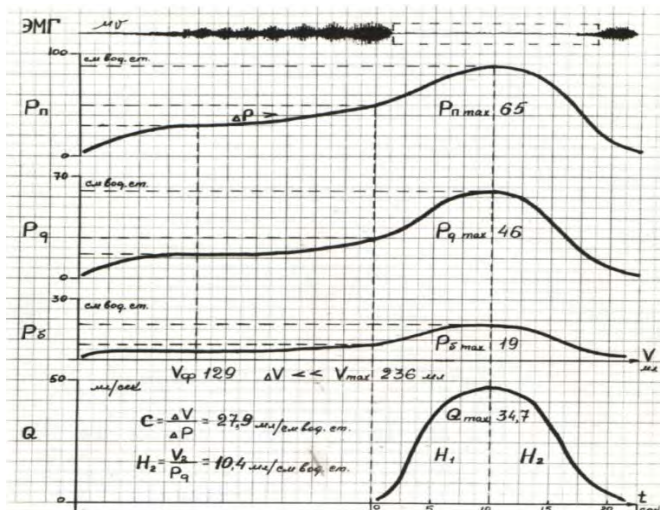


Рисунок 6 - Результат комплексного уродинамического исследования. Диагноз: Туберкулез мочевого пузыря. Возбудимость и тонус детрузора повышены.

Таким образом, проведенные комплексные уродинамические исследования нижних мочевых путей у женщин, страдающих дизурией, выявили различные нарушения функции этих органов. Это обстоятельство предполагает, что для устранения имеющихся функциональных нарушений и улучшения деятельности нижних мочевых путей, находящихся под контролем вегетативной нервной системы, возможно использование лекарственных препаратов, влияющих на функцию симпатических и парасимпатических элементов вегетативной иннервации.

Результаты морфологические исследования мочевого пузыря

В последнее время установлено, что нарушение уродинамики нижних мочевых путей способствует развитию и поддержанию хронического воспалительного процесса.

Для определения состояния слизистой и подслизистой слоев мочевого пузыря и степени тяжести морфологических изменений 98 пациенткам, длительно страдавшим рецидивирующей дизурией, с входными диагнозами хронического цистита у 80 из них и цисталгии у 18, а также 13 женщинам, больных туберкулезом мочевого пузыря нами были выполнены эндovesикальные исследования с морфологической верификацией патологического процесса.

При гистологическом исследовании биоптатов слизистой мочевого пузыря у 94 больных (95,9%) диагностирован хронический цистит, причем признаки резко выраженного воспаления были обнаружены у 35 больных (37,2%), умеренно выраженного воспаления – у 54 больных (57,5%), минимальные изменения – у 5 больных (5,3%) и только у 4 больных патологических изменений не выявлено.

У 15 больных выявлена метаплазия переходного эпителия в многослойный плоский с ороговением – лейкоплакия (рис. 7), которая обычно сочеталась с выраженным акантозом и в 6,4% случаев приводила к формированию инвертированной плоскоклеточной папилломы (рис. 8).

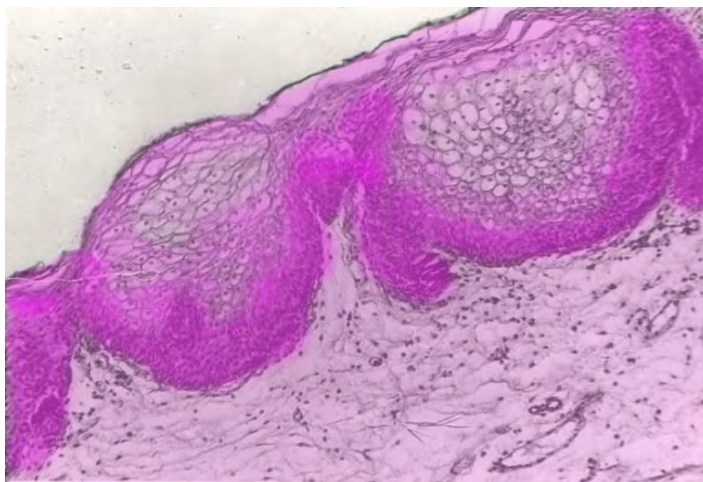


Рисунок 7 - Слизистая оболочка мочевого пузыря. Лейкоплакия. Переходный эпителий замещен резко утолщенными пластами многослойного плоского эпителия, (x 100).

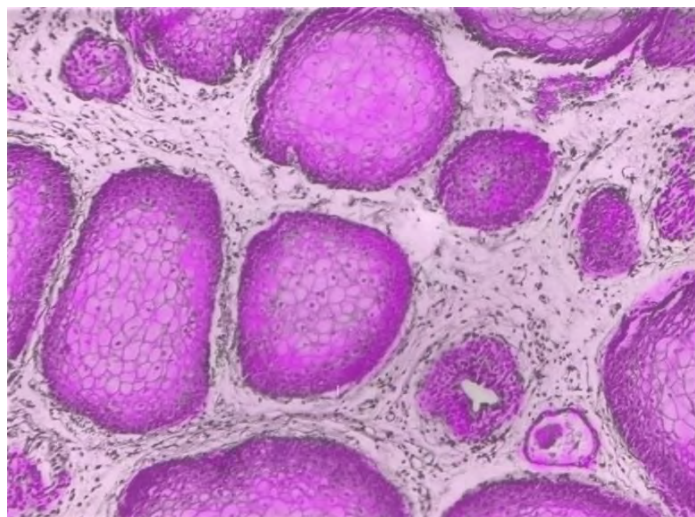
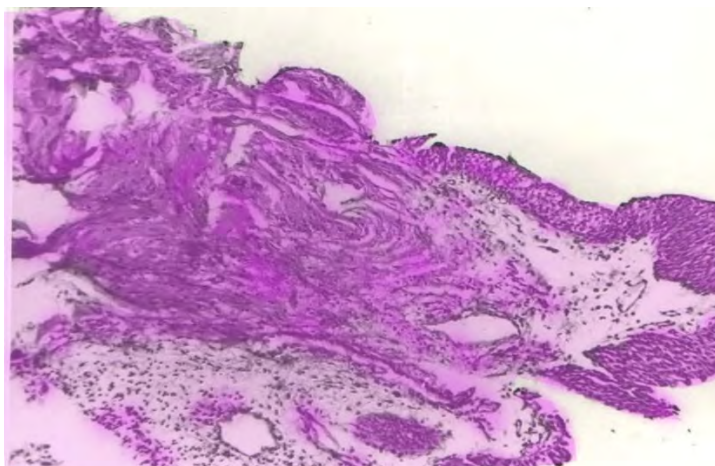


Рисунок 8 - Слизистая оболочка мочевого пузыря. Инvertированная плоскоклеточная папиллома. В слизистой и подслизистом слоях сосочковые разрастания многослойного плоского эпителия с резко выраженным акантозом, (x 100).

При умеренно выраженном хроническом цистите слизистый и подслизистый слои были утолщены, наблюдалась умеренно выраженная воспалительная инфильтрация, очаговый склероз. В собственной пластинке – гиалиноз артериол и мелких артерий, полнокровие венул (рис. 9).



КЛИНИКАЛЫҚ МЕДИЦИНА

Рисунок 9 - Слизистая оболочка мочевого пузыря. Умеренно выраженный цистит. Рыхлая лимфогистиоцитарная инфильтрация, очаговый периваскулярный склероз стромы, (x 100).

Для резко выраженного цистита было характерно наличие массивного лимфогистиоцитарного инфильтрата и диффузного склероза стромы и сосудов. В одних случаях преобладала воспалительная инфильтрация, в других случаях – склеротические изменения (рис. 10,11).

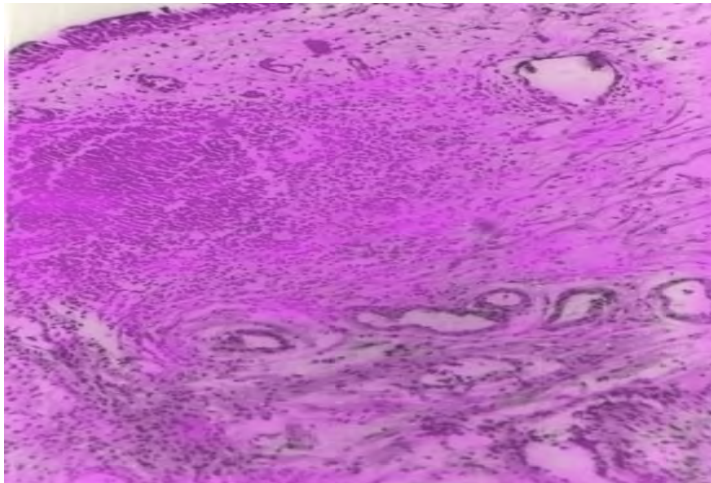


Рисунок 10 - Слизистая оболочка мочевого пузыря. Резко выраженный хронический цистит. Диффузная лимфогистиоцитарная инфильтрация стромы, очаговый периваскулярный склероз, атрофия и десквамация переходного эпителия, (x 100).

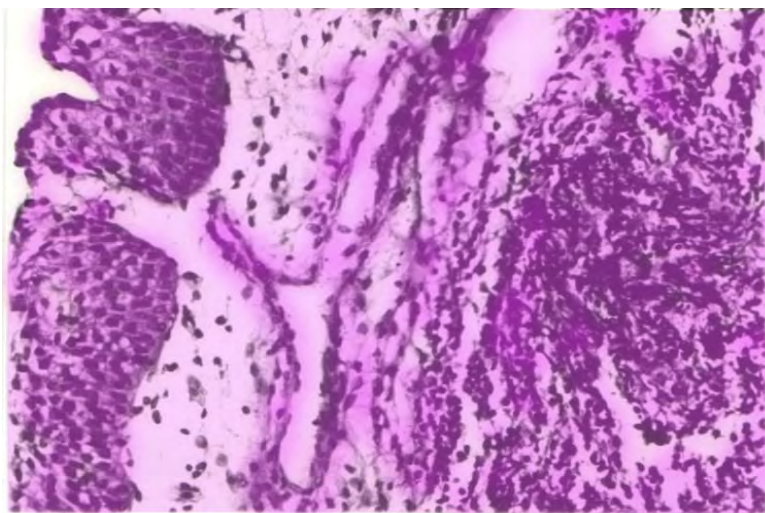


Рисунок 11 - Слизистая оболочка мочевого пузыря. Резко выраженный цистит. Обильная лимфогистиоцитарная инфильтрация, отек стромы, периваскулярный склероз, (x 250).

При морфологическом исследовании эндовезикальных биоптатов у 13 фтизиоурологических больных только у 6 из них, (46,2%) были обнаружены характерные для туберкулеза мочевого пузыря сливные эпителиоидно-клеточные гранулемы с примесью гигантских клеток Пирогова-Лангханса (рис. 12).

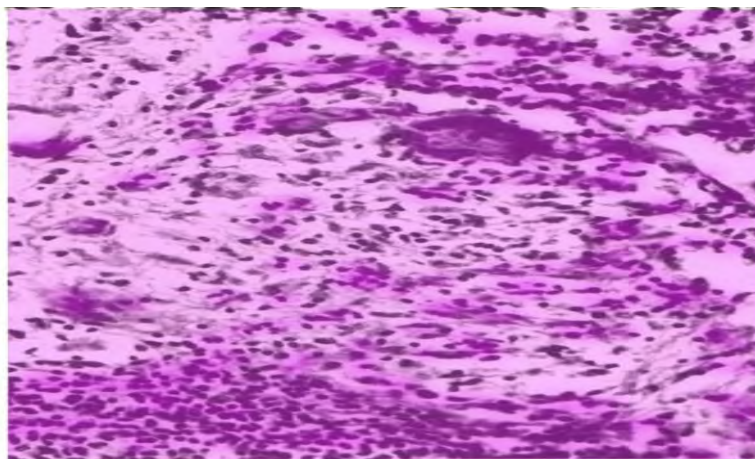


Рисунок 12 - Слизистая оболочка мочевого пузыря. Диагноз: Туберкулез мочевого пузыря. Туберкулезная гранулема преимущественно эпителиоидно-клеточная с гигантской клеткой Пирогова-Лангханса на фоне массивного неспецифического воспаления, (x 250).

Таким образом, проведенные нами клинико-морфологические и морфо-функциональные сопоставления статистически достоверно не выявили четкой корреляции между клиническими проявлениями, функциональными характеристиками и степенью выраженности морфологических изменений. Это дает нам основание полагать, что выявленный хронический воспалительный процесс при дизурии у женщин является не причиной, а следствием функциональных нарушений нижних мочевых путей, связанных с расстройством нервной регуляции этих органов.

Поскольку при дизурии характер функциональных нарушений различный, а лабораторные исследования мочи и цистоскопическая картина не всегда подтверждают наличие воспалительного процесса в мочевом пузыре, верифицированного морфологическим изучением эндовезикальных биоптатов слизистой, а также полученные результаты комплексного уродинамического исследования, позволили нам высказать некоторые суждения о патогенезе хронического цистита у женщин. Первоначальным являются расстройства вегетативной нервной системы, которые вызывая нарушения функции, приводят к расстройству кровообращения в стенке мочевого пузыря с гипоксией и ишемией участка, снижается резистентность муцинового мукополисахаридного слоя слизистой к инфекционным агентам, являющийся контрадгезивным фактором, развивается воспаление (асептическое либо бактериальное), которое завершается пролиферативными изменениями в интерстициальной ткани, что в свою очередь усугубляет нарушение функции, кровообращения и вегетативной иннервации. Замыкается порочный круг. Таковым представляется нам патогенетическая связь между иннервационными нарушениями нижних мочевых путей и возникновением хронического цистита.

Заключение

В заключение, проведенное комплексное обследование женщин, страдающих дизурией, развеяло миф об отсутствии патогномичных признаков болезни при дизурии и показало, что сегодня при любых расстройствах мочеиспускания необходимо выполнение функционально-морфологических исследований нижних мочевых путей, ибо полнота информации, полученной при комплексном уродинамическом исследовании и гистологическом изучении биоптатов слизистой мочевого пузыря, реально позволяет не только патогенетически понять причины дизурии, но и определить круг необходимых лечебных мероприятий.

Список литературы

1. Хайрли Г.З., Борисов В.В., Ганзен Т.Н. О цисталгии. // Советская медицина (Москва). - 1990. - № 2. - С. 87-90 [Hajrli G.Z., Borisov V.V., Ganzen T.N. O cistalgii. // Sovetskaja medicina (Moskva). - 1990. - № 2. - S. 87-90].
2. Гаджиева З.К. Нарушения мочеиспускания. - Москва, 2010. - 175 с. [Gadzhieva Z.K. Narusheniya mocheispushkanija. - Moskva, 2010. - 175 s.].
3. Хайрли Г.З. Функциональные расстройства мочевого пузыря при дизурии у женщин. - Астана, 2015. - 178 с. [Hajrli G.Z. Funkcional'nye rasstrojstva mochevogo puzyrja pri dizurii u zhenshhin. - Astana, 2015. - 178 s.].
4. Abrams P., Ch.8. The practice of urodynamics//Urodynamics principles practice and application. Ed.Mundy A.R., Stephenson T.R., Wein A.G. - Churchill Livingstone. - 2014. - P. 76-92.
5. Neuroanatomical study of micturition./Benoit C., Youssef I.A., Richard F. et al. // Ann. Urol. - 2016. - Vol. 20, N 3. - P. 158-165.

DOI 10.54500/2790-1203.S1.2022.206-212

МРНТИ 76.29.49

УДК 616.33-006.6-089

ЧЕЛОВЕЧЕСКИЙ РЕЦЕПТОР ЭПИДЕРМАЛЬНОГО ФАКТОРА РОСТА HER2/NEU И ЕГО ПРОГНОСТИЧЕСКАЯ ЗНАЧИМОСТЬ ПРИ РАКЕ ЖЕЛУДКА

Ж.Е. Көмекбай, Л.С. Жунусова, Р.Е. Егембердиева, А.К. Бердалинова, А.А. Сарина

НАО «Западно-Казахстанский медицинский университет имени Марата Оспанова», Казахстан, 030012, Актобе, Маресьева 68

Көмекбай Жанат Ескарақызы – кандидат медицинских наук, руководитель кафедры гистологии НАО «Западно Казахстанского медицинского университета имени Марата Оспанова», Zhanat.ru@inbox.ru, ORCID: <https://orcid.org/0000-0002-1075-5680>

Жунусова Ляззат Сейткасымовна - НАО «Западно Казахстанский медицинский университет имени Марата Оспанова», преподаватель кафедры гистологии, lyazzat_dzhunusova@mail.ru

Егембердиева Роза Есенбаевна – кандидат медицинских наук, доцент кафедры гистологии НАО «Западно Казахстанского медицинского университета имени Марата Оспанова», regemberdieva17@mail.ru, ORCID: <https://orcid.org/0000-0002-3381-2932>

Бердалинова Акженис Крымгереевна – магистр медицинских наук, старший преподаватель кафедры гистологии НАО «Западно Казахстанского медицинского университета имени Марата Оспанова», berdalina77@mail.ru, ORCID: <https://orcid.org/0000-0002-5735-9538>

Сарина Айзада Айхановна – магистр медицинских наук, старший научный сотрудник кафедры гистологии НАО «Западно Казахстанского медицинского университета имени Марата Оспанова», aizada_sarina@mail.ru

Согласно постановлению № 395 Правительства РК, принятому 29 июня 2018 года, высокоэффективная ранняя диагностика является приоритетным направлением комплексного плана борьбы с онкологическими заболеваниями на 2018-2022 годы. Целью Комплексного плана является снижение заболеваемости злокачественных новообразований. Одно из направлений комплексного плана – развитие высокоэффективной ранней диагностики. Традиционно для прогнозирования клинического течения рака желудка широко используются морфологические критерии злокачественности процесса: размер опухоли, глубина ее инвазии, макроскопический и гистологический тип опухоли. Однако следует отметить, что течение заболевания в пределах одного гистологического типа также существенно варьирует, что требует применения иммуногистохимического (ИГХ) метода и поиска наиболее информативных маркеров, позволяющих прогнозировать клиническое течение заболевания у разных индивидуумов.

Ключевые слова: рак желудка, онкомаркеры, экспрессия, амплификация, прогностические маркеры, человеческий рецептор эпидермального фактора роста.

HUMAN EPIDERMAL GROWTH FACTOR RECEPTOR HER2/NEU AND ITS PROGNOSTIC VALUE IN GASTRIC CANCER

Zh. Komekbai, L. Zhunussova, R. Yegemberdiyeva, A. Berdalina, A. Sarina
«West Kazakhstan Marat Ospanov Medical University», Kazakhstan, 030012, Aktobe, Mareseva 68

Zhanat Komekbai – Candidate of Medical Sciences, Head of the Department of Histology of the "West Kazakhstan Medical University named after Marat Ospanov", Zhanat.ru@inbox.ru, ORCID: <https://orcid.org/0000-0002-1075-5680>

Lyazzat Zhunussova - "West Kazakhstan Medical University named after Marat Ospanov", lecturer of the Department of Histology, lyazzat_dzhunussova@mail.ru

Rosa Egemberdieva – Candidate of Medical Sciences, Associate Professor of the Department of Histology of the "West Kazakhstan Medical University named after Marat Ospanov", regemberdieva17@mail.ru, ORCID: <https://orcid.org/0000-0002-3381-2932>

Akzhenis Berdalina – Master of Medical Sciences, senior lecturer of the Department of Histology of the "West Kazakhstan Medical University named after Marat Ospanov", berdalina77@mail.ru, ORCID: <https://orcid.org/0000-0002-5735-9538>

Aizada Sarina – Master of Medical Sciences, Senior researcher at the Department of Histology of the "West Kazakhstan Medical University named after Marat Ospanov", aizada_sarina@mail.ru

Based on the Decree of the Government of the Republic of Kazakhstan №395, adopted on June 29, 2018, highly effective early diagnosis is a priority in the Plan of negotiations with oncological institutions for 2018-2022. The purpose of this Comprehensive Plan is to reduce the incidence of malignant neoplasms and one of the directions of it is the development of highly effective early diagnostics. Traditionally, to predict the clinical course of gastric cancer, morphological criteria for the malignancy of the process are widely used: the size of the tumor, the depth of its invasion, the macroscopic and histological type of the tumor. However, it should be noted that the course of the disease within the same histological type also varies significantly, which requires the use of the IHC test and the search for the most informative markers to predict the clinical course of the disease in different individuals.

Key words: gastric cancer, tumor markers, expression, amplification, prognostic markers, human epidermal growth factor receptor.

АДАМНЫҢ ЭПИДЕРМАЛЬДЫ ӨСУ ФАКТОРЫНЫҢ HER2/NEU РЕЦЕПТОРЫ ЖӘНЕ ОНЫҢ АСҚАЗАННЫҢ ҚАТЕРЛІ ІСІГІ КЕЗІНДЕГІ БОЛЖАМДЫҚ МАҢЫЗЫ

Ж.Е. Көмекбай, Л.С. Жунусова, Р.Е. Егембердиева, А.К. Бердалинова, А.А. Сарина

«Марат Оспанов атындағы Батыс Қазақстан медицина университеті» Ке АҚ, Қазақстан, 030012, Ақтөбе, Маресева 68

Көмекбай Жанат Ескарақызы – медицина ғылымдарының кандидаты, «Марат Оспанов атындағы Батыс Қазақстан медицина университеті» Ке АҚ гистология кафедрасының жетекшісі, Zhanat.ru@inbox.ru, ORCID: (<https://orcid.org/0000-0002-1075-5680>)

Жунусова Ляззат Сейткасымовна – Марат Оспанов атындағы Батыс Қазақстан медицина университеті» Ке АҚ, гистология кафедрасының оқытушысы, lyazzat_dzhunussova@mail.ru

Егембердиева Роза Есенбаевна – медицина ғылымдарының кандидаты, «Марат Оспанов атындағы Батыс Қазақстан медицина университеті» Ке АҚ гистология кафедрасының доценті, regemberdieva17@mail.ru, ORCID: <https://orcid.org/0000-0002-3381-2932>

Бердалинова Акзенис Крымгереевна – медицина ғылымдарының магистрі, «Марат Оспанов атындағы Батыс Қазақстан медицина университеті» Ке АҚ гистология кафедрасының аға оқытушысы, berdalina77@mail.ru, ORCID: <https://orcid.org/0000-0002-5735-9538>

Сарина Айзада Айхановна – медицина ғылымдарының магистрі, «Марат Оспанов атындағы Батыс Қазақстан медицина университеті» Ке АҚ гистология кафедрасының аға ғылыми қызметкері, aizada_sarina@mail.ru

2018 жылдың 29 маусымында ҚР Үкіметінің №395 Қаулысына сәйкес жоғарыәсер ететін ерте диагностика 2018 - 2022 жылдардағы онкологиялық аурулармен күресудің кешенді жоспарының

басым бағыты болып табылады. Кешенді жоспардың мақсаты қатерлі жаңатүзілісті төмендету. Кешенді жоспардың бағыттарының бірі – жоғары әсер ететін ерте диагностиканы дамыту. Асқазанның қатерлі ісігінің клиникалық ағымын болжау үшін дәстүрлі түрде қатерлі үдерістің морфологиялық критерийлерін кеңінен қолданады: ісік өлшемі, оның ену тереңдігі, ісіктің гистологиялық және макроскопиялық түрі. Алайда ескеру керек, аурудың ағымы кезінде бір гистологиялық түр арасында өзгерістер болады, бұл ИГХ әдісін қолдануды және әртүрлі жеке тұлғалардың ауруларының клиникалық ағымын болжауға мүмкіндік беретін айтарлықтай ақпаратты маркерлер іздеуді талап етеді.

Кілт сөздер: асқазан қатерлі ісігі, онкомаркерлер, экспрессия, амплификация, болжамдық маркерлер, адамның эпидермальды өсу факторының рецепторы.

Corresponding author: Lyazzat Zhunusova - "West Kazakhstan Medical University named after Marat Ospanov", lecturer of the Department of Histology, 030012, Aktobe, Mareseva 68, phone 87015502537 lyazzat_dzhunusova@mail.ru

Received: 12.06.2022

Accepted: 21.06.2022

Bibliographic reference: Человеческий рецептор эпидермального фактора роста HER2/neu и его прогностическая значимость при раке желудка/ Ж.Е. Көмекбай, Л.С. Жунусова, Р.Е. Егембердиева и др.//Астана медициналық журналы. – 2022. – Специальный выпуск № 1. – С. 206-212.

Лучшее понимание молекулярных основ рака способствовало разработке рационально разработанных молекулярных целевых терапий, которые препятствуют сигнальным каскадам, участвующим в дифференцировке, пролиферации и выживании клеток [1-3].

Белок HER2 (p185, HER2/neu, ErbB-2) представляет собой рецептор трансмембранной тирозинкиназы (ТК) массой 185 кДа и член семейства рецепторов эпидермального фактора роста (EGFR). Это семейство состоит из четырех членов: HER1 (также известного как EGFR), HER2, HER3 (также называемого ErbB-3) и HER4 (также называемого ErbB-4). Эти рецепторы имеют одинаковую молекулярную структуру с внеклеточным лиганд-связывающим доменом, коротким трансмембранным доменом и внутриклеточным доменом с активностью ТК (за исключением HER3). Связывание различных лигандов с внеклеточным доменом запускает каскад передачи сигнала, который может влиять на многие аспекты биологии опухолевых клеток, включая пролиферацию, апоптоз, адгезию, миграцию и дифференцировку. Связывание лиганд индуцирует гомодимеризацию EGFR, а также гетеродимеризацию с другими типами белков HER. HER2 не связывается ни с одним известным лигандом, но он является предпочтительным партнером по гетеродимеризации для других членов семейства HER. HER2 кодируется геном, расположенным на хромосоме 17q21. Ген HER2, расположенный рядом с генами топоизомеразы IIa, относится к онкогену v-erbB вируса эритробластоза птиц. При карциномах HER2 действует как онкоген, главным образом потому, что высокая амплификация гена вызывает сверхэкспрессию белка в клеточной мембране и последующее приобретение полезных свойств для злокачественной клетки [4-7].

Ряд исследований указывают на роль HER2 в развитии многих типов рака у человека. Сверхэкспрессия или амплификация HER2 были обнаружены в 10–34% случаев инвазивного рака молочной железы и коррелируют с клиническим исходом, дают плохой прогноз, а также являются прогностическим фактором плохого ответа на химиотерапию и эндокринную терапию. Амплификация и гиперэкспрессия данного гена считается относительно специфическим явлением для карцином молочной железы и практически не встречается в опухолях других локализаций. Рак

желудка является одним из немногих исключений: активация HER2 отмечается в 10-15% злокачественных новообразований этого органа и коррелирует с агрессивным течением болезни. Сверхэкспрессия или амплификация HER2 наблюдались также в толстой кишке, мочевом пузыре, яичниках, эндометрии, легких, шейке матки, голове и шее, пищеводе [8-11].

Хотя некоторые небольшие исследования не продемонстрировали прогностических свойств HER2, большое количество исследований указывает на то, что HER2 является негативным прогностическим фактором, демонстрируя более агрессивное биологическое поведение и более высокую частоту рецидивов в HER2-положительных опухолях. В нескольких исследованиях сообщалось о клинико-патологических особенностях экспрессии HER2 при раке желудка [12-14].

Биологические прогностические факторы часто происходят из генетического процесса, который, как считается, представляет собой решающий шаг к раку желудка (HER2, E-кадгерин, EGFR, изменение числа копий ДНК, микросателлитная нестабильность и изменения в экспрессии нескольких факторов, включая тимидилатсинтазу, бета-катенин, муциновый антиген, p53, ЦОГ-2, матриксные металлопротеиназы и рецептор фактора роста эндотелия сосудов). Некоторые из этих потенциальных прогностических факторов также могут использоваться для прогнозирования ответа на терапию, поскольку они являются молекулярной мишенью либо для химиотерапевтических средств, либо для биологической/таргетной терапии, например трастузумаба в HER2-положительных опухолях [15-17].

Сверхэкспрессия белка HER2 при раке желудка с использованием иммуногистохимии (ИГХ) была впервые описана в 1986 г. [18].

Роль HER2 как прогностического фактора при раке желудка является спорной, потому что некоторые из начальных исследований не смогли найти связи с прогнозом [19]. Другие авторы, однако, сообщили о прямой корреляции между экспрессией HER2 и более низкой выживаемостью. В серии случаев рака желудка экспрессия HER2 была независимым фактором, а интенсивность окрашивания HER2 коррелировала с размером опухоли, серозной инвазией и метастазами в лимфатические узлы. В другом ретроспективном исследовании 108 случаев сверхэкспрессия HER2 была связана с более низкой 10-летней выживаемостью. В другом исследовании значительно худший прогноз наблюдался при HER2-положительном раке желудка на ранней стадии у 226 пациентов [20].

Также отмечается, что положительная экспрессия HER2 варьировала в зависимости от гистологии (кишечный тип 34%, диффузный тип 7%, неизвестный 14%; $p = 0,276$) и локализации первичной опухоли (25% GEJ против (vs) 9,5% желудка; $p = 0,01$) [21].

Причины избирательной сверхэкспрессии HER2 в карциномах желудка кишечного типа сложны и их необходимо тщательно изучить. Связь этого онкогена с конкретным гистологическим типом опухоли указывает на то, что определенные характеристики (например, сверхэкспрессия HER2 и кишечный фенотип) могут предпочтительно экспрессироваться вместе. Однако, поскольку не все опухоли кишечного типа сверхэкспрессируют HER2, это не может быть единственным вовлеченным фактором [22]. При карциномах молочной железы амплификация гена HER2 является частым признаком инвазивных протоковых карцином и необычным признаком при лобулярных карциномах. При раке желудка амплификация гена HER2 обратно пропорциональна мутациям E-кадгерина. Мутации E-кадгерина типичны для диффузных инвазивных карцином молочной железы, желудка, но редки для кишечных инвазивных карциномов желудка и протоков. Амплификация

генов и сверхэкспрессия белков рецепторов фактора роста HER2 и K-sam могут быть прогностическими факторами для рака желудка кишечного и диффузного типа соответственно [23,24].

По данным разных авторов, при раке желудка гиперэкспрессия белка и амплификация гена HER2 выявляются в 9–38% случаев [1,25]. Гиперэкспрессия HER2 является фактором неблагоприятного прогноза.

По данным разных исследований, амплификация гена HER2 у больных РЖ коррелирует с низкими показателями общей выживаемости [26].

В исследовании D. Park et al. 5-летняя выживаемость радикально оперированных больных раком желудка с HER2-положительным статусом опухоли составила 21% и была в 3 раза ниже данного показателя при HER2-отрицательном статусе опухоли (63%, $p < 0,05$). Для оценки HER2-статуса при раке желудка используют методики, принятые при РМЖ (ИГХ, флюоресцентная гибридизация *in situ* — FISH), однако опухоли желудка отличаются более высокой частотой неполного мембранного окрашивания при ИГХ по сравнению с опухолями молочной железы. Иммуногистохимическое определение HER2-статуса является валидированным методом [1,27].

В исследованиях (M. Aznab et al., 2008-2017), основанном на ИГХ, существовала значительная взаимосвязь в положительной экспрессии гена HER2/neu между мужчинами и женщинами (46,2% у мужчин по сравнению с отсутствием у женщин) ($p < 0,05$). Следовательно, можно сделать вывод, что положительная экспрессия HER2 коррелирует с мужским полом, что согласуется с результатами других исследований. Кроме того, была обнаружена значительная разница между различными стадиями заболевания в отношении положительной экспрессии HER2 ($p < 0,05$), таким образом, более отрицательная экспрессия HER наблюдалась на более низких стадиях заболевания [28]. Следовательно, обнаружена значительная связь между положительной экспрессией HER2 и стадией аденокарциномы желудка, которая обнаружена во многих других исследованиях в этом отношении [29,30].

Биомаркеры играют важную роль в клиническом применении при раке, включая диагностику, лечение и прогноз. Диагностика рака на основе биомаркеров может повысить точность ранней диагностики и способствовать эффективному последующему лечению. Прогностические биомаркеры являются наиболее важным инструментом для адаптации онкологического лечения и прогнозирования прогноза онкологического больного. Понимание этих биомаркеров может помочь в обеспечении идеального терапевтического варианта для конкретного случая рака желудка. Обнаружение присутствия биомаркеров может иметь многообещающий потенциал для выявления рака на более ранних стадиях и таким образом, улучшить мониторинг прогрессирования рака. Кроме того, получая информацию о профиле экспрессии конкретного биомаркера у пациента, варианты лечения могут быть лучше адаптированы для каждого пациента, что улучшает прогноз. Понимание этих биомаркеров может помочь в обеспечении идеального терапевтического варианта для конкретного случая рака желудка. Обнаружение присутствия биомаркеров может иметь многообещающий потенциал для выявления рака на более ранних стадиях и, таким образом, улучшить мониторинг прогрессирования рака. Кроме того, получая информацию о профиле экспрессии конкретного биомаркера у пациента, варианты лечения могут быть лучше адаптированы для каждого пациента, что улучшает прогноз.

Заклучение

Таким образом, идентификация новых и эффективных биомаркеров необходима для улучшения диагностики рака желудка, чтобы повысить точность диагностики рака желудка, определить прогноз и предсказать патогенез, а также установить новый и эффективный вариант лечения для пациентов с раком желудка.

Список литературы

1. Бакиров Д.Н. Достижения молекулярной биологии в улучшении диагностики и лечения рака желудка // *Здравоохранение Кыргызстана*. – 2018. – № 1. – С. 94-99 [Bakirov D.N. Dostizheniya molekularnoj biologii v uluchshenii diagnostiki i lechenija raka zheludka // *Zdravoohranenie Kyrgyzstana*. – 2018. – № 1. – С. 94-99].
2. Наумова Л.А., Осипова О.Н. Рак желудка: отдельные механизмы патогенеза // *Fundamental research*. – 2015. – № 1. – С. 1072-1079 [Naumova L.A., Osipova O.N. Rak zheludka: otdel'nye mehanizmy patogeneza // *Fundamental research*. – 2015. – № 1. – С. 1072-1079].
3. Xiao Jiao Cheng, Jia Cheng Lin, Shui Ping Tu Etiology and Prevention of Gastric Cancer // *Gastrointest Tumors*. – 2016. – Vol. 3. – P. 25–36.
4. Gravalos C., Jimeno A. HER2 in gastric cancer: a new prognostic factor and a novel therapeutic target // *Annals of Oncology*. – 2008. – Pages 1523-1529.
5. The product of the human c-erbB-2 gene: a 185-kilo-Dalton glycoprotein with tyrosine kinase activity/Akiyama T., Sudo C., Ogawara H. et al.//*Science*. – 1986. – Vol. 232. – P. 1644-1646.
6. Tyrosine kinase receptor with extensive homology to EGF receptor shares chromosomal location with neu oncogene/ Coussens T.L., Yang-Feng Y.C., Liao et al.
7. Antibody-Targeted Imaging of Gastric Cancer/Komal Mandleywala, Shayla Shmue, Patricia M. R. Pereira, Jason S. Lewis // *Molecules*. – 2020 Oct. – Vol. 25 (20). – P. 4621.
8. The clinicopathological parameters and prognostic significance of HER2 expression in gastric cancer patients: a meta-analysis of literature/Yu-ying Lei, Jin-yu Huang, Qiong-rui Zhao et al.//*World Journal of Surgical Oncology*. – 2017. – Vol. 15. – P. 68.
9. Kaptain S., Tan L.K., Chen B. Her-2/neu and breast cancer.//*Diagn Mol Pathol*. – 2001. – Vol. 10. – P. 139-152.
10. HER 2/neu protein expression in colorectal cancer./Schuell B., Gruenberger T., Scheithauer W. et al.//*BMC Cancer*. – 2006. – Vol. 8 (6). – P. 123.
11. Cox-2 and Her2/neu co-expression in invasive bladder cancer. Ni/ Eltze C. W lfang, D. Von Struensee, H. Piechota et al.//*J Oncol*. – 2005. – Vol. 26 (6). – P. 1525-1531.
12. HER2, NF-κB, and SATB1 Expression Patterns in Gastric Cancer and Their Correlation with Clinical and Pathological Parameters /Smoliński M., Grzanka D., Antosik P. et al. // *Disease Markers*. – 2019. - Article ID 6315936. - 14 pages.
13. Крюков К.А. Клинико-морфологические особенности аденокарцином желудка и ободочной кишки с гиперэкспрессией Her2/neu // 2017. [Krjukov K.A. Kliniko-morfologicheskie osobennosti adenokarcinom zheludka i obodochnoj kishki s giperjekspressiej Her2/neu // 2017].
14. Левик В.Н. Прогностическое значение иммуногистохимического маркера HER2/neu у пациентов, радикально прооперированных по поводу рака желудка IIIA стадии // *Запорожский медицинский журнал*. – 2014. – № 2. – С. 44-47 [Levik V.N. Prognosticheskoe znachenie immunogistohimicheskogo markera HER2/neu u pacientov, radikal'no prooperirovannyh po povodu raka zheludka IIIA ctadii // *Zaporozhskij medicinskij zhurnal*. – 2014. – № 2. – С. 44-47].
15. Significant function and research progress of biomarkers in gastric cancer (Review)/Dong Mei Ye, Gaosheng Xu, Wei Ma et al. // *Oncology letters*. – Vol. 19. – P. 17-29.
16. Современные представления о прогностической/предиктивной роли и оценке рецептора HER2 при раке желудка. Обзор литературы/Ротин Д.Л., Паклина О.В., Тинькова И.О. и др. // *Российский биотерапевтический журнал* – 2020. – Т. 19. – С. 6-12 [Sovremennye predstavlenija o prognosticheskoy/prediktivnoj roli i ocenke receptora HER2 pri rake zheludka. Obzor literatury/Rotin D.L., Paklina O.V., Tin'kova I.O. i dr. // *Rossijskij bioterapevticheskij zhurnal*. – 2020. – Т. 19. – С. 6-12].
17. Lastraioli E., Raffaella Romoli M., Arcangeli A. Immunohistochemical Biomarkers in Gastric Cancer Research and Management // *International Journal of Surgical Oncology*. – 2012. – Vol. /868645. - 9 pages.
18. Expression of epidermal growth factor receptors on normal human gastric epithelia and gastric carcinomas./ Sakai K., Mori S., Kawamoto T. et al.// *J Natl Cancer Inst*. – 1986. – Vol. 77. – P. 1047-1052.
19. HER-2/neu gene analysis on endoscopic biopsy samples and gastric resection materials in gastric carcinomas/ Ali Zisan Genc, Resit Dogan Koseoglu, Akgul Arici, Osman Demir. // *Russian Open Medical Journal*. – 2019. - 0410.

20. Hong-Bo Wang, Xiao-Feng Liao, Jian Zhang. Clinicopathological factors associated with HER2-positive gastric cancer // *Medicine*. – 2017. – Vol. 96. – 44 (e8437)
21. Xiaomin Dai, Xijiong Zhang, Jin Yu. Clinicopathological features and Borrmann classification associated with HER2-positive in primary gastric cancer // *Clin Exp Gastroenterol*. – 2019. – Vol. 12. – P. 287-294.
22. Clinicopathologic and prognostic significance of human epidermal growth factor receptor in patients with gastric cancer: An updated meta-analysis/ Zhiqiao Zhang, Hongfeng Tang, Jixin Lin et al. // *Oncotarget*. – 2017. – No. 10. – P. 17202-17215.
23. Amplification of the human epidermal growth factor receptor 2 (HER2) gene is associated with a microsatellite stable status in Chinese gastric cancer patients/ He Huang, Zhengkun Wang, Yi Li et al. // *J Gastrointest Oncol*. – 2021. – Vol. 12 (2). – P. 377-387.
24. Expression profiles of HER2, EGFR, MET and FGFR2 in a large cohort of patients with gastric adenocarcinoma/Akiko Kawano Nagatsuma, Masaki Aizawa, Takeshi Kuwat et al.// *Gastric Cancer*. – 2015. – Vol. 18. – P. 227–238.
25. HER-2/neu amplification is an independent prognostic factor in gastric cancer./ Park D. et al.//*Dig Dis Sci*. – 2006. – Vol. 51. – P. 1371–1379.
26. The Role of Human Epidermal Growth Factor Receptor (HER2/neu) in the Prognosis of Patients with Gastric Cancer/ Mozaffar Aznab, Davood Maleksabet, Sedigheh Khazaei et al.//*Asian Pacific Journal of Cancer Prevention*. – 2019. – Vol. 20 (7). – P. 1989-1994.
27. Значение иммуногистохимии для таргетной терапии и прогнозирования в онкологии/ Гуревич Л.Е., Казанцева И.А., Корсакова Н.А., Бобров М.А. // Альманах клинической медицины. – 2012. – № 27. – С. 27-34 [Znachenie immunogistohimii dlja targetnoj terapii i prognozirovaniya v onkologii/ Gurevich L.E., Kazanceva I.A., Korsakova N.A., Bobrov M.A. // *Al'manah klinicheskoy mediciny*. – 2012. – № 27. – С. 27-34].
28. Therapeutic implications of Epidermal Growth Factor Receptor (EGFR) in the treatment of metastatic gastric/GEJ cancer/ Jacob J. Adashek, Yadis Arroyo-Martinez, Arjun K. Menta et al. // *Frontiers in Oncology*. – 2020. – 01312.
29. HER2 Expression Status and Prognostic, Diagnostic, and Demographic Properties of Patients with Gastric Cancer: a Single Center Cohort Study from Iran/Abdolamir Feizy, Aida Karami, Reza Eghdamzami et al.//*Asian Pac J Cancer Prev*. – Vol. 19 (6). – P. 1721-1725.
30. Study of HER2 expression and its relation to tumor characteristics among gastric adenocarcinoma patients of Firoozgar hospital, Tehran, Iran; in 2010 and 2011./Basi A., Raoofi A., Vaseghi H. et al.// *Int J Hematol Oncol Stem Cell Res*. – 2015. – Vol. 6. – P. 25-29.

DOI 10.54500/2790-1203.S1.2022.212-218

FTAMБ 76.29.50

ЭОЖ 616.36-002.

ШЕК ДИСБАКТЕРИОЗЫН АНЫҚТАУ ЖӘНЕ АЛДЫН АЛУ ЖОЛДАРЫ

Б.М. Тажиметов¹, Ф.М. Сулейменова¹, Г.С. Габдуллина¹, М.М. Мукашева¹, М.Б. Кемешова¹, И.З. Какетаева²

¹НАО «Медицинский Университет Астаны», Нур-Султан, пр. Бейбитшилиқ, 49А

²Қазақстанско-Российский Медицинский университет, г. Алматы, ул. Абылайхана 51/53

¹**Тажиметов Бекзат Махмұтұлы** – «Астана медицина университеті» КеАҚ адам анатомиясы кафедрасының доценті, Нұр-Сұлтан қаласы, Бейбітшілік даңғылы, 49 А, bmtazhimetov@mail.ru, тел: +77779199333

¹**Сулейменова Фатима Машимовна** – «Астана медицина университеті» КеАҚ адам анатомиясы кафедрасының профессоры, Нұр-Сұлтан қаласы, Бейбітшілік даңғылы, 49 А, s-fatima@inbox.ru, тел: +77012650298

¹Габдуллина Гүлнар Сайлауқызы – «Астана медицина университеті» КеАҚ адам анатомиясы кафедрасының доценті, Нұр-Сұлтан қ., Бейбітшілік даңғылы, 49 А, Gabdullina.gs@gmail.com, тел: +77779992908

¹Мукашева Меруерт Мұратбекқызы – «Астана медицина университеті» КеАҚ адам анатомиясы кафедрасының аға оқытушысы, Нұр-Сұлтан қаласы, Бейбітшілік даңғылы, 49 А, mm_28_71@mail.ru, тел: +77059945696

¹Кемешова Мағрипа Болатқызы – «Астана медицина университеті» КеАҚ адам анатомиясы кафедрасының аға оқытушысы, Нұр-Сұлтан қаласы, Бейбітшілік даңғылы, 49 А, тел: +77753911550

²Какетаева Индира Зиябекқызы – Қазақстан-Ресей медицина университетінің анатомия кафедрасының аға оқытушысы, Алматы қ., көш. Абылайхан 51/53, Indira.Kaketaeva.11@mail.ru, тел: +77085221068

В последнее время наблюдается рост заболеваемости дисбактериозом кишечника. Патологические процессы многих внутренних органов сопровождаются дисбактериозом, поэтому одной из наиболее актуальных проблем является его профилактика, правильное выявление и лечение.

Ключевые слова: дисбактериоз кишечника, симптомы, профилактика.

WAYS TO DETECT AND PREVENT INTESTINAL DYSBACTERIOSIS

B. Tazhimetov¹, F. Suleimenova¹, G. Gabdullina¹, M. Mukasheva¹, M. Kemeshova¹, I. Kaketaeva²

¹NcJSC "Medical University of Astana", Nur-Sultan, Beibitshilik Ave., 49 A

²Kazakhstan-Russian Medical University, Almaty, 51/53 Abylaikhan str.

¹Bekzat Tazhimetov – Associate Professor of the Department of Human Anatomy of the NcJSC "Astana Medical University", Nur-Sultan, 49A Beibitshilik Ave., bmtazhimetov@mail.ru , tel: +77779199333

¹Fatima Suleimenova - Professor of the Department of Human Anatomy of the NcJSC "Astana Medical University", Nur-Sultan, 49A Beibitshilik Ave., s-fatima@inbox.ru, tel: +77012650298

¹Gulnar Gabdullina - Associate Professor of the Department of Human Anatomy of the NcJSC "Astana Medical University", Nur-Sultan, 49A Beibitshilik Ave., Gabdullina.gs@gmail.com , tel: +77779992908

¹Meruert Mukasheva - Senior Lecturer of the Department of Human Anatomy of the NpJSC "Astana Medical University", Nur-Sultan, 49A Beibitshilik Ave., mm_28_71@mail.ru. tel: +77059945696

¹Magripa Kemeshova - Senior Lecturer of the Department of Human Anatomy of the NpJSC "Astana Medical University", Nur-Sultan, 49A Beibitshilik Ave., tel: +77753911550

²Indira Kaketaeva - Senior lecturer of the Department of Anatomy of the Kazakh-Russian Medical University, Almaty, 51/53 Abylaikhan str., Indira.Kaketaeva.11@mail.ru , tel: +77085221068

Recently, there has been an increase in the incidence of intestinal dysbacteriosis. Pathological processes of many internal organs are accompanied by dysbacteriosis, so one of the most urgent problems is its prevention and correct detection and treatment.

Key words: intestinal dysbiosis, symptoms, prevention.

СПОСОБЫ ВЫЯВЛЕНИЯ И ПРОФИЛАКТИКИ КИШЕЧНОГО ДИСБАКТЕРИОЗА

Б.М. Тажиметов¹, Ф.М. Сулейменова¹, Г.С. Габдуллина¹, М.М. Мукашева¹, М.Б. Кемешова¹, И.З. Какетаева

¹НАО «Медицинский университет Астана», г. Нур-Султан, пр. Бейбитшилик, 49 А

²Казахстанско-Российский медицинский университет, г. Алматы, ул. Абылайхана, 51/53.

КЛИНИКАЛЫҚ МЕДИЦИНА

¹**Тажиметов Бекзат Махматович** – доцент кафедрa анатомии человека НАО «Медицинский Университет Астаны», Нур-Султан, пр. Бейбитшилик, 49 А, bmtazhimetov@mail.ru, тел: +77779199333

¹**Сулейменова Фатима Машимовна** - профессор кафедрa анатомии человека НАО «Медицинский Университет Астаны», Нур-Султан, пр. Бейбитшилик, 49 А, s-fatima@inbox.ru, тел: +77012650298

¹**Габдуллина Гульнар Сайлауовна** - доцент кафедрa анатомии человека НАО «Медицинский Университет Астаны», Нур-Султан, пр. Бейбитшилик, 49 А, Gabdullina.gs@gmail.com, тел: +77779992908

¹**Мукашева Меруерт Муратбековна** - старший преподаватель кафедрa анатомии человека НАО «Медицинский Университет Астаны», Нур-Султан, пр. Бейбитшилик, 49 А, mm_28_71@mail.ru, тел: +77059945696

¹**Кемешова Магрипа Болатовна** - старший преподаватель кафедрa анатомии человека НАО «Медицинский Университет Астаны», Нур-Султан, пр. Бейбитшилик, 49 А, тел: +77753911550

²**Какетаева Индира Зиябековна** - старший преподаватель кафедрa анатомии Казахстана Российского Медицинского университета, г. Алматы, ул. Абылайхана 51/53, Indira.Kaketaeva.11@mail.ru, тел: +77085221068

В последнее время отмечается рост заболеваемости дисбактериозом кишечника. Патологические процессы многих внутренних органов сопровождаются дисбактериозом, поэтому одной из актуальнейших проблем является его профилактика, правильное выявление и лечение.

Ключевые слова: дисбиоз кишечника, симптомы, профилактика.

Corresponding author: Bekzat Tazhimetov – Associate Professor of the Department of Human Anatomy of the NcJSC "Astana Medical University", Nur-Sultan, 49A Beibitshilik Ave., bmtazhimetov@mail.ru, tel: +77779199333

Received: 12.06.2022

Accepted: 28.06.2022

Bibliographic reference: Ішек дисбактериозын анықтау және алдын алу жолдары/Б.М. Тажиметов, Ф.М. Сулейменова, Г.С. Габдуллина т.б.//Астана медициналық журналы. – 2022. – Специальный выпуск № 1. – С. 212-218.

Организмнің ішкі орта тұрақтылығын сақтайтын ең маңызды жүйелердің бірі – асқазан-ішек жолдарында, несеп-жыныс жүйесінде және тері жабындысында орналасқан қалыпты микрофлора. Олар қорғаныстық-бейімділік, зат алмасу-коректік және тағы басқа да функцияларды орындайды. Экзогенді және эндогенді факторлардың әсерінен аталған организмнің реттеуші механизмдері бұзылып, қалыпты микрофлораның сандық және сапалық өзгерістері орын алады, соңынан дисбактериоз құбылысы туындайды [1-3].

Дисбактериоз, дисбиоз немесе микробиоценоздың бұзылуы - ішекте орналасқан қозғалысты микрофлораның тепе-теңдігінің бұзылуымен сипатталатын синдром. Ересек адамның ішегінде резистенттік микрофлораның 500 жуық түрі кездеседі, анаэробтар аэробтарға қарағанда 10 есе көп және ішек флорасының 98% құрайды. Қалыпты кезде асқазан-ішек жолдарында олар әртүрлі пайдалы қызмет орындайды: организмде түзілмейтін витаминдерді синтездейді, ас қорытулық, зат алмасу –коректік үрдістерге қатысады, жергілікті иммунитетті реттейді [4,5].

Ішек дисбактериозы кезінде қалыпты микрофлораның тепе-теңдігі бұзылады, кейбір микроорганизмдердің саны азайып немесе жойылып, сирек кездесетін патогенді басқа түрлер (кандида саңырауқұлақтары протейалар, стафилакокктар және т.б.) пайда болады. Бұл кезде организмде жергілікті қабынулық үрдістер орын алады, ал қорғаныстық реакциялар әлсірегенде, эндогендік инфекция сепсис туғызуы мүмкін. Дисбактериоз көптеген асқазан-ішек, тыныс жолдары және басқа ағзалардың аурулары патогенезінде маңызды орын алады. [6,7].

Қалыпты ішек микрофлорасының тепе-теңдігінің бұзылуы келесі себептерден болады: асқазан-ішек жоларының қабынулық аурулары, созылмалы панкреатит, иммунды жетімсіздік күйлер, цитостатиктерді, гормондарды антибиотиктерді ұзақ уақыт қабылдау, жастық өзгерістер, экологияның жайсыздығы, алкоголь, созылмалы стресстер және т.б. [8,9].

Дисбактериоздың нышандары 4 түрлі белгіден тұрады - іш өту, стеаторея, анемия, жүдеу [10,11].

Ішек дисбактериозын анықтау үшін пациенттің шағымдары, клиникалық тексерулер және нәжістің микробиологиялық зерттеу қорытындысы қажет. Көбінесе дисбактериоз нышансыз өтетіндіктен, микробиологиялық көрсеткіштердің шешуші маңызы болуы мүмкін. [12-14].

Дұрыс диагноз қою үшін, келесі микробиологиялық көрсеткіштерге көңіл бөлу керек:

- бифидобактериялар саны қалыпты болған кезде, шартты патогенді микроорганизмдердің бір немесе бірнеше түрлерінің санының көбеюі

- бифидобактериялар концентрациясының шамалы (1-2 қатарға); төмендеуінде, шартты патогенді микроорганизмдердің бір немесе бірнеше түрлерінің санының артуы;

- бифидобактериялар мен лактобактериялардың сандық мөлшерінің, шартты патогенді микроорганизмдердің саны қалыпты кезінде төмендеуі;

- бифидобактериялар санының (<10) төмендеуі және ішек таяқшасының өзгерген түрлері мен шартты патогенді микроорганизмдердің жоғарғы концентрациясының пайда болуы. [15,16].

Анаэробты облигатты микроорганизмдер өкілдерінің санының азаюы, олардың жоғарғы антогонистік белсенділігінің төмендеуіне әкеледі және шартты патогенді микроорганизмдердің дамуына қолайлы жағдайлар жасайды (энтеробактериялар, стафилакокктар, кандида саңырауқұлақтары және т.б.) [17].

Ішек дисбактериозы кезінде қалыпты анаэробты және аэробты микрофлораның ара қатынасы бұзылуы келесі белгілермен білінеді:

- бифидобактериялар концентрациясының 1-2 қатарға төмендеуі;

- лактобактериялар концентрациясының 1-2 қатарға төмендеуі;

- қасиеті өзгерген ішек таяқшасы концентрациясының артуы;

- қалыпты ішек таяқшасы концентрациясының төмендеуі;

- басқа шартты патогенді микроорганизмдердің санының артуы [18].

Келесі патологиялық күйлер нәжістің микробиологиялық зерттеуін қажет етеді:

- ұзаққа созылған ішек бұзылыстары;

- дизентерия және басқа жедел ішек ауруларынан кейінгі созылмалы реконвалесценция кезеңі;

- ұзақ уақыт антибиотиктер, иммунодепрессанттар, химиопрепараттар, гормондар қабылдау және радиациялық факторлар әсер еткенде;

- бактеремия және емделуі қиын іріңді қабыну ошағының болуы (пиелит, холецистит, жаралы колит, энтероколит, созылмалы пневмония);

- хирургиялық операциялардан кейінгі кезең;

- емделуі қиын аллергиялық аурулар (атопиялы дерматит, бронхиальды астма және т.б.) [19-21].

Бір жасқа толмаған нәрестелерге келесі көрсетілімдерде нәжістерін микробиологиялық түрде зерттеу керек:

- жатыршілік инфекция;

- ерте жасанды түрде тамақ беру;
- емшек сүтін сіңіре алмау;
- иммунды тапшылық күйлер;
- жиі жедел респираторлы инфекциялар;
- дене салмағының азаюы, физикалық дамудың тежелуі [22,23].

Аталған микробиологиялық зерттеуден басқа ішек дисбактериозы диагнозын қою үшін ішекті эндоскопиялық, рентгенологиялық тексеруден өткізу артық болмайды, себебі ішектегі полип, полипоз және басқа да ісіктер дисбактериозға ұқсас іштің қатуы, өтуі, метеоризм, іштің ауырсынуы және басқа нышандарды туғызады [24,25].

Сонымен қатар, дисбактериозды дәлірек анықтау үшін келесі зерттеу тәсілдері де қолданылады: ащы ішек сөлін аспирация жасап, құрамын зерттеу; көміртегімен тыныстық тестін жасау; несепте 5% гидроксиндолсіркесу қышқылының (5% НІАА) деңгейін анықтау; глюкозо-сутегілік тыныстық тесті қолдану; гипопротенемиямен байланысты мальабсорбция ауырлық дәрежесін анықтау (арнайы Д-ксилоза және С-клилоза тестері) [26,27].

Ішек дисбактериозын емдеу жолдары бірнеше басты принциптерден тұрады:

- диетаны қатаң сақтау;
- тоқ ішектің микрофлорасын қалпына келтіру (пробиотиктерді қабылдау);
- антибиотиктерді бағытты түрде дұрыс пайдалану және ұзақ уақыт қабылдағанда, ішек микрофлорасының тұрақтылығын сақтайтын препараттарды қоса қабылдау;
- ішектің моторикалық қызметін қалпына келтіру, себебі оның жиырылуының жиілеуі іштің өтуіне, ал тежелуі іштің қатуына әкеледі;
- функциональді қоректену тәсілін қолдану, яғни спазмолитиктер мен осмостық әсер препараттарын (форлакс, мукофальк) қабылдау;
- организмнің иммунды жүйесінің белсенділігін арттыру;
- психотерапевт кеңесін алу, себебі 10-20% ересек адамдарда дисбактериоз стресспен байланысты дамиды, ал дисбактериозбен ауырған науқастардың 75%-де астения, депрессия және анорексия күйлерін табуға болады [28-30].

Ішек дисбактериозынның алдын алу қиын, көбінесе оның басталу себептерін жоюмен шектеледі. Оған экологияны жақсарту, антибиотиктерді және басқа да препараттарды дұрыс қабылдау, инфекциялық үрдістерді дер кезінде емдеу, дұрыс тамақтану, салауатты өмір сүру жатады.

Қорытынды

Соңғы кезде ішек дисбактериозы ауруының жиілеуі орын алуда. Көптеген ішкі ағзалардың патологиялық үрдістері дисбактериозбен қатар жүреді, сондықтан оның алдын алу және дұрыс анықтап, емдеу өзекті мәселелердің біріне айналып отыр.

Қолданылған әдебиеттер

1. Маев И. В. Состояние органов пищеварения при хроническом обструктивном бронхите, бронхиальной астме и эмфиземе легких // Пульмонология. - 2002. - № 4. - С. 85-92 [Maev I. V. Sostojanie organov pishhevareniya pri hronicheskom obstruktivnom bronhite, bronhial'noj astme i jemfizeme legkih // Pul'monologija. - 2002. - № 4. - S. 85-92].

2. Клеменов А. В. Хроническая дуоденальная непроходимость и дисбактериоз кишечника как факторы патогенеза бронхиальной астмы у больных с несостоятельностью илеоцекального клапана // Аллергология. - 2003. - № 1. - С. 23-26 [Klemenov A. V. Hronicheskaja duodenal'naja neprohodimost' i disbakterioz kishechnika kak faktory patogeneza bronhial'noj astmy u bol'nyh s nesostojatel'nost'ju ileocekal'nogo klapana // Allergologija. - 2003. - № 1. - S. 23-26].

3. Ардатская М.Д., Дубинин А.В., Минушкин О.Н. Дисбактериоз кишечника: современные аспекты изучения проблемы, принципы диагностики и лечения // Тер. арх. - 2001. - № 2. - С. 67-72 [Ardatskaja M.D., Dubinin A.V., Minushkin O.N. Disbakterioz kishechnika: sovremennye aspekty izuchenija problemy, principy diagnostiki i lechenija // Ter. arh. - 2001. - № 2. - S. 67-72].

4. Григорьев П.Я., Яковенко Я.П. Нарушение нормального состава кишечной микрофлоры, клиническое значение и вопросы терапии: методическое пособие. - М., 2000. - 16 с. [Grigor'ev P.Ja., Jakovenko Ja.P. *Narushenie normal'nogo sostava kishhečnoj mikroflory, klinicheskoe znachenie i voprosy terapii: metodicheskoe posobie.* - М., 2000. - 16 с.]
5. Дисбактериоз кишечника /А.Л. Верткин, Ю.Я. Венгеров, А.А. Машиарова, и др.: Методические рекомендации. - М., 1998. - 32 с. [Disbakterioz kishhechnika /A.L. Vertkin, Ju.Ja. Vengerov, A.A. Masharova, i dr.: *Metodicheskie rekomendacii.* - М., 1998. - 32 с.]
6. Парфенов А.И., Осипов Г.А., Богомолов П.О. Дисбактериоз кишечника.//Консилиум-Медикум. - 2001. - Т. 3, № 6 [Parfenov A.I., Osipov G.A., Bogomolov P.O. *Disbakterioz kishhechnika.*//*Konsilium-Medikum.* - 2001. - Т. 3, № 6].
7. Урсова Н.И. Дисбактериозы кишечника у детей: рук-во для практикующих врачей. - М.: «Компания БОРГЕС», 2006. - 239 с. [Ursova N.I. *Disbakteriozy kishhechnika u detej: ruk-vo dlja praktikujuščih vrachej.* - М.: «Компания BORGES», 2006. - 239 с.]
8. Характер изменений нормальной микрофлоры человека при длительной гипокинезии./Шилов. В. М., Залозуев С.Н., Брагина М.П. и др.//Проблемы клинической микробиологии в неинфекционной клинике: Тез. докл. - Винница–Москва, 1983. - С. 183 [Harakter izmenenij normal'noj mikroflory cheloveka pri dlitel'noj gipokinezii./ Shilov. V. M., Zaloguev S.N., Bragina M.P. i dr.//*Problemy klinicheskoy mikrobiologii v neinfekcionnoj klinike: Tez. dokl.* - Vinnica–Moskva, 1983. - S. 183].
9. Дисбактериозы кишечника, причины возникновения, диагностика, применение бактериальных биологических препаратов: Пособие для врачей и студентов/ Грачева Н.М., Ющук Н.Д., Чупринина Р.П. и др. - М., 1999. - 44 с. [Disbakteriozy kishhechnika, prichiny vzniknovenija, diagnostika, primenenie bakterijnyh biologicheskix preparatov: Posobie dlja vrachej i studentov/ Gracheva N.M., Jushhuk N.D., Chuprinina R.P. i dr. - М., 1999. - 44 с.]
10. Нормальная микрофлора организма человека, направления и средства её коррекции: Учебно-методическое пособие/Под ред. Г.И. Чубенко. - Благовещенск, 2005. - 39 с. [Normal'naja mikroflora organizma cheloveka, napravlenija i sredstva ejo korrekcii: *Uchebno-metodicheskoe posobie/ Pod red. G.I. Chubenko.* - Blagoveshhensk, 2005. - 39 с.]
11. Таран Н.Н. Дисбактериоз кишечника//Педиатрия (приложение consilium medicum). - 2010. - № 2. - С. 50 - 54 [Taran N.N. *Disbakterioz kishhechnika.*//*Pediatrija (prilozhenie consilium medicum).* - 2010. - № 2. - S. 50 - 54].
12. Скворцов В.В. Дисбиоз кишечника и антибиоти-ассоциированная диарея, диагностика и лечение//Лечащий врач. - 2008. - № 2. - С. 43-47 [Skvorcov V.V. *Disbioz kishhechnika i antibioti-associirovannaja diareja, diagnostika i lechenie.*//*Lechashhij vrach.* - 2008. - № 2. - S. 43-47].
13. Калмыкова А.И. Пробиотики: терапия и профилактика заболеваний. - Новосибирск, НПФ «Био-Веста», 2001. - 208 с. [Kalmykova A.I. *Probiotiki: terapija i profilaktika zabolevanij.* - Novosibirsk, NPF «Bio-Vesta», 2001. - 208 с.]
14. Щербова З.Р. Современные методы лечения дисбактериоза//Медицинский вестник. - № 13-14. - С. 13 [Shherbova Z.R. *Sovremennye metody lechenija disbakterioza.*//*Medicinskij vestnik.* - № 13-14. - S. 13].
15. Бельмер С.В. Применение пребиотиков для профилактики и лечения нарушений микрофлоры у детей: Учебно-методич. пособие. - М.: ГОУ ВУНМЦ МЗиСР РФ, 2005. - 24 с. [Bel'mer S.V. *Primenenie prebiotikov dlja profilaktiki i lechenija narushenij mikroflory u detej: Uchebno-metodich. posobie.* - М.: GOU VUNMC MZiSR RF, 2005. - 24 с.]
16. Урсова Н.И. Дисбактериозы кишечника у детей: Рук-во для практикующих врачей. - М.: «Компания БОРГЕС», 2006. - 239 с. [Ursova N.I. *Disbakteriozy kishhechnika u detej: Ruk-vo dlja praktikujuščih vrachej.* - М.: «Компания BORGES», 2006. - 239 с.]
17. Ардатская М.Д., Минушкин О.Н., Иконников Н.С. Дисбактериоз кишечника: понятие, диагностические подходы и пути коррекции. Возможности и преимущества биохимического исследования кала: Пособие для врачей. - М., 2004 [Ardatskaja M.D., Minushkin O.N., Ikonnikov N.S. *Disbakterioz kishhechnika: ponjatie, diagnosticheskie podhody i puti korrekcii. Vozmozhnosti i preimushhestva biohimicheskogo issledovanija kala: Posobie dlja vrachej.* - М., 2004].
18. Барановский А.Ю., Кондрашина Э.А. Дисбактериоз кишечника. - Питер, 2007. - 240 с. [Baranovskij A.Ju., Kondrashina Je.A. *Disbakterioz kishhechnika.* - Piter, 2007. - 240 с.]
19. Характер изменений нормальной микрофлоры человека при длительной гипокинезии./Шилов. В. М., Залозуев С.Н., Брагина М.П. и др.//Проблемы клинической микробиологии в неинфекционной клинике: Тез. докл. - Винница–Москва, 1983. - С. 183 [Harakter izmenenij normal'noj mikroflory cheloveka pri dlitel'noj gipokinezii./ Shilov. V. M., Zaloguev S.N., Bragina M.P. i dr.//*Problemy klinicheskoy mikrobiologii v neinfekcionnoj klinike: Tez. dokl.* - Vinnica–Moskva, 1983. - S. 183].
20. Дисбактериозы кишечника, причины возникновения, диагностика, применение бактериальных биологических препаратов. Пособие для врачей и студентов/ Грачева Н.М., Ющук Н.Д.,

Чупринина Р.П. и др. - М., 1999. - 44 с. [Disbakteriozy kishchnika, prichiny vznikovenija, diagnostika, primenenie bakterijnyh biologicheskikh preparatov. Posobie dlja vrachej i studentov/ Gracheva N.M., Jushhuk N.D., Chuprinina R.P. i dr. - М., 1999. - 44 с.]

21. Gibson G.R. Dietary modulation of the human gut microflora using the prebiotics oligofructose and inulin. // *J Nutr.* – 1999. – Vol. 129 (7) Suppl. - 1438S–41S.

22. Бондаренко В.М., Грачева Н.М. Пробиотики, пребиотики и синбиотики в терапии и профилактике кишечных дисбактериозов. // *Фарматека* – 2003. - № 7. – С. 56–63 [Bondarenko V.M., Gracheva N.M. Probiotiki, prebiotiki i sinbiotiki v terapii i profilaktike kishchnykh disbakteriozov. // *Farmateka* – 2003. - № 7. – С. 56–63].

23. Шептулин А.А. Синдром избыточного роста бактерий и «дисбактериоз кишечника»: их место в современной гастроэнтерологии. // *Рос. журн. гастроэнтерол., гепатол., колопроктол.* – 1999. - № 3. – С. 51–54 [Sheptulin A.A. Sindrom izbytochnogo rosta bakterij i «disbakterioz kishchnika»: ih mesto v sovremennoj gastrojenterologii. // *Ros. zhurn. gastrojenterol., gepatol., koloproktol.* – 1999. - № 3. – С. 51–54].

24. Шендеров Б.А. Медицинская микробная экология и функциональное питание. - М.: Грантъ, 2001. – 287 с. [Shenderov B.A. Medicinskaja mikrobnaja jekologija i funkcional'noe pitanie. - М.: Grant', 2001. – 287 s.]

25. Immunomodulation of blood cells following the ingestion of lactic acid bacteria. / Schiffrin E., Rochat F. et al. // *J. Dairy Sci.* – 1995. – Vol. 78. – P. 491–497.

26. Шарманов Т.Ш. Современная нутрициология в решении проблем профилактической медицины // *Актуальные вопросы формирования здорового образа жизни, профилактики заболеваний и укрепления здоровья.* – 2011. - № 3. – С. 8-15 [Sharmanov T.Sh. Sovremennaja nutriciologija v reshenii problem profilakticheskoj mediciny // *Aktual'nye voprosy formirovanija zdorovogo obraza zhizni, profilaktiki zabolevanij i ukreplenija zdorov'ja.* – 2011. - № 3. – С. 8-15].

27. Цой И.Г. Коммуникационная стратегия в области здорового и безопасного питания // *Акт. вопр. формир. здор. обр. жизни, профил. заб. и укрепл. здоровья.* – 2011. - № 3. – С. 38-39 [Coj I.G. Kommunikacionnaja strategija v oblasti zdorovogo i bezopasnogo pitanja // *Akt. vopr. formirov. zdor. obr. zhizni, profil. zab. i ukrepl. zdorov'ja.* – 2011. - № 3. – С. 38-39].

28. Дисбактериоз. Лечение по психобактериологической методике/К. Николаева. - СПб.: ИД «ВЕСЬ», 2001. – 182 с. [Disbakterioz. Lechenie po psihobakteriologicheskoj metodike/K. Nikolaeva. - SPb.: ID «VES'», 2001. – 182 s.]

29. Холодова И.Н., Ильенко Л.И., Демин В.Ф. Дисбактериоз кишечника у детей Традиционные и нетрадиционные подходы к лечению и профилактике. Актуальные вопросы педиатрии. - М.: РГМУ, 2000 [Holodova I.N., Il'enko L.I., Demin V.F. Disbakterioz kishchnika u detej Tradicionnye i netradicionnye podhody k lecheniju i profilaktike. Aktual'nye voprosy pediatrii. - М.: RGMU, 2000].

30. Мехтiev С.Н., Гринеvич В.Б., Захаренко С.М. Дисбактериоз кишечника. Вопросы и ответы: Учебно-методич. пособие. – М.: ГОУ ВУНМЦ МЗuСР РФ, 2006. – 66 с. [Mehtiev S.N., Grinevich V.B., Zaharenko S.M. Disbakterioz kishchnika. Voprosy i otvety: Uchebno-metodich. posobie. – М.: GOU VUNMC MZiSR RF, 2006. – 66 s.]

DOI 10.54500/2790-1203.S1.2022.218-229

МРНТИ 76.29.50

УДК 616.98:578.828:615.281.8-085

ПРИВЕРЖЕННОСТЬ ЛЮДЕЙ, ЖИВУЩИХ С ВИЧ К АНТИРЕТРОВИРУСНОЙ ТЕРАПИИ

А.А. Жуманов¹, А.Ш. Сергалиева², С.Б. Абдраимов², К.О. Махамбетов¹

¹НАО «Медицинский Университет Астана», Казахстан, 010000, Нур- Султан, ул. Бейбитшилик 49/А

²ГККП «Центр по профилактике и борьбе со СПИД» акимата г. Нур- Султан, Казахстан, 010000, Нур-Султан, ул. Илияс Есенберлин 5

¹Жуманов Азамат Ануарұлы - бакалавр специальности «Общая медицина», председатель СНО НАО «Медицинский Университет Астана»; email: azamatzhumanov@gmail.com ORCID: <https://orcid.org/0000-0003-4506-3809>

²**Сергалиева Алия Шуртанбаевна** - врач-инфекционист высшей категории, заведующий отделением лечебно-профилактической помощи ГККП «Центр по профилактике и борьбе со СПИД» акимата г. Нур-Султан. email: a.kz@mail.ru ORCID: <https://orcid.org/0000-0002-8361-4889>

²**Абдраимов Сабит Бекмаганбетович** - кандидат медицинских наук, директор ГККП «Центр по профилактике и борьбе со СПИД» акимата г. Нур-Султан. email: office@kazaid.kz ORCID: <https://orcid.org/0000-0002-6946-8977>

¹**Махамбетов Каергельды Омбаевич** - доктор медицинских наук, асс. профессор кафедры внутренних болезней с курсами нефрологии, гематологии, аллергологии и иммунологии, врач-инфекционист высшей категории, декан факультета «Медицина» НАО «Медицинский Университет Астана». email: makhambetov.k@amu.kz ORCID: <https://orcid.org/0000-0002-0083-684X>

Цель: изучить влияние приверженности к терапии на результаты лекарственной устойчивости ВИЧ к антиретровирусным препаратам.

Материалы и методы. Проведен ретроспективный анализ данных 121 пациента с ВИЧ-инфекцией в возрасте от 21 до 78 лет, взятых из базы электронного слежения за случаями ВИЧ-инфекции на основе отчетов ГККП

«Центр по профилактике и борьбе со СПИД» г. Нур-Султан (Республика Казахстан). Выборка была разделена на две группы: I группа - пациенты с сохранённой чувствительностью ВИЧ к антиретровирусной терапии; II группа – пациенты с развившейся устойчивостью. У всех пациентов рассматриваемых групп вирусная нагрузка была более 500 копий/мл.

Результаты. Среди людей, живущих с ВИЧ-инфекцией, с отсутствующей резистентностью ВИЧ к противовирусным препаратам, но сохранённой приверженностью, в 83,8% случаев отмечалось увеличение вирусной нагрузки. Это позволяет предположить наличие краткосрочных эпизодов нарушения режима приема лекарственных средств, которые трудно отследить методом ее ежеквартальной оценки и, как следствие, наличием большого количества ложноположительной приверженности. Шансы встретить пациентов, больных ВИЧ-инфекцией, с полной приверженностью, сохранённой чувствительностью ВИЧ к противовирусным препаратам и повышенной вирусной нагрузкой в 3,4 раза выше, чем среди пациентов с потерянной чувствительностью ($p < 0,05$). Основными причинами нарушения приверженности людей, живущих с ВИЧ-инфекцией,

являются: депрессия (30,4%), несистематический прием препаратов (17,3%), употребление алкоголя (15,8%), токсические эффекты (11,8%), стигматизация (11,4%).

Заключение. Полученные результаты позволили изучить влияние приверженности к терапии на результаты лекарственной устойчивости вируса иммунодефицита человека к противовирусным препаратам.

Ключевые слова: ВИЧ-инфекция, приверженность, лекарственная устойчивость, ЛЖВ, вирусная нагрузка.

ADHERENCE OF PEOPLE LIVING WITH HIV TO ANTIRETROVIRAL THERAPY

A. Zhumanov¹, A. Sergaliev², S. Abdraimov², K. Makhambetov¹

¹NcJSC "Astana Medical University", Kazakhstan, 010000, Nur-Sultan, Beibitshilik St., 49/A

²SCCP "Center for the Prevention and Control of AIDS" of the Akimat of Nur-Sultan, Kazakhstan, 010000, Nur-Sultan, Ilyas Yesenberlin St., 5

¹**Azamat Zhumanov** - Bachelor of specialty "General Medicine", Chairman of the SSC of the NJSC "Astana Medical University". email: azamatzhumanov@gmail.com ORCID: <https://orcid.org/0000-0003-4506-3809>

²**Aliya Sergaliyeva** - infectious disease doctor of the highest category, Head of the department of medical and preventive care of the SCCP "Center for the Prevention and Control of AIDS" of the Akimat of Nur-Sultan. email: a.kz@mail.ru ORCID: <https://orcid.org/0000-0002-8361-4889>

²**Sabit Abdraimov** - Candidate of Medical Sciences, Director of the SCCP "Center for the Prevention and Control of AIDS" of the Akimat of Nur-Sultan. email: office@kazaid.kz ORCID: <https://orcid.org/0000-0002-6946-8977>

¹**Kaergeldy Makhambetov** - Doctor of Medical Sciences, ass. professor of the Department of Internal Diseases with courses of Nephrology, Hematology, Allergology and Immunology, infectious disease doctor

of the highest category, Dean of the Faculty of Medicine of the NJSC "Astana Medical University". email: makhambetov.k@amu.kz ORCID: <https://orcid.org/0000-0002-0083-684X>

Objective: to study the effect of adherence to antiretroviral therapy on the results of HIV drug resistance test.

Materials and methods. A retrospective analysis of the data of 121 patients with HIV infection aged 21 to 78 years, taken from the database of electronic tracking of cases of HIV infection based on the reports of the State Committee for the Prevention and control of AIDS in Nur-Sultan (Republic of Kazakhstan), was carried out. The sample was divided into two groups: I - patients with preserved HIV sensitivity to antiretroviral therapy; II – patients with developed resistance. In all patients of the groups under consideration, the viral load was more than 500 copies/ml.

Results. Among people living with HIV infection, with no HIV resistance to antiviral drugs, but continued adherence, an increase in viral load was noted in 83.8% of cases. This suggests the presence of short-term episodes of drug interruption which are difficult to track by the method of its quarterly assessment and, as a result, the presence of a large number of false positive adherence. The chances of meeting patients with HIV infection with full adherence, preserved HIV sensitivity to antiviral drugs and increased viral load are 3.4 times higher than among patients with drug resistance ($p < 0.05$). The main causes of impaired adherence of people living with HIV infection are: depression (30.4%), unsystematic drug intake (17.3%), alcohol consumption (15.8%), toxic effects (11.8%), stigmatization (11.4%).

Conclusion. The obtained results made it possible to study the effect of adherence to therapy on the results of drug resistance of the human immunodeficiency virus to antiviral drugs.

Key words: HIV infection, adherence, drug resistance, PLHIV, viral load.

АИТВ-МЕН ӨМІР СҮРЕТІН АДАМДАРДЫҢ АНТИРЕТРОВИРУСТЫҚ ТЕРАПИЯНЫ ҰСТАНУЫ

Жуманов А.А.¹, Сергалиева А.Ш.², Абдраимов С.Б.², Махамбетов К.О.¹

¹ҚеАҚ «Астана медицина Университеті», Қазақстан, 010000, Нұр- Сұлтан, Бейбітшілік көшесі 49/А

²Нұр-Сұлтан қаласы әкімдігінің МКҚК «ЖИТС-тің алдын алу және оған қарсы күрес орталығы», Қазақстан, 010000, Нұр-Сұлтан, Ілияс Есенберлин көшесі 5

¹**Жуманов Азамат Ануарұлы** - "Жалпы медицина" мамандығының бакалавры, ҚеАҚ "Астана медицина Университеті" СҒҚ төрағасы. e-mail: azamatzhumanov@gmail.com ORCID: <https://orcid.org/0000-0003-4506-3809>

²**Сергалиева Алия Шуртанбаевна** - Нұр-сұлтан қаласы әкімдігінің МКҚК "ЖИТС-тың алдын емдеу-профилактикалық көмек бөлімшесінің меңгерушісі. e-mail: a.kz@mail.ru ORCID: <https://orcid.org/0000-0002-8361-4889>

²**Абдраимов Сабит Бекмаганбетович** - медицина ғылымдарының кандидаты, Нұр-сұлтан қаласы әкімдігінің МКҚК "ЖИТС-тың алдын алу және оған қарсы күрес орталығы" директоры. email: office@kazaid.kz ORCID: <https://orcid.org/0000-0002-6946-8977>

¹**Махамбетов Каергельды Омбаевич** - медицина ғылымдарының докторы, асс. профессор, нефрология, гематология, аллергология және иммунология курстары бар ішкі аурулар кафедрасының профессоры, жоғары санатты дәрігер-инфекционист, "Медицина" факультетінің деканы. e-mail: makhambetov.k@amu.kz ORCID: <https://orcid.org/0000-0002-0083-684X>

Мақсаты: АИТВ-ның вирусқа қарсы препараттарға төзімділігінің нәтижелеріне терапияны сақтаудың әсерін зерттеу.

Материалдар мен тәсілдер. Нұр-Сұлтан қаласы «ЖИТС-тің алдын алу және оған қарсы күрес орталығы» мемлекеттік кәсіпорнының (Қазақстан Республикасы) есептері негізінде АИТВ-инфекциясын жұқтырған 21 бен 78 жас аралығындағы 121 адамның деректеріне ретроспективті талдау жасалды. Іріктеме екі топқа бөлінді: I топ – антиретровирустық терапияға адамның иммунитет тапшылығы вирусына сезімталдығы сақталған науқастар; II топ – АИТВ- инфекциясымен өмір сүретін, төзімділік дамыған адамдар. Қарастырылған топтардың барлық пациенттерінде вирустық жүктеме 500 көшірме/мл-ден жоғары болды.

Нәтижелер. АИТВ-инфекциясымен өмір сүретін, АРТ-ға төзімділігі жоқ, бірақ ұстануы сақталған адамдардың 83,8% вирустық жүктеменің жоғарылауы байқалды. Бұл оның тоқсан сайынғы бағалау әдісімен бақылау қиын болатын дәрілік препараттарды қабылдау тәртібін бұзудың қысқа мерзімді эпизодтарының болуын және соның салдарынан жалған оң ұстанулардың үлкен санының

болуын болжайды. АИТВ-инфекциясымен өмір сүретін адамдармен толық сәйкестік, антиретровирустық терапияға адамның иммун тапшылығы вирусына сезімталдығы сақталған және вирустық жүктеме жоғарылаған кезде кездесу мүмкіндігі сезімталдығы жоғалған науқастармен салыстырғанда 3,4 есе жоғары ($p < 0,05$). АИТВ-инфекциясымен өмір сүретін адамдардың ұстамдылығын бұзудың негізгі себептері: депрессия (30,4%), есірткіні жүйелі емес қолдану (17,3%), алкогольді тұтыну (15,8%), токсикалық әсерлер (11,8%), стигматизация (11,4%).

Қорытынды. Алынған нәтижелер адамның иммун тапшылығы вирусының вирусқа қарсы препараттарға төзімділігінің нәтижелеріне терапияны ұстану әсерін зерттеуге мүмкіндік берді.

Түйінді сөздер: АҚТҚ инфекциясы, міндеттеме, дәріге төзімділік, адамның иммун тапшылығы вирусымен өмір сүретін адамдар, вирустық жүктеме.

Corresponding author: Kaergeldy Makhambetov, Doctor of Medical Sciences, ass. professor of the Department of Internal Diseases with courses of Nephrology, Hematology, Allergology and Immunology, Dean of the Faculty of Medicine of the NJSC "Astana Medical University".

Telephone: +77024162291 email: makhambetov.k@amu.kz

Received 16.06.2022.

Accepted 20.07.2022

Bibliographic reference: Приверженность людей, живущих с ВИЧ к антиретровирусной терапии/А.А. Жуманов, А.Ш. Сергалиева, С.Б. Абдраимов, К.О. Махамбетов//Астана медициналық журналы. – 2022. – Специальный выпуск № 1. – С.218-229.

Введение

Объединённая программа Организации Объединённых Наций по ВИЧ/СПИД (UNAIDS) поставили перед миром амбициозную задачу, целью которой стало увеличение масштабов диагностики и лечения ВИЧ-инфекции. Так, к 2020 году планировалось, что 90% людей, живущих с ВИЧ (ЛЖВ), будут знать о своем статусе; 90% тех, у кого диагностирована ВИЧ-инфекция, будут получать антиретровирусную терапию (АРТ); у 90% ЛЖВ, получающих антиретровирусную терапию АРТ, будет остановлена репликация вируса [1]. К концу 2020 года, согласно отчетам UNAIDS, мир не достиг желаемого прогресса в реализации цели 90-90-90. Однако это нельзя назвать неудачей, так как, 84% ЛЖВ знают о своем ВИЧ- статусе; 87% ЛЖВ, которые знали о своем статусе, принимают противовирусные препараты; у 90% людей, получающих АРТ, репликация вируса была подавлена [2]. Увеличение частоты применения АРТ привело к снижению количества смертей от ВИЧ-инфекции и ее распространению. Например, в 2020 году количество погибших от СПИД-ассоциированных заболеваний составляло 680 тысяч человек – это на 62% меньше, чем в 2010 году, когда было зарегистрировано 1,8 миллионов случаев летального исхода [3,4].

Рост числа ЛЖВ, получающих АРТ закономерно приводит к увеличению количества случаев нарушения приверженности назначенной терапии. Проблема несоблюдения предписанного режима лечения особенно актуальна при лечении ВИЧ-инфекции - хронического заболевания, требующее длительную терапию. По данным мировой литературы, от 10% до 78% случаев отмечается отмена приема противовирусных препаратов, что обусловлено увеличением продолжительности приема этиотропной терапии при длительном лечении ВИЧ-инфекции [5-7]. По мнению ряда авторов, нарушение режима приема АРТ – это наиболее частая причина, приводящая к повышению вирусной нагрузки (ВН), что может быть напрямую обусловлено отсутствием медикаментозной супрессии репликации ВИЧ с одной стороны, а с другой - возникновением мутации лекарственной устойчивости в условиях, когда размножение вируса продолжается при частичной приверженности к назначенной схеме терапии [8,9]. К прочим распространенным причинам высокой

вирусной нагрузки относят: нарушение всасывания противовирусных средств, лекарственные взаимодействия, а также наличие большого резервуара клонов Т-клеток, продуцирующие ВИЧ и поддерживающие персистирующую вирусную популяцию [10,11].

Для того, чтобы выяснить, не стала ли лекарственная устойчивость истинной причиной повышения ВН необходимо сделать исследование на резистентность ВИЧ к антиретровирусной терапии. В странах с высоким уровнем дохода тестирование на лекарственную устойчивость регламентировано протоколами диагностики ВИЧ-инфекции и проводится сразу же после постановки диагноза. Напротив, в большинстве стран с низким и средним уровнем доходов обязательное исследование на лекарственную устойчивость вируса иммунодефицита человека к АРТ всем ЛЖВ затруднено с точки зрения экономических затрат, в связи с чем, оно не рекомендуется пациентам, получающим этиотропную терапию [12].

Цель

Изучить влияние приверженности к терапии на результаты лекарственной устойчивости ВИЧ к противовирусным препаратам.

Материалы и методы исследования

Проведенное исследование ретроспективное, когортное. Рассматриваемой популяцией являются ЛЖВ, которым была оценена лекарственная устойчивость вируса иммунодефицита человека к АРТ в период с 30 марта 2013 года по 30 марта 2022 года (9 лет). Фактором риска является отсутствие приверженности ЛЖВ к антиретровирусной терапии. При этом исходами были обозначены сохранение или потеря чувствительности вируса иммунодефицита человека к противовирусной терапии. Архитектура статьи была составлена согласно рекомендациям руководства STORBE (Strengthening the Reporting of Observational studies in Epidemiology) по проведению обсервационных исследований [13]. Гипотеза исследования предполагает существование статистически значимой взаимосвязи между наличием приверженности к терапии и развитием устойчивости ВИЧ к АРТ.

Сбор данных производился в г. Нур-Султан (РК) на основе отчетных данных ГККП «Центр по профилактике и борьбе со СПИД» по резистентности вируса иммунодефицита человека к этиотропной терапии. Вся персональная информация пациентов была зашифрована сотрудником центра с целью сохранения ее полной конфиденциальности. Всего за ранее указанный период было проведено 131 исследование на лекарственную устойчивость вируса иммунодефицита человека к этиотропной терапии.

Критериями включения в выборку явились: вирусная нагрузка более 500 копий/мл; уровень приверженности $\geq 95\%$ или $< 95\%$, установленные в течение 3-х месяцев до проведенного исследования на резистентность; длительность лечения на момент проведения всех исследований ≥ 6 месяцев.

Критериями исключения из выборки были: вирусная нагрузка менее 500 копий/мл, установленная в течение 3-х месяцев до проведенного исследования на лекарственную устойчивость; возраст младше 18 лет.

По результатам отбора в выборку были включены 121 пациент в возрасте от 21 до 78 лет. Исключены из выборки 10 пациентов из которых четверо были в возрасте от 4-х до 13 лет, а шесть оставшихся ЛЖВ обладали низкой вирусной нагрузкой. Итоговая выборка соответствовала опыту исследований, взятых из литературных источников, авторы которых проводили исследования в странах низкого и среднего дохода [14].

Выборка была разделена на две группы. В состав I группы вошли пациенты с сохранённой чувствительностью ВИЧ к АРТ, во II – у которых развилась лекарственная устойчивость (рисунок 1).

Анализ статистических данных проводился в программах STATISTICA 6,0 (StatSoft) и MS Excel 2016 (Microsoft). Интерпретация данных в графические объекты проводилась в программе MS Power BI (Microsoft). Описательная статистика использовалась для представления демографических характеристик и параметров в виде абсолютных и относительных значений. Все количественные данные были протестированы на нормальность при помощи теста Колмогорова – Смирнова. Показатели с нормальным распределением представлены как среднее значение \pm стандартное отклонение (SD). Качественные данные распределены по биномиальному закону. Для них рассчитывались пропорция по выборке, относительный риск, отношение шансов и 95% доверительные интервалы (95% ДИ).

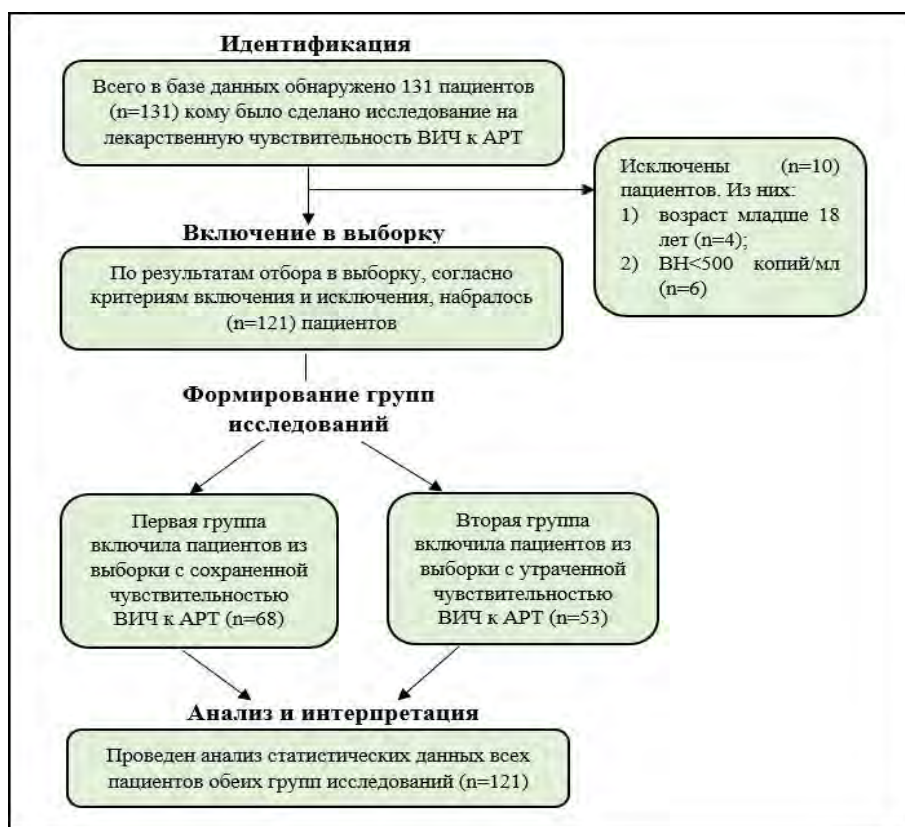


Рисунок 1 – Дизайн исследования.

Статистические различия и их значимость была проверена с помощью критерия Хи-квадрата Пирсона (χ^2), р-значение меньше 0,05 является статистически значимым. Силу связи между фактором риска и исходом оценивали по критерию Крамера V.

Результаты

Средний возраст ЛЖВ в выборке составил $41,2 \pm 10,2$ года. В возрастной группе от 30 до 49 лет была отмечена высокая частота исследований резистентности вируса иммунодефицита человека к АРТ (76,1%), что связано с особенностями распространенности ВИЧ- инфекции (рисунок 2).

КЛИНИКАЛЬҚ МЕДИЦИНА

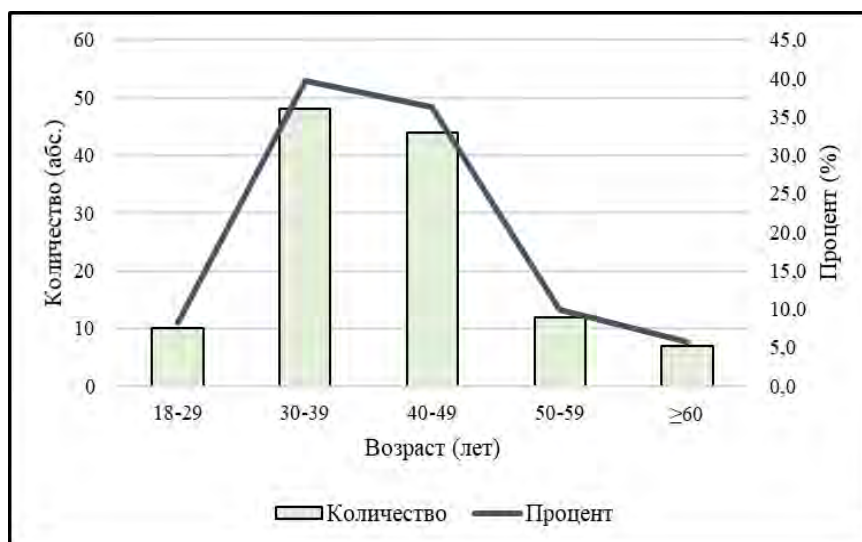
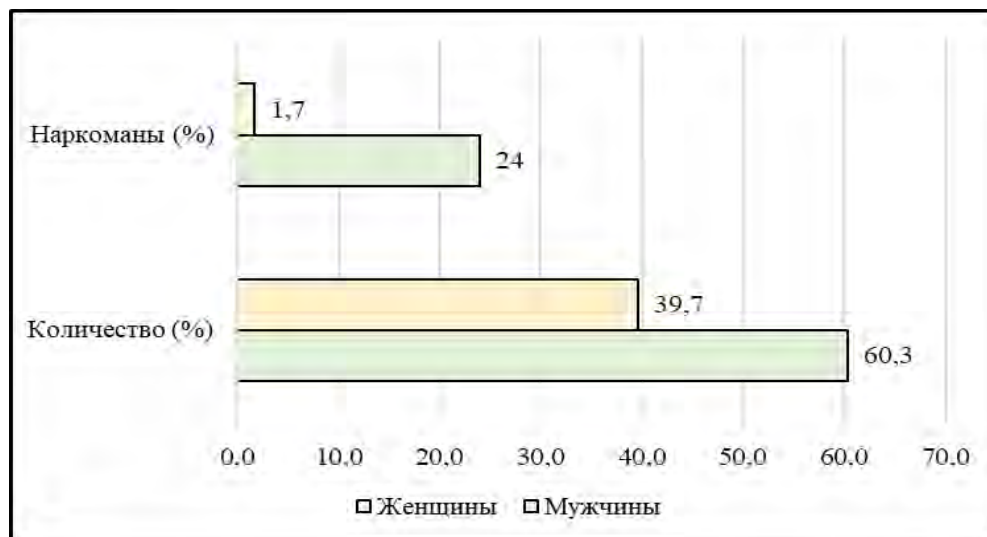


Рисунок 2 – Возрастная структура людей, живущих с ВИЧ-инфекцией.

В гендерном профиле выборка состояла из 60,3% мужчин и 39,7% женщин. Статистически значимой взаимосвязи между полом и приверженностью нет ($p=0,898$). Дополнительно была рассчитана доля лиц, употребляющих инъекционные наркотики, которая статистически значимо наблюдалась среди мужчин ($df=1$; $\chi^2=17,11$; $p<0,001$).

Проведенный анализ не выявил зависимости между потреблением наркотиков и исходами исследования лекарственной устойчивости ВИЧ к АРТ, а также степенью приверженности к назначаемой терапии ($p=0,860$ и $p=0,395$ соответственно). Это дало основание заключить, что потребление инъекционных наркотиков само по себе не является фактором риска развития лекарственной устойчивости и нарушения приверженности (рисунок 3).

Рисунок 3. Гендерная структура выборки



Результаты исследования не выявили прямой взаимосвязи между полом обследуемых пациентов и их приверженностью к назначаемой антиретровирусной терапии ($p=0,898$).

В когорте ЛЖВ, которым были проведены исследования на резистентность к АРТ наиболее часто встречались субтипы вируса иммунодефицита человека A(A1) и A1/CRF02_AG в 44,6% и 32,2% соответственно. Реже выявлялись субтипы

CRF02_AG (11,6%), B (5%), CRF63_02A1 (3,3%), CRF01_AE (2,5%), CRF03_AB (0,8%).

Самой частой причиной нарушения приверженности среди исследуемых пациентов явились: депрессия (30,4%), несистематический прием препаратов (17,3%), употребление алкоголя (15,8%), токсические эффекты антиретровирусных препаратов (11,8%), стигматизация (11,4%), употребление инъекционных наркотиков (5,7%), улучшение самочувствия (4,4%) и обострение фоновых заболеваний (3,2%).

Полученные данные свидетельствуют о том, что у 56,2% людей, живущих с ВИЧ-инфекцией, была сохранена чувствительность, когда как у 43,8% была обнаружена лекарственная устойчивость ВИЧ к этиотропной терапии. Среди 68 ЛЖВ с сохраненной чувствительностью вируса к АРТ, в 83,8% случаях отмечалась приверженность к назначенной противовирусной терапии, тогда как 16,2% пациентов не соблюдали режим приема лекарственных препаратов.

В свою очередь, среди 53 пациентов с ВИЧ-инфекцией, утративших чувствительность к противовирусной терапии, в 60,4% случаев сохранялась приверженность и, соответственно, 39,6% пациентов оставались не приверженными. Проведенный анализ данных четырехпольных таблиц сопряженности по критерию Хи-квадрат Пирсона показал наличие строгой статистически значимой взаимосвязи между приверженностью и исходом исследования на резистентность ($df=1$; $X^2=8,417$; $p=0,004$). Согласно критерию Крамера V сила связи между приверженностью и исходом исследования на резистентность была оценена, как средняя = 0,374.

Дальнейший статистический анализ показал, что шансы встретить ЛЖВ с полной приверженностью и сохраненной чувствительностью вируса иммунодефицита человека к АРТ в 3,4 раза выше, чем среди пациентов с потерянной чувствительностью. Уровень значимости является статистически достоверным $p<0,05$ (ОШ=0,294; 95% ДИ 0,126 – 0,687). В то же время, риск развития резистентности ВИЧ к этиотропной терапии у не приверженных ЛЖВ в 1,8 раз выше, чем у пациентов, не нарушающих режим противовирусной терапии. Уровень значимости является статистически достоверным $p<0,05$ (ОР=0,548; 95% ДИ 0,377 – 0,796).

Обсуждение

Наибольшее количество ЛЖВ которым было сделано исследование на резистентность принадлежало к возрастной группе 30 - 49 лет, что соответствует общемировому модальному возрасту пациентов с ВИЧ-инфекцией и его тенденции к постепенному росту. Так, ученые прогнозируют, что к 2030 году в Нидерландах доля людей, живущих с ВИЧ-инфекцией в возрастной группе старше 50 лет будет составлять 73% [15,16]. В гендерной структуре, исследуемая выборка не отличалась от средних популяционных показателей в США, где ВИЧ-инфекция чаще диагностировалась у мужчин и составила 2/3 популяции [17]. Полученные в ходе анализа результаты согласуются с данными мировой литературы, которые свидетельствуют об отсутствии корреляционной связи между полом и приверженностью к назначаемой схеме АРТ [18].

В Республике Казахстан, согласно клиническому протоколу проведение исследования на лекарственную устойчивость показано только при не эффективном лечении ВИЧ-инфекции с сопутствующим ему увеличением вирусной нагрузки более 500 копий/мл при выявленной приверженности $\geq 95\%$ [19].

Выявленная статистически значимая зависимость между отсутствием резистентности и сохраненной приверженности при увеличенной вирусной нагрузке

свидетельствует о наличии погрешностей в оценке уровня приверженности. Данный факт обосновывается наличием логической ошибки, так как у 83,8% от всех ЛЖВ со сохраненной чувствительностью и полной приверженностью к лечению длительностью от 6 месяцев и более, наблюдается значительное повышение вирусной нагрузки, более 500 копий/мл.

Действительно, при высоком уровне приверженности резистентность не развивается, но и вирусная нагрузка не увеличивается. В том случае, когда чувствительность сохранена, но вирусная нагрузка все равно высокая, можно предположить, что в подавляющем большинстве случаев уровень приверженности остается средним или низким, за исключением случаев нарушения всасывания АРТ или его лекарственного взаимодействия с другими препаратами. В подтверждение выдвинутой гипотезе рассмотрим результаты проведенного исследования польскими учеными, указывающие на то, что существует прямая зависимость между низкими показателями вирусной нагрузки и высокой приверженностью [20]. Более того, непосредственная роль влияния низкого уровня приверженности на повышение показателей вирусной нагрузки была подтверждена проведенным мета-анализом, включающий 43 исследований, в которых принимало участие более 27 000 людей, живущих с ВИЧ-инфекцией [21]. В связи с чем авторы предполагают, что во время терапии исследуемых групп наблюдаются краткосрочные эпизоды отсутствия приверженности к АРТ, которые сложно отследить при методике ее ежеквартальной оценки, утвержденной протоколом Республики Казахстан от 2020 года.

К числу наиболее частых причин нарушения приверженности, согласно результатам мета-анализа, можно отнести: побочные эффекты, стресс, отсутствие социальной и семейной поддержки, сложность схемы терапии [22]. В странах Латинской Америки и Карибских островов к числу причин срыва приверженности, помимо ранее указанных, относят: употребление алкоголя, других лекарственных средств, депрессия и, что немаловажно, социально-экономические проблемы [23]. Согласно данным ГККП «Центр по профилактике и борьбе со СПИД» (г. Нур-Султан, Казахстан) основными предпосылками нарушениям режима приема антиретровирусных препаратов является: депрессия, несистематический прием препаратов, употребление алкоголя, токсические эффекты противовирусных препаратов и стигматизация.

В международной литературе существует множество методов, способных значительно улучшить приверженность пациентов к назначаемой терапии. Так, в мета-анализе, проведенным Джонатаном М. и Паулем Ф., была выявлена статистически значимая зависимость между методом напоминания о приеме АРТ через текстовые сообщения на телефон или через мобильные приложения и повышением приверженности, а также улучшениями показателей вирусной нагрузки и количества CD4+ клеток [22]. Мобильные приложения, в целом, помимо напоминания о приеме антиретровирусной терапии, способны интегрировать в свой функционал, в том числе и образовательный материал, также психологические тренинги [24]. Не менее значительную роль в улучшение приверженности играет упрощение схемы терапии. Примечательно, что ЛЖВ, принимающие 1 таблетку в день значительно более привержены к назначаемой терапии, чем те, кто принимает 2 и более препаратов [25].

Особую роль в улучшение процессов приверженности к АРТ некоторые авторы уделяют психоэмоциональному фону, сопровождающий каждого пациента с ВИЧ-инфекцией. Существуют достоверные данные о том, что пациенты с риском развития депрессии, ассоциированная со стрессом, одиночеством, небезопасным сексом и плохим финансовым положением в 6 раз более склонны пропускать прием

противовирусной терапии [26]. Во многих случаях приверженность является не сколько личным вопросом ЛЖВ, а коллективным, вовлекающий в его решение членов семьи, сверстников и работников системы здравоохранения [27]. Поэтому очень важно, чтобы психологи и лечащие врачи способствовали построению доверительных отношений между ЛЖВ и его социальным окружением, которые будут выступать поддержкой и стимулом к продолжению лечения. Особенно подчеркивается роль семьи, так как уровень приверженности прямо зависит от страха быть отвергнутым ею [28]. Принимая во внимание тот факт, что низкая приверженность может быть ассоциирована с небольшими доходами и безработицей необходимо акцентировать работу социальных служб государства на поиск и предоставление скорейшего трудоустройства для изучаемой когорты пациентов [29].

Не менее важно отметить, что существуют разные группы риска по нарушению приверженности. Так, в мета-анализе, проведенном в Китае, выявили значительные различия в приверженности между группами людей, живущих с ВИЧ-инфекцией. Например, низкую приверженность к назначаемой терапии проявляли пациенты с гетеросексуальной половой ориентацией и люди, употребляющие инъекционные наркотики, когда как наибольшей – обладали дети, пожилые люди и беременные [30].

В сложившихся экономических условиях, когда невозможно делать исследования на резистентность всем первично диагностированным ЛЖВ, целесообразно опираться преимущественно на единственный объективный лабораторный показатель, указывающий на неэффективность терапии – вирусную нагрузку. Мы рекомендуем отдавать уровню приверженности второстепенные по отношению к вирусной нагрузке позиции, так как данный показатель является субъективным и зависит от множества трудно контролируемых врачом параметров. Тем не менее, данный факт не умоляет необходимость далее предпринимать комплексные меры по улучшению приверженности ЛЖВ к АРТ, к которым относятся: разработка специфических мобильных приложений для напоминания о приеме лекарственных средств; разработка методов психологического сопровождения, направленные на эффективную борьбу с депрессией и эмоциональным выгоранием; внедрение принципов борьбы с социально-экономической дезадаптацией, алкоголизмом, наркоманией и стигматизацией.

Выводы

1. Согласно полученным данным среди ЛЖВ с отсутствующей резистентностью ВИЧ к АРТ, но сохраненной приверженностью, в 83,8% случаев отмечалось увеличение вирусной нагрузки. Это позволяет предположить наличие краткосрочных эпизодов нарушения режима приема лекарственных средств, которые трудно отследить методом ее ежеквартальной оценки и, как следствие, наличием большого количества ложноположительной приверженности.

2. Шансы встретить ЛЖВ с полной приверженностью, сохраненной чувствительностью ВИЧ к АРТ и повышенной вирусной нагрузкой в 3,4 раза выше, чем среди пациентов с потерянной чувствительностью ($p < 0,05$).

3. Основными причинами нарушения приверженности людей, живущих с ВИЧ-инфекцией, являются: депрессия (30,4%), несистематический прием препаратов (17,3%), употребление алкоголя (15,8%), токсические эффекты (11,8%), стигматизация (11,4%).

Список литературы

1. UNAIDS. *Ending AIDS: progress towards the 90-90-90 targets*. - Geneva: UNAIDS, 2017. https://www.unaids.org/sites/default/files/media_asset/Global_AIDS_update_20_17_en.pdf
2. UNAIDS. *UNAIDS data 2021*, 29 November 2021. https://www.unaids.org/en/resources/documents/2021/2021_unaids_data

3. Survival rate of AIDS disease and mortality in HIV-infected patients: A meta-analysis / Poorolajal J., Hooshmand E., Mahjub H. et al. // *Public Health*. – 2016. – Vol. 139. – P. 3–12.
4. UNAIDS. Global HIV/AIDS Response - Progress Report 2011. 30 November 2011. https://www.unaids.org/ru/resources/documents/2011/20111130_UA_Report
5. Nonstructured Treatment Interruptions Among Injection Drug Users in Baltimore/ Kavasery R., Galai N., Astemborski, J. et al. // *J Acquir Immune Defic Syndr*. – 2009. – Vol. 50. – P. 360–366.
6. Attrition among Human Immunodeficiency Virus (HIV) - Infected Patients Initiating Antiretroviral Therapy in China 2003–2010 / Zhu H., Napravnik S., Eron J. et al. // *PLoS ONE*. – 2012. – Vol. 7. – P. e39414.
7. Factors associated with attrition, mortality, and loss to follow up after antiretroviral therapy initiation: Data from an HIV cohort study in India / Alvarez-Uria G., Naik P.K., Pakam R., Midde M. // *Glob. Health Action*. – 2013. – Vol. 6. – P. 21682.
8. Enhanced adherence counselling and viral load suppression in HIV seropositive patients with an initial high viral load in Harare, Zimbabwe: Operational issues/ Bvochora T., Satyanarayana S., Takarinda K.C. et al. // *PLoS ONE*. – 2019. – Vol. 14(2). – P. e0211326.
9. Perelson A.S., Ribeiro R.M. Modeling the within-host dynamics of HIV infection // *BMC biology*. – 2013. – Vol. 11. – P. 96.
10. Factors Associated with Virological Failure and Suppression after Enhanced Adherence Counselling, in Children, Adolescents and Adults on Antiretroviral Therapy for HIV in Swaziland / Jobanputra K., Parker L.A., Azih C. et al. // *PLoS One*. – 2015. – Vol. 10(2). – P. e0116144.
11. HIV-1 viremia not suppressible by antiretroviral therapy can originate from large T cell clones producing infectious virus / Elias K.H., Kevin W.J., Leah D.B. et al. // *J. Clin. Invest*. – 2020. – Vol. 130(11). – P. 5847–5857.
12. HIV-1 Drug Resistance and Resistance Testing / Dana S.C., Michael R.J., Silvia B., Robert W.Sh. // *Infect Genet Evol*. – 2016. – Vol. 46. – P. 292–307.
13. Cuschieri S. The STROBE guidelines // *Saudi J Anaesth*. – 2019. – Vol. 13. – P. S31-34.
14. HIV-1 Drug Resistance in ART-Naive Individuals in Myanmar / Ye M., Chen X., Wang Y. et al. // *Infection and Drug Resistance*. – 2020. – Vol. 13. – P. 1123–1132.
15. Global Epidemiology of HIV/AIDS: A Resurgence in North America and Europe/ Govender R.D., Hashim M.J., Khan M.A.B. et al. // *Journal of Epidemiology and Global Health*. – 2021. – Vol. 11(3). – P. 296–301.
16. Vivancos M.J., Martínez-Sanz J., Moreno S. HIV infection epidemiology: a change of scenery // *European Geriatric Medicine*. – 2019. – Vol. 10. – P. 169–174.
17. Moore R.D. Epidemiology of HIV Infection in the United States: Implications for Linkage to Care // *Clinical Infectious Diseases*. – 2011. – Vol. 52(2). – P. S208–S213.
18. Patterns of HIV treatment adherence do not differ between male and female adolescents in Botswana / Ioannides K.L., Chapman J., Marukutira T., et al. // *AIDS Behav*. – 2017. – Vol. 21(2). – P. 410-414.
19. Протокол № 97. Клинический протокол диагностики и лечения «ВИЧ-инфекция у взрослых». 11 июня 2020 года. https://online.zakon.kz/Document/?doc_id=34669800&pos=6;-108#pos=6;-108 Protokol № 97. Klinicheskij protokol diagnostiki i lechenija «VICH-infekcija u vzroslyh» (Protocol № 97. Clinical protocol of diagnosis and treatment "HIV infection in adults") [in Russian]. – 11 June 2020. https://online.zakon.kz/Document/?doc_id=34669800&pos=6;-108#pos=6;-108
20. Wójcik K., Piekarska A., Jabłowska E. Adherence to Antiviral Therapy in HIV in HBV Infected patients // *Przegl Epidemiol*. – 2016. – Vol. 70. – P. 27-32.
21. Adherence to Antiretroviral Therapy and Virologic Failure. A Meta-Analysis / Bezabhe W.M., Chalmers L., Bereznicki L.R., Person G.M. // *Medicine (Baltimore)*. – 2016. – Vol. 95. – P. e3361.
22. Mayer J.E., Fontelo P. Meta-analysis on the effect of text message reminders for HIV-related compliance. *AIDS Care*. – 2017. – Vol. 29(4). – P. 409-417.
23. Adherence to antiretroviral therapy for HIV/AIDS in Latin America and the Caribbean: Systematic review and meta-analysis / Costa J.M., Torres T.S., Coelho L.E., Luz P.M. // *J Int AIDS Soc*. – 2018. – Vol. 21(1). – P. e25066.
24. A Mobile Health App to Improve HIV Medication Adherence: Protocol for a Pilot Randomized Controlled Trial / Ramsey S., Ames E., Uber J. et al. // *JMIR Res Protoc*. – 2019. – Vol. 8(11). – P. e15356.
25. Treatment compliance and therapy satisfaction in HIV-infected patients / Siwak E., Lemanska M., Firląg-Burkacka E. et al. // *HIV AIDS Rev*. – 2018. – Vol. 17(3). – P. 164-168.
26. Depression in patients with HIV is under-diagnosed: a cross-sectional study in Denmark / Rodkjaer L., Laursen T., Balle N., Sodemann M. // *HIV Medicine*. – 2010. – Vol. 11. – P. 46–53.
27. Jones D., Cunial S.L. Affective relations and treatment adherence for HIV and problematic drug use (Argentina, 2014-2016) // *Cad. Saúde Pública*. – 2020. – Vol. 36(5). – P. e00035919.

28. *Family support, discrimination, and quality of life among ART-treated HIV- infected patients: a two-year study in China* / Xu J.F., Ming Z.Q., Zhang Y.Q. et al. // *Infect Dis Poverty*. – 2017. – Vol. 6(1). – P. 152.

29. *Predictors of poor adherence among people on antiretroviral treatment in Cape Town, South Africa: A case-control study* / Dewing S., Mathews C., Lurie M. et al. // *Aids Care*. – 2015. – Vol. 27(3). – P. 342-349.

30. *Comparison of Adherence to Antiretroviral Therapy in a High-Risk Population in China: A Systematic Review and Meta-Analysis* / Huan Z., Fuzhi W., Lu L. et al. // *PLoS One*. – 2016. – Vol. 11. – P. 20146659.

DOI 10.54500/2790-1203.S1.2022.229-238

МРНТИ 76.35.43

УДК 340.624.2:616.833-07

СУДЕБНО-МЕДИЦИНСКИЕ ВОПРОСЫ ТРАВМАТИЧЕСКИХ ПОВРЕЖДЕНИЙ ПЕРИФЕРИЧЕСКИХ НЕРВОВ И ИХ ДИАГНОСТИКИ

Е.Н. Серикбаева^{1,2}, В.Д. Осипов¹, Ф.А. Галицкий¹

¹НАО «Медицинский университет Астана», Казахстан, 010000, г. Нур-Султан, ул. Бейбитшилик, 49а

²Национальный научный центр травматологии и ортопедии им. академика Батпенова Н.Д., Казахстан, 010000, г. Нур-Султан, пр. Абылай-хана, 15а

^{1,2}**Серикбаева Евгения Николаевна** - магистрант медицинских наук НАО «Медицинский университет Астана», преподаватель кафедры радиологии 2, врач лучевой диагностики ННЦ ТО им. академика Батпенова Н.Д., yesse@mail.ru, <https://orcid.org/000-0002-5256-7960>

¹**Осипов Всеволод Дмитриевич** - кандидат медицинских наук, заведующий кафедрой судебной медицины НАО «Медицинский университет Астана», ossipov.v@inbox.ru, <https://orcid.org/0000-0001-5403-7587>

¹**Галицкий Франц Антонович** - доктор медицинских наук, профессор кафедры судебной медицины НАО «Медицинский университет Астана», galkickif@mail.ru, <https://orcid.org/0000-0002-5548-0967>

Проведен анализ литературных источников (53) по вопросам этиологии, частоты встречаемости и другим важным аспектам травматического повреждения нервов. Проблема диагностики и лечения повреждений нервных стволов имеют важное не только медицинское, но и социально-экономическое значение. Рассмотрены наиболее эффективные методы лучевой и функциональной диагностики патологических состояний периферических нервов. Ультразвуковое исследование позволяет достоверно выявлять различные формы повреждений периферических нервов конечностей на ранних этапах. Применение в экспертной практике ультразвукового исследования, позволяет судебно-медицинским экспертам провести полноценный анализ клинических эквивалентов морфологических проявлений травматических повреждений с учетом анализа механизма их образования.

Ключевые слова: травматическое повреждение нерва, ультразвуковое исследование нерва, судебно-медицинская экспертиза.

FORENSIC MEDICAL ISSUES OF TRAUMATIC INJURIES OF PERIPHERAL NERVES AND THEIR DIAGNOSIS

E. Serikbayeva^{1,2}, V. Ossipov¹, F. Galitskiy¹

¹NcJSC «Astana Medical University», Department of Forensic Medicine, Kazakhstan, 010000, st. Beibitshilik, 49a

²National Scientific Center of Traumatology and Orthopedics named after academician Batpenov N.D., Kazakhstan, 010000, Nur-Sultan, Abylai Khan ave, 15a

^{1,2}**Evgeniya Serikbayeva** - master of medical sciences of the NcJSC "Astana Medical University", lecturer of the department of radiology 2, doctor of radiation diagnostics of the NSC TO named after academician Batpenov N.D. yes@mail.ru, <https://orcid.org/000-0002-5256-7960>

¹**Vsevolod Osipov** - Candidate of Medical Sciences, Head of the Department of Forensic Medicine of NcJSC "Astana Medical University", ossipov.v@inbox.ru, <https://orcid.org/0000-0001-5403-7587>

¹**Frants Galitsky** - Doctor of Medical Sciences, Professor of the Department of Forensic Medicine of NcJSC "Astana Medical University"? galickif@mail.ru, <https://orcid.org/0000-0002-5548-0967>

An analysis of literary sources (53) on the etiology, frequency of occurrence and other important aspects of traumatic nerve damage was carried out. The problem of diagnosing and treating injuries of the nerve trunks is of great not only medical, but also socio-economic significance. The most effective methods of radiation and functional diagnostics of pathological conditions of peripheral nerves are considered. Ultrasound examination makes it possible to reliably detect various forms of damage to the peripheral nerves of the extremities at an early stage. The use of ultrasound in expert practice allows forensic experts to conduct a full-fledged analysis of the clinical equivalents of the morphological manifestations of traumatic injuries, taking into account the analysis of the mechanism of their formation.

Keywords: traumatic nerve injury, nerve ultrasound, forensic medical examination.

ПЕРИФЕРИЯЛЫҚ НЕРВТЕРДІҢ ЖАРАҚАТТЫҚ ЖАРАҚАТТАРЫНЫҢ СОТ-МЕДИЦИНАЛЫҚ МӘСЕЛЕЛЕРІ ЖӘНЕ ОЛАРДЫҢ ДИАГНОСТИКАСЫ

Серікбаева Е.Н.^{1,2}, Осипов В.Д.¹, Галицкий Ф.А.¹

¹«Астана медицина университеті» КеАҚ, Қазақстан, 010000, Нұр-Сұлтан қаласы, Бейбітшілік көшесі, 49а

²Академик Н.Д. Батпенов атындағы травматология және ортопедия ұлттық ғылыми орталығы, Қазақстан, 010000, Нұр-Сұлтан қаласы, Абылай хан даңғылы, 15а

^{1,2}**Серікбаева Евгения Николаевна** - «Астана медицина университеті» КеАҚ, медицина ғылымдарының магистрі, 2 радиология кафедрасының оқытушысы, Академик Н.Д. Батпенов атындағы травматология және ортопедия ұлттық ғылыми орталығында, ультрадыбыстық және радиолог дәрігері, yes@mail.ru, <https://orcid.org/000-0002-5256-7960>

¹**Осипов Всеволод Дмитриевич** – медицина ғылымдарының кандидаты, «Астана медицина университеті» КеАҚ сот медицинасы кафедрасының меңгерушісі, ossipov.v@inbox.ru, <https://orcid.org/0000-0001-5403-7587>

¹**Галицкий Франц Антонович** - медицина ғылымдарының докторы, «Астана медицина университеті» КеАҚ сот медицинасы кафедрасының профессоры, galickif@mail.ru, <https://orcid.org/0000-0002-5548-0967>

Травматикалық жүйкенің жарақаттық зақымдануының этиологиясы, пайда болу жиілігі және басқада маңызды аспектілері бойынша әдеби дереккөздерге (53) талдау жасалды. Жүйке тіндерінің жарақаттарын диагностикалау және емдеу мәселесі тек медициналық ғана емес, сонымен қатар элеуметтік-экономикалық маңыздылыққа ие. Шеткі нервтердің патологиялық жағдайларын радиациялық және функционалды диагностикалаудың ең тиімді әдістері қарастырылған. Ультрадыбыстық зерттеу ерте кезеңде аяқ-қолдың перифериялық нервтерінің зақымдануының әртүрлі нысандарын сенімді түрде анықтауға мүмкіндік береді. Сараптамалық тәжірибеде ультрадыбысты қолдану сот-медициналық сарапшыларға олардың қалыптасу механизмін талдауды ескере отырып, жарақаттық жарақаттардың морфологиялық көріністерінің клиникалық эквиваленттеріне толық талдау жүргізуге мүмкіндік береді.

Түйін сөздер: травматикалық жүйке жарақаты, жүйке ультрадыбыстық зерттеу, сот-медициналық сараптама.

Corresponding author: Serikbayeva Evgeniya Nikolaevna - master of medical sciences of the NcJSC "Astana Medical University", lecturer of the department of radiology 2, doctor of radiation diagnostics of the NSC TO named after academician Batpenov N.D. yes@mail.ru, <https://orcid.org/000-0002-5256-7960> Mob. 8-701-512-07-73

Received: 17.05.2022

Accepted: 23.06.2022

Bibliographic reference: Серикбаева Е.Н., Осипов В.Д., Галицкий Ф.А. Судебно-медицинские вопросы травматических повреждений периферических нервов и их диагностики»//Астана медициналық журналы. – 2022. - Специальный выпуск № 1. – С. 229-238.

Одним из важных и сложных разделов судебной медицины является судебно-медицинская травматология. Травма вообще, а механическая в частности, является ведущей причиной насильственной смерти. Травматизм является одной из важнейших проблем современности для большинства стран мира [1].

На протяжении всего времени, актуальность проблемы травматизма росла, при этом, отмечается рост травм со стойкой утратой трудоспособности, с переходом на инвалидность, со смертельным исходом [2]. Сегодня, в экономически развитых странах мира, травмы занимают третье место среди причин смерти населения, причем, среди трудоспособного возраста. По уровню первичной заболеваемости травматизм занимает второе место. В заболеваемости с временной утратой трудоспособности по среднему числу дней нетрудоспособности ему принадлежит второе место. Как причина выхода на инвалидность - третье место [3].

Установление, выявление всех травматических повреждений внутренних органов и тканей, сопровождающихся нарушением их функции и целостности, а также установление степени тяжести вреда здоровью являются одними из основных задач судебно-медицинского экспертного исследования.

Цель

Анализ литературных источников по вопросам травматических повреждений периферических нервов, для использования ультразвукового метода исследования, который расширяет диапазон экспертных познаний и разрешает ряд специальных судебно-медицинских вопросов.

В структуре патологии периферических нервов, травматическое повреждение, является одним из наиболее часто встречаемых патологических состояний [4]. Приблизительная частота травматических повреждений нервов (далее ТПН) ежегодно составляет от 13 до 23 случаев на 100000 населения, с преимущественным распространением среди молодого, трудоспособного возраста [5]. Так, по данным Всемирной Организации Здравоохранения, прирост ТПН в год составляет около 2%. По тем же данным, в 2012 г. в мире было выполнено 312,9 млн. операций на нервных стволах [6]. Количество травматических невропатий варьирует в пределах 1,5-6% от числа всех травм конечностей [7]. Стремительно быстрые ритмы урбанизации современного общества, динамика технического прогресса, в виде автоматизации производства [8], увеличение числа природных стихийных бедствий и техногенных аварий, локальных военных противостояний и дорожно-транспортных происшествий, а также появление новых экстремальных видов спорта [9] объясняют ежегодный неуклонный рост количества пациентов с повреждениями периферических нервов [10-13]. На примере данных РФ, ежегодно регистрируется от 150 000 до 700 000 случаев повреждений периферических нервов, что составляет 3-14% всех травм опорно-двигательного аппарата [4,14].

По статистическим данным, чаще всего повреждаются нервные стволы верхних конечностей 41,9% [15], тогда, как частота повреждения, например, седалищного нерва, по данным различных авторов, составляет от 0,84 до 28,9% от общей травматизации периферических нервов [16,17]. По локализации повреждений первые три лидирующие позиции занимают нервы верхних конечностей: локтевой

27%; срединный 21,9%; лучевой 21%. Далее, по частоте локализации повреждений нервов нижних конечностей в структуре ТПН, авторы отмечают седалищный 11% и малоберцовый 6,8%. Повреждение плечевого, реже шейного сплетения, чаще всего, является следствием прямой травмы шейного отдела позвоночника и плеча, которой особенно подвержены люди, занимающиеся экстремальными и контактными видами спорта (скейтборд, сноуборд, горнолыжный спорт, хоккей, различные виды борьбы), а также, мотоциклисты, получившие травму во время дорожно-транспортного происшествия [4,18]. По этиологическим факторам, в порядке убывания встречаются: дорожно-транспортные происшествия 26,9%, повреждения острыми предметами 16,1%, порезы стеклом 15,1%, ятрогенные повреждения 10,6%, огнестрельные ранения 7,6%, падение 7,4%, тракционные повреждения 4,4%, ожоги и лучевая терапия 3,3% [18].

В большинстве случаев, встречаются сочетанные травмы нервов и сухожилий, а в 24,4% случаев повреждаются все анатомические структуры: нервы, кости, магистральные сосуды и сухожилия [9,10,19-21], что в значительной мере ухудшает прогноз лечения и заметно снижает качество жизни пациентов. В 58,4% случаев сочетанные повреждения сухожилий и нервов наблюдаются в нижней трети предплечья [22,23]. Травма такой локализации приводит к более тяжелым, чем при изолированных повреждениях, функциональным нарушениям верхней конечности [24].

Если посмотреть на статистику последствий травм нервов верхней конечности, то, на долю одновременного повреждения срединного и локтевого нервов приходится 23,6%, которые сочетаются с повреждением ствола или поверхностной ветви лучевого нерва в 13,3% случаев [24,25]. Протяженные дефекты нервных стволов возникают у 12,5% пострадавших, а нарушение магистрального кровотока у 26,7% [27,28]. Повреждения лучевого нерва составляют около 13% от общего числа травм периферических нервов [9,19,27]. По данным одних исследователей, повреждение лучевого нерва регистрируется, как самое частое осложнение, возникающее при переломах плечевой кости, особенно со смещением костных отломков [29,30], которое отмечается в 10-15% наблюдений [31]. По данным других авторов, среди всех переломов длинных трубчатых костей повреждение диафиза плечевой кости встречается в 4-18% [23,32], а среди всех повреждений плечевой кости в 22,2-60,1% случаев [9, 25]. При диафизарных переломах плеча повреждение нерва может произойти как в момент самой травмы, так и на этапах лечения [9,16,25], на что необходимо обращать внимание в процессе проведения судебно-медицинской экспертизы.

Повреждения периферических нервов могут быть закрытыми и открытыми. Закрытые повреждения возникают как следствие тракции, удара тупым предметом, сдавления мягких тканей, повреждения отломками костей, опухолью и т.д. [24,33]. Повреждение ткани нерва при травмах возникает при контузиях и разрывах сухожилий, связок, мышц, вследствие прямого ушиба нерва и не зависит от наличия дегенеративных изменений [18,27]. Специфика движений, связанных с повышенным напряжением или сдавлением нерва, обусловленные профессиональной деятельностью, тоже могут вести к травматическому повреждению [34]. Ежегодно, в РФ количество нуждающихся пациентов в проведении операций по факту травмы периферических нервов составляет от 4 до 7 тысяч человек [35]. При этом, около 45% повреждений нервов приходится на молодую, самую активную возрастную группу от 21 до 35 лет [36-38]. Травмы периферических нервов в 65%, а по данным других авторов, до 70% случаев приводят к долговременной, стойкой утрате трудоспособности с высокой частотой инвалидизации пациентов [39,40]. У 84%

пациентов наблюдаются стойкие парезы, у 69% имеется сенсорный дефицит, в 24% случаев испытывают невропатическую боль [18,41]. Кроме того, наблюдается рост частоты периоперационных повреждений нервов в результате крупных оперативных вмешательств, которые ежегодно составляют около 1,9% [42].

По мнению ряда авторов, эффективность хирургического лечения травм нервов во многом зависит от методов и средств предоперационной диагностики, а также от правильно интерпретированных результатов исследования [41]. Основное значение в диагностике повреждений периферических нервных стволов имеет возможность проводимости импульса по поврежденному нервному стволу и динамика нарушений проводимости [43]. Сложности диагностики повреждений периферических нервов можно наблюдать при закрытых травмах нервов, когда визуально никаких признаков нет, и произвести неврологическую специфическую диагностику сложно из-за сочетанной травмы конечности. Такую ситуацию можно наблюдать при вывихах, переломах костей, ушибах, сдавлениях, приводящих к частичной или полной потере их функции [10,44]. Основные задачи, которые необходимо определить на первом этапе диагностики, это установление четкой локации повреждения нерва, степени поражения нервного волокна и характера патологии, возникшей в результате травмы [41]. Трудность диагностики обусловлена тем, что функция нерва нарушается одинаково, как при полном анатомическом перерыве ткани нервного волокна (нейротмезис), так и при частичном повреждении нерва (аксонотмезис, нейропраксия) [7,41,45]. Травматическое повреждение периферических нервов в зависимости от его тяжести приводит к денервационным изменениям, как в аксонах, миелиновой оболочке, так и в мышечных волокнах, однако, характер этих изменений во многом зависит от уровня повреждения и степени нарушения целостности анатомической структуры травмированного нерва. Прогноз последствий после травмы нервного волокна, во многом зависит от раннего установления нарушения анатомической целостности нерва, а также от степени его поражения [33,46].

Обычно, базовым исследованием в травматологии принята рентген-диагностика, но надо понимать, что мы получаем информацию только о костных структурах. Если говорить о компьютерной томографии, четкая визуализация нервного ствола вовсе отсутствует [47]. Пучковый тип строения мелких периферических нервов может быть визуализирован с помощью МРТ только при использовании катушки высокого разрешения с малой поверхностью и специальными последовательностями, но при этом размер исследуемого поля довольно мал и возможна визуализация только тех нервов, которые расположены близко к поверхности катушки [47]. МРТ, при диагностике состояния периферических нервов, кроме безусловных преимуществ, имеет и ряд существенных недостатков. Некоторые пациенты с травматическим повреждением конечностей имеют металлические имплантаты после операций металлоостеосинтеза, что является абсолютным противопоказанием для проведения МРТ. А так же, длительность процедуры, сложная укладка, невозможность проследить ход нерва на всем протяжении, высокая аппарат и оператор-зависимость, недешевая стоимость исследования, накладывают определенные ограничения для широкого использования данного метода. Далее, по мере развития клинического случая, пациенту делают ряд других исследований, которые помогают получить более полную картину повреждений и понять, какую тактику лечения в данный момент времени определить, как первостепенную, а что можно отложить на более поздний срок, спрогнозировав таким образом наилучшее восстановление в будущем. В большинстве случаев, ограничиваются выполнением только лишь клинико-неврологического обследования данными электронейромиографии (далее ЭНМГ),

которых оказывается недостаточно для правильной постановки диагноза и дальнейшего полноценного качественного лечения [48].

Необходимо понимать, что ЭНМГ, это прежде всего функциональный метод, который дает понимание о проводимости нервного импульса по мышечному волокну, оценивает электрическую активность мышцы в покое и напряжении. Существует ряд ограничений при применении метода. ЭНМГ не дает четкого понимания об уровне повреждения, только лишь предположительно можно проследить, на каком уровне прерывается импульс. Отсутствует информация об анатомической структуре нерва и наличии или отсутствии повреждения, уже не говоря о том, какое оно, это повреждение, полное или частичное. Кроме этого, при острой травме, изменения на ЭНМГ «запаздывают» за клиническими симптомами, имеются также методологические трудности исследования при отеках, трофических нарушениях кожи, открытых ранах, повышенной массе тела. Невозможно оценить тонкие чувствительные и вегетативные волокна. Понимание только функционального состояния нерва, значительно ограничивает врачебную тактику [49].

В настоящее время существует потребность в доступном и неинвазивном методе диагностики, который способен визуализировать нервные стволы и выявлять различные признаки повреждения нервов. Особенно, это касается сочетанных травматических повреждений конечностей, где визуально и клинически сложно дифференцировать, что именно повреждено [50].

Современный уровень развития науки и техники позволяет применять новые методы исследования. Одним из них является ультразвуковое исследование, которое, однако в судебно-медицинской деятельности используется не в полной мере. Как свидетельствует практика, при экспертизе к нему прибегают очень редко, что не всегда оправданно, так как снижается достоверность и объективность судебно-медицинского исследования [50].

Актуальность оценки периферических нервов при ультразвуковом исследовании особенно важна, так, как позволяет оценить анатомическую целостность нерва, полное, либо неполное его повреждение, ход и структурность внутренней фасцикулярной структуры, наличие посттравматических и иных неврином, зон компрессии нерва, четкую локализацию. При полном пересечении нерва (нейротмезис) может быть установлен вероятный диастаз с учетом расхождения концов пересеченного нерва и иссечения краевых невром. Так же, важным моментом является исследование мягких тканей вокруг нервного ствола на всем протяжении, оценка выраженности рубцово-спаечного процесса, наличие гематом и иных образований, которые могут оказывать воздействие на нерв извне [51].

По данным научной литературы, ультразвуковое исследование периферических нервов является высокоинформативным методом лучевой диагностики повреждений периферических нервов конечностей, которое с чувствительностью 91,9%, специфичностью 74,7%, точностью 85,5% выявляет их патоморфологические изменения. Ультразвуковое исследование позволяет достоверно выявлять различные формы повреждений периферических нервов конечностей на дооперационном этапе. Наибольшая диагностическая эффективность с точностью 88,3% определяется при полном анатомическом перерыве нервного ствола. Однако, грубые рубцовые изменения и выраженный отек мягких тканей при внутривольных повреждениях нервов снижают точность исследования до 81,3% [51]. Эффективность УЗИ диагностики разрыва нерва: чувствительность 89-97%, специфичность 80-100%, точность 89-96% [27,49,52].

При ультразвуковом исследовании повреждений нервов, чувствительность метода составила 93.75%; специфичность 96.8%; диагностическая эффективность-0.97; степень совпадения результатов ультрасонографических и оперативных находок статистически достоверна ($\chi=32$; $p<0.01$) [53].

Заклучение

Таким образом, в Республике Казахстан по-прежнему остается острая проблема диагностики ТПН на начальных этапах, которая может привести к неправильной постановке диагноза и выбору тактики лечения, а в дальнейшем и к экспертным ошибкам при судебно-медицинской экспертизе оценке тяжести вреда здоровью. При этом, проблема диагностики и лечения повреждений нервных стволов имеют важное не только медицинское, но и социально-экономическое значение, которые обусловлены высокой частотой встречаемости травм нервов, наряду с длительной утратой трудоспособности и инвалидизацией в основном молодых людей. В то же время, применение в экспертной практике ультразвукового исследования в современных условиях, позволяет судебно-медицинским экспертам провести полноценный анализ клинических эквивалентов морфологических проявлений травматических повреждений, с учетом анализа механизма их образования. При этом, полученные при исследовании данные, позволяют объективно и обоснованно провести экспертную оценку степени тяжести ТПН и составить экспертные выводы.

Список литературы

1. Левин Д. Судебная медицина: Конспект лекций. М.: Эксмо, 2007. – 21 с. [Levin D. *Sudebnaja medicina: Konspekt lekcij*. M.: Jeksmo, 2007. – 21 s.]
2. Батпенев Н.Д., Джаксыбекова Г.К. Некоторые итоги реализации программы по профилактике и снижению травматизма в РК // Стратегия развития здравоохранения Республики Казахстан: Материалы международной конференции. – Алматы, 2003. – С. 29-32 [Batpenov N.D., Dzhasybekova G.K. *Nekotorye itogi realizacii programmy po profilaktike i snizheniju travmatizma v RK* // *Strategija razvitija zdravooxranenija Respubliki Kazahstan: Materialy mezhdunarodnoj konferencii*. – Almaty, 2003. – S. 29-32].
3. Эпидемиологический подход к изучению детского бытового травматизма. /Кульжанов М.К., Усатаева Г.М., Медеубаева К.К. и др. // Центрально-Азиатский научно-практический журнал по общественному здравоохранению (Алматы). - 2008. - № 3-4. – С. 19-24 [Jepidemiologicheskij podhod k izucheniju detskogo bytovogo travmatizma. /Kul'zhanov M.K., Usataeva G.M., Medeubaeva K.K. i dr. // *Central'no-Aziatskij nauchno-prakticheskij zhurnal po obshhestvennomu zdravooxraneniju* (Almaty). - 2008. - № 3-4. – S. 19-24].
4. Одинак М.М., Живолупов С.А. Заболевания и травмы периферической нервной системы (обобщение клинического и экспериментального опыта). – СПб.: СпецЛит, 2009. – 367 с. [Odinak M.M., Zhivolupov S.A. *Zabolevaniya i travmy perifericheskoy nervnoj sistemy (obobshhenie klinicheskogo i jeksperimental'nogo opyta)*. – SPb.: SpecLit, 2009. – 367 s.]
5. *Peripheral nerve injury: stem cell therapy and peripheral nerve transfer*/ R. Sullivan, T. Dailey, K. Duncan, N. Abel [et al.] // *International journal of molecular sciences*. – 2016. – Vol. 17, № 12.
6. *Size and distribution of the global volume of surgery in 2012* / T.G. Weiser [et al.] // *Bulletin of the World Health Organization*. – 2016. – Vol. 94, № 3. – P. 201.
7. Болезнь Мортонна как туннельный синдром интерметарзального канала / И.С. Истомина, А.Н. Левин, В.И. Кузьмин [и др.] // *Вестн. травматологии и ортопедии им. Н.Н. Приорова*. – 2006. – № 1. – С. 75-81 [Bolezn' Mortona kak tunnel'nyj sindrom intermetarzal'nogo kanala / I.S. Istomina, A.N. Levin, V.I. Kuz'min [i dr.] // *Vestn. travmatologii i ortopedii im. N.N. Priorova*. – 2006. – № 1. – S. 75-81].
8. *Acute Median Neuropathy and Carpal Tunnel Release in Perilunate Injuries Can We Predict Who Gets a Median Neuropathy* / N.R. Wickramasinghe [et al.] // *Journal of hand and microsurgery*. – 2015. – Vol. 7, № 2. – P. 237-240.
9. Воротынцева Н.С., Никольшина Л.Г. Клинико-лучевая диагностика перинатальной травмы шеи и ее последствий у детей // *Курский научно-практический вестник «Человек и его здоровье»*. – 2015. – № 4. – С. 13-19 [Vorotynceva N.S., Nikul'shina L.G. *Kliniko-luchevaja diagnostika perinatal'noj travmy shei i ee posledstvij u detej* // *Kurskij nauchno-prakticheskij vestnik «Chelovek i ego zdorov'e»*. – 2015. – № 4. – S. 13-19].

10. Леонов С.А., Огрызко Е.В., Андреева Т.М. Динамика основных показателей автодорожного травматизма в Российской Федерации // Вестник травматологии и ортопедии им. Н.Н. Приорова. – 2009. – № 3. – С. 86-91 [Leonov S.A., Ogryzko E.V., Andreeva T.M. Dinamika osnovnykh pokazatelej avtodorozhnogo travmatizma v Rossijskoj Federacii // Vestnik travmatologii i ortopedii im. N.N. Priorova. – 2009. – № 3. – S. 86-91].

11. Макарова С. И. Лечение переломов проксимального отдела плечевой кости: Автореф. дисс. ... канд. мед. наук.: 14.00.22 / Макарова Светлана Ивановна. – Нижний Новгород, 2007. – 19 с. [Makarova S. I. Lechenie perelomov proksimal'nogo otdela plechevoj kosti: Avtoref. diss. ... kand. med. nauk.: 14.00.22 / Makarova Svetlana Ivanovna. – Nizhnij Novgorod, 2007. – 19 s.].

12. Ультразвуковая характеристика мышц разгибателей кисти и пальцев при нейропатии лучевого нерва. Современные технологии диагностики, лечения и реабилитации повреждений и заболеваний кисти / И.С. Косов, В.Г. Голубев, Ф.У. Кусова [и др.]. – М.: б/и, 2004. – С. 377-380 [Ul'trazvukovaja harakteristika myshc razgibatelej kisti i pal'cev pri nejropatii lucheвого нерва. Sovremennye tehnologii diagnostiki, lechenija i rehabilitacii povrezhdenij i zabolevanij kisti / I.S. Kosov, V.G. Golubev, F.U. Kusova [i dr.]. – М.: б/и, 2004. – S. 377-380].

13. Sonographic evaluation of peripheral nerve injuries following the Wenchuan earthquake / P. Tang, Y. Wang, L. Zhang [et al.] // J. Clin. Ultrasound. – 2012. – Vol. 40, № 1. – P. 7-13.

14. Маргасов А.В. Актуальные проблемы травмы периферических нервов // Русский медицинский журнал. – 2018. – № 12 (I). – С. 21-24 [Margasov A.V. Aktual'nye problemy travmy perifericheskikh nervov // Russkij medicinskij zhurnal. – 2018. – № 12 (I). – S. 21-24].

15. Колесов С.Н. Совершенствование методики тепловизионной диагностики повреждений периферических нервов верхних конечностей // Оптический журнал. – 2015. – Т. 82, № 7. – С. 51-61 [Kolesov S.N. Sovershenstvovanie metodiki teplovizionnoj diagnostiki povrezhdenij perifericheskikh nervov verhnih konechnostej // Opticheskij zhurnal. – 2015. – T. 82, № 7. – S. 51-61].

16. Комплексная диагностика в тактике хирургического лечения повреждений периферических нервов конечностей / В.Г. Нинель, Ш.М. Айтмиров, Г.А. Коршунова [и др.] // Вестн. травматологии и ортопедии им. Н.Н. Приорова. – 2016. – № 1. – С. 62-66 [Kompleksnaja diagnostika v taktike hirurgicheskogo lechenija povrezhdenij perifericheskikh nervov konechnostej / V.G. Ninel', Sh.M. Ajtemirov, G.A. Korshunova [i dr.] // Vestn. travmatologii i ortopedii im. N.N. Priorova. – 2016. – № 1. – S. 62-66].

17. Нейропатии: Руководство для врачей / Н.М. Жулев, Б.А. Осетров, С.Н. Жулев [и др.]. – СПб.: Издательский дом СПбМАПО, 2005. – 415 с. [Nejropatii: Rukovodstvo dlja vrachej / N.M. Zhulev, B.A. Osetrov, S.N. Zhulev [i dr.]. – SPb.: Izdatel'skij dom SPbMAPO, 2005. – 415 s.].

18. Берснев В.П., Кокоин Г.С., Извекова Т.О. Практическое руководство по хирургии нервов. – М.: Умный доктор. 2017. – 552 с. [Bersnev V.P., Kokoin G.S., Izvekova T.O. Prakticheskoe rukovodstvo po hirurgii nervov. – М.: Умный доктор. 2017. – 552 s.].

19. Компьютерная томография в неотложной нейрохирургии: учебное пособие / В. В. Лебедев [и др.]. – М.: Медицина, 2005. – 360 с. [Komp'yuternaja tomografija v neotlozhnoj nejrohirurgii: uchebnoe posobie / V. V. Lebedev [i dr.]. – М.: Medicina, 2005. – 360 s.].

20. Ультрасонографическая диагностика в травматологии и ортопедии / Н.А. Еськин, И.Ю. Насникова, Д.Р. Богдашевский [и др.] // Актуальные вопросы лучевой диагностики заболеваний костно-суставной системы: всерос. науч.-практич. конф. – Барнаул, 2005. – С. 60-63 [Ul'trasonograficheskaja diagnostika v travmatologii i ortopedii / N.A. Es'kin, I.Ju. Nasnikova, D.R. Bogdashevskij [i dr.] // Aktual'nye voprosy luchevoj diagnostiki zabolevanij kostno-sustavnoj sistemy: vseros. nauch.-praktich. konf. – Barnaul, 2005. – S. 60-63].

21. Coexisting secondary intraneural and vascular adventitial ganglion cyst of joint origin: a causal rather than a coincidental relationship supporting an articular theory / R.J. Spinner, B.W. Scheithauer, N.M. Desy [et al.] // Skeletal Radiol. – 2006. – Vol. 35. – P. 734-744.

22. Петухов, Н.И. Туннельные синдромы верхней конечности // Мануальная терапия. – 2014. – № 2 (54). – С. 92-96 [Petuhov, N.I. Tunnel'nye sindromy verhnej konechnosti // Manual'naja terapija. – 2014. – № 2 (54). – S. 92-96].

23. Скоромец А.А., Скоромец А.П., Скоромец Т.А. Нервные болезни: Учеб. пособие. – М.: МЕДпресс-информ, 2012. – 560 с. [Skoromec A.A., Skoromec A.P., Skoromec T.A. Nervnye bolezni: Ucheb. posobie. – М.: MEDpress-inform, 2012. – 560 s.].

24. Журакулов Ш.А., Кадыров М.Ф. Дифференциальный подход к хирургическому лечению переломов проксимального отдела плечевой кости // Ортопедия, травматология и протезирование. – 2011. – № 2 (583). – С. 81-86 [Zhurakulov Sh.A., Kadyrov M.F. Differencial'nyj podhod k hirurgicheskomu lecheniju perelomov proksimal'nogo otdela plechevoj kosti // Ortopediya, travmatologija i protezirovanie. – 2011. – № 2 (583). – S. 81-86].

25. Команцев В.Н., Заболотных В.А. Методические основы клинической электронейромиографии: руководство для врачей. – СПб., 2001. – С. 189-191 [Kotancev V.N.,

Zabolotnyh V.A. Metodicheskie osnovy klinicheskoy jelektronejromiografii : rukovodstvo dlja vrachej. – SPb., 2001. – S. 189-191].

26. Повреждение срединного и локтевого нерва при чрезмыщелковом переломе плеча / М.Х. Маликов, А.А. Давлатов, Г.Д. Каримзаде [и др.] // Вестн. Авиценны. – 2014. – № 1 (58). – С. 79-83 [Povrezhdenie sredinnogo i lokteвого nerva pri chrezmyshhelkovom perelome plecha / M.H. Malikov, A.A. Davlatov, G.D. Karimzade [i dr.] // Vestn. Avicenny. – 2014. – № 1 (58). – S. 79-83].

27. Ирисханов И.Р., Баканов А.А., Джумагишиев Д.К. Комплексное лечение переломов костей верхней конечности, осложненных повреждением нервов // Травматология и ортопедия XXI века: матер. науч.-практич. конф. молод, учён., посв. 80-летию проф. Н.П. Решетникова. – Саратов, 2007. – С. 46-48 [Irishanov I.R., Bakanov A.A., Dzhumagishiev D.K. Kompleksnoe lechenie perelomov kostej verhnjej konechnosti, oslozhnennyh povrezhdenij nervov // Travmatologija i ortopedija XXI veka: mater. nauch.-praktich. konf. molod, uchjon., posv. 80-letiju prof. N.P. Reshetnikova. – Saratov, 2007. – S. 46-48].

28. Нарушения невралной проводимости при травматических невропатиях / М.М. Одинак, С.А. Живолупов, К.В. Федоров [и др.] // Воен.-мед. журн. – 2008. – Т. 329, № 2. – С. 28-39 [Narusheniya nevr'al'noj provodimosti pri travmaticheskikh nevropatijah / M.M. Odinak, S.A. Zhivolupov, K.V. Fedorov [i dr.] // Voен.-med. zhurn. – 2008. – T. 329, № 2. – S. 28-39].

29. Проведение блокады плечевого сплетения под контролем ультразвуковой визуализации и нейростимуляции / З.З. Надирадзе, А.В. Михайлов, Д.В. Заболоцкий [и др.] // Бюллетень ВСНЦ СО РАМН. – 2014. – № 3. – С. 46-50 [Provedenie blokady plechevogo spletenija pod kontrolem ul'trazvukovoj vizualizacii i nejrostimuljacii / Z.Z. Nadiradze, A.V. Mihajlov, D.V. Zabolockij [i dr.] // Bjulleten' VSNC SO RAMN. – 2014. – № 3. – S. 46-50].

30. Bianchi S., Martinoli C. Ultrasound of the Musculoskeletal System., – Heidelberg: Springer-Verlag Berlin, 2007. – 974 p.

31. Bäumer, P. Diagnostic criteria in MR neurography // Radiologe. – 2017. – Vol. 57, № 3. – P. 176-183.

32. Воронова Н.В., Климова Н.М., Менджерский А.М. Анатомия центральной нервной системы. – М.: Аспект Пресс, 2005. – 128 с. [Voronova N.V., Klimova N.M., Mendzherickij A.M. Anatomija central'noj nervnoj sistemy. – M.: Aspekt Press, 2005. – 128 s.]

33. Cohen S.L., Miller T.T., Ellis S.J. Sonography of Morton Neuromas: What Are We Really Looking At. // J. Ultrasound. Med. – 2016. – Vol. 35, № 10. – P. 2191-2195.

34. Скороглядов А.В., Магдиев Д.А., Чуловская И.Г. Ультразвуковая диагностика в хирургии кисти // Лечебное дело. – 2008. – № 3. – С. 85-88 [Skorogljadov A.V., Magdiev D.A., Chulovskaja I.G. Ul'trazvukovaja diagnostika v hirurgii kisti // Lechebnoe delo. – 2008. – № 3. – S. 85-88].

35. Говенько Ф.С. Хирургия поврежденных периферических нервов. – СПб.: Феникс, 2010. – 384 с. [Goven'ko F.S. Hirurgija povrezhdenij perifericheskikh nervov. – SPb.: Feniks, 2010. – 384 s.]

36. Берснев В.П. Основные итоги научной деятельности при выполнении отраслевой научно-исследовательской программы по нейрохирургии в 2001-2005 году // Поленовские чтения. – Санкт-Петербург, 2006. – С. 8-13 [Bersnev V.P. Osnovnye itogi nauchnoj dejatel'nosti pri vypolnenii otraslevoj nauchno-issledovatel'skoj programmy po nejrohirurgii v 2001-2005 godu // Polenovskie chteniya. – Sankt-Peterburg, 2006. – S. 8-13].

37. Скоромец А. А., Скоромец Т.А. Топическая диагностика заболеваний нервной системы: Руководство для врачей. – СПб.: Политехника, 2000. – 400 с. [Skoromec A. A., Skoromec T.A. Topicheskaja diagnostika zabojevanij nervnoj sistemy: Rukovodstvo dlja vrachej. – SPb.: Politehnika, 2000. – 400 s.]

38. Состояние нервно-мышечного аппарата у больных с повреждениями ключицы, костей плечевого пояса и проксимального отдела плеча / И.И. Шоломов, С.И. Киреев, К.К. Левченко [и др.] // Практическая неврология и нейрореабилитация. – 2008. – № 3. – С. 16-18 [Sostojanie nervno-myshechnogo apparata u bol'nyh s povrezhdenijami ključicy, kostej plechevogo pojasa i proksimal'nogo otdela plecha / I.I. Sholomov, S.I. Kireev, K.K. Levchenko [i dr.] // Prakticheskaja nevrologija i nejroreabilitacija. – 2008. – № 3. – S. 16-18].

39. Горшков Р.П. Реабилитация больных с повреждением стволос плечевого сплетения (клинико-экспериментальное исследование): Автореф. дисс. ... д-ра. мед. наук.: 14.00.22 / Горшков Роман Петрович. – Саратов, 2009. – 45 с. [Gorshkov R.P. Reabilitacija bol'nyh s povrezhdeniem stvolov plechevogo spletenija (kliniko-jeksperimental'noe issledovanie): Avtoref. diss. ... d-ra. med. nauk.: 14.00.22 / Gorshkov Roman Petrovich. – Saratov, 2009. – 45 s.]

40. Панов Д.Е. Диагностика и тактика лечения больных с повреждениями срединного и локтевого нервов: Дисс. ... канд. мед. наук.: 14.00.22 / Панов Дмитрий Евгеньевич. – Москва, 2006. – 146 с. [Panov D.E. Diagnostika i taktika lechenija bol'nyh s povrezhdenijami sredinnogo i lokteвого nervov: Diss. ... kand. med. nauk.: 14.00.22 / Panov Dmitrij Evgen'evich. – Moskva, 2006. – 146 s.]

41. Берснев В.П., Кокин Г.С., Извекова Т.О. *Практическое руководство по хирургии нервов: в 2-х томах. Т. 2.* – СПб., 2009. – 561 с., 291 с. [Bersnev V.P., Kokin G.S., Izvekova T.O. *Prakticheskoe rukovodstvo po hirurgii nervov: v 2-h tomah. T. 2.* – SPb., 2009. – 561 s., 291 s.].
42. *Iatrogenic nerve lesion following laparoscopic surgery. A case report / V. Michele [et al.] // Annals of medicine and surgery.* – 2018. – Vol. 28. – P. 34-37.
43. Celik G., Ilik M.K. *Effects of Two Different Treatment Techniques on the Recovery Parameters of Moderate Carpal Tunnel Syndrome: A Six-Month Follow-up Study // J. Clin. Neurophysiol.* – 2016. – Vol. 33, № 2. – P. 166-170.
44. Ходжамуродов Г.М., Одинаев М.Ф., Раджабов М. *Опыт применения васкуляризованных трансплантатов для пластики дефектов нервных стволов верхней конечности//Анналы пластической, реконструктивной и эстетической хирургии, - 2012. – № 3. – С. 76-81 [Hodzhamurodov G.M., Odinaev M.F., Radzhabov M. *Opyt primeneniya vaskulyarizirovannyh transplantatov dlja plastiki defektov nervnyh stvolov verhnjej konechnosti//Annaly plasticheskoy, rekonstruktivnoj i jesteticheskoy hirurgii, - 2012. – № 3. – S. 76-81].**
45. Eser F. *Etiological factors of traumatic peripheral nerve injuries // Neurology India.* – 2009. – Vol. 57, № 4. – P. 434-437. DOI: 10.4103/0028-3886.55614.
46. Комягина И.В., Беляков К.М. *Особенности клинко-электронейромиографической картины и результатов ультразвукового исследования периферических нервов при полиневропатиях // Журнал научных статей «Здоровье и образование в XXI веке». – 2013. – Т. 15, № 1-4. – С. 37-39 [Komjagina I.V., Beljakov K.M. *Osobennosti kliniko-jelektronejromiograficheskoy kartiny i rezul'tatov ul'trazvukovogo issledovanija perifericheskikh nervov pri polinevropatijah // Zhurnal nauchnyh statej «Zdorov'e i obrazovanie v XXI veke». – 2013. – T. 15, № 1-4. – S. 37-39].**
47. Шуст Ю.А. *Роль ультразвукового исследования в дифференциальной диагностике нейропатии при различных заболеваниях и оценка анатомии плечевого сплетения в аспекте проведения регионарной анестезии: Автореф. дисс. ... канд. мед. наук.: 14.01.13 /Шуст Юлия Александровна. - Красноярск, 2017. - С. 23-25 [Shust Ju.A. *Rol' ul'trazvukovogo issledovanija v differencial'noj diagnostike nejropatii pri razlichnyh zabolevanijah i ocenka anatomii plechevogo spletenija v aspekte provedenija regionarnoj anestezii: Avtoref. diss. ... kand. med. nauk.: 14.01.13 /Shust Julija Aleksandrovna. - Krasnojarsk, 2017. - S. 23-25].**
48. *Диагностика заболеваний нервной системы / Р.Ф. Гимранов, Ж.В. Гимранова, Е.Н. Ерёмина [и др.] // Издательство российского университета дружбы народов. – Москва, 2003. – 304 с. [Diagnostika zabolevanij nervnoj sistemy / R.F. Gimranov, Zh.V. Gimranova, E.N. Erjomina [i dr.] // Izdatel'stvo Rossijskogo universiteta druzhby narodov. – Moskva, 2003. – 304 s.].*
49. Булатов А.Р. *Клинко-инструментальные характеристики и метаболическая терапия травматических невропатий конечностей: Автореф. дисс. ... канд. мед. наук.: 14.01.11./Булатов Альберт Ренатович. - Санкт-Петербург, 2019. - С. 22-27 [Bulatov A.R. *Kliniko-instrumental'nye harakteristiki i metabolicheskaja terapija travmaticheskikh nevropatij konechnostej: Avtoref. diss. ... kand. med. nauk.: 14.01.11./Bulatov Al'bert Renatovich. - Sankt-Peterburg, 2019. - S. 22-27].**
50. Дадабаев В.К. *Совершенствование судебно-медицинского исследования морфологии и механизма травматических повреждений с применением методов лучевой диагностики: Автореф. дисс. ... канд. мед. наук.: 14.03.05./Дадабаев Владимир Кадырович. - Тверь, 2019. – 152 с. [Dadabaev V.K. *Sovershenstvovanie sudebno-medicinskogo issledovanija morfologii i mehanizma travmaticheskikh povrezhdenij s primeneniem metodov luchevoj diagnostiki: Avtoref. diss. ... kand. med. nauk.: 14.03.05./Dadabaev Vladimir Kadyrovich. - Tver', 2019. – 152 s.].**
51. Журбин Е.А. *Возможности ультразвукового исследования в диагностике и хирургическом лечении повреждений периферических нервов конечностей: Автореф. дисс. ... канд. мед. наук.: 14.01.13.;14.01.18./Журбин Евгений Александрович. - Санкт-Петербург, 2018. - С. 51-53 [Zhurbin E.A. *Vozmozhnosti ul'trazvukovogo issledovanija v diagnostike i hirurgicheskom lechenii povrezhdenij perifericheskikh nervov konechnostej: Avtoref. diss. ... kand. med. nauk.: 14.01.13.;14.01.18./Zhurbin Evgenij Aleksandrovič. - Sankt-Peterburg, 2018. - S. 51-53].**
52. Малецкий Э.Ю. *Возможности ультразвукового исследования при диагностике туннельных невропатий верхней конечности: Автореф. дисс. ... канд. мед. наук.: 14.01.13/Малецкий Эдуард Юрьевич. - Санкт-Петербург, 2017. – 168 с. [Maleckij Je.Ju. *Vozmozhnosti ul'trazvukovogo issledovanija pri diagnostike tunnel'nyh nevropatij verhnjej konechnosti: Avtoref. diss. ... kand. med. nauk.: 14.01.13/Maleckij Jeduard Jur'evich. - Sankt-Peterburg, 2017. – 168 s.].**
53. Приписнова С.Г. *Клинко-сонографические параллели при повреждениях и некоторых заболеваниях кисти: Автореф. дисс. ... канд. мед. наук.: 14.00.22 /Приписнова Светлана Геннадьевна. – Москва, 2006. – Глава 1.3 – 137 с. [Pripisnova S.G. *Kliniko-sonograficheskie paralleli pri povrezhdenijah i nekotoryh zabolevanijah kisti: Avtoref. diss. ... kand. med. nauk.: 14.00.22 /Pripisnova Svetlana Gennad'evna. – Moskva, 2006. – Glava 1.3 – 137 s.].**

DOI 10.54500/2790-1203.S1.2022.239-242

МРНТИ 76.03.43+76.29.38

УДК 616.248: 616.34-08

ПРИМЕНЕНИЕ ОТЕЧЕСТВЕННЫХ ПРОБИОТИКОВ ДЛЯ ЛЕЧЕНИЯ КИШЕЧНОГО ДИСБИОЗА У БОЛЬНЫХ БРОНХИАЛЬНОЙ АСТМОЙ

Алмабаева А.Ы.¹, Тажиметов Б.М.¹, Жаналиева М.К.¹, Айтенова Н.Ж.¹, Келдигулова У.К.¹, Какетаева И.З.²

¹НАО «Медицинский Университет Астаны», 010000, Нур-Султан, пр. Бейбитшилик, 49 А

²Казахстанско-Российский Медицинский университет, г. Алматы, ул. Абылайхана 51/53

¹Алмабаева Айгуль Ыдырысовна – заведующая кафедрой анатомии человека, д.м.н., профессор, НАО «Медицинский Университет Астаны», Нур-Султан, пр. Бейбитшилик, 49 А, topaika@mail.ru, тел:+77017821491

¹Тажиметов Бекзат Махмутович – доцент кафедры анатомии человека НАО «Медицинский Университет Астаны», Нур-Султан, пр. Бейбитшилик, 49 А, bmtazhimetov@mail.ru, тел: +77779199333

¹Жаналиева Марина Кубеновна - профессор кафедры анатомии человека НАО «Медицинский Университет Астаны», Нур-Султан, пр. Бейбитшилик, 49 А, Marinazhmk@mail.ru, тел: +77787757879

¹Айтенова Назым Джамбуловна - доцент кафедры анатомии человека НАО «Медицинский Университет Астаны», Нур-Султан, пр. Бейбитшилик, 49 А, aitenova.nazym@mail.ru, тел: +77752622959

¹Келдигулова Умит Кудайбергеновна – старший преподаватель кафедры анатомии человека НАО «Медицинский Университет Астаны», Нур-Султан, пр. Бейбитшилик, 49 А, Kldgl@bk.ru тел: +77072042353

²Какетаева Индира Зиябековна - старший преподаватель кафедры анатомии Казахстанского Российского Медицинского университета, г. Алматы, ул. Абылайхана 51/53, Indira.Kaketaeva.11@mail.ru, тел: +77085221068

Цель. Устранение кишечных дисфункций с помощью пробиотиков плантофермин и сухая закваска.

Материалы и методы. Клинические наблюдения проводили за 60 пациентами с бронхиальной астмой на фоне дисбактериоза кишечника, получавшими плантофермин сухую закваску.

Результаты и обсуждение. Анализ состава кишечной микрофлоры подтвердил клиническую эффективность биопрепаратов

Заключение. Безусловно, эти результаты можно объяснить влиянием базисной терапии бронхиальной астмы, тем не менее, нельзя исключить и того, что определенную положительную роль сыграла и нормализация кишечной микрофлоры пробиотиками.

Ключевые слова: бронхиальная астма, дисбактериоз кишечника, пробиотики.

THE USE OF PROBIOTICS TO TREAT INTESTINAL DYSBIOSIS IN PATIENTS WITH BRONCHIAL ASTHMA

A. Almabayeva¹, B. Tazhimetov¹, M. Zhanaliyeva¹, N. Aitenova¹, U. Keldigulova¹, I. Kaketaeva²

¹NcJSC "Astana Medical University", 010000, Nur-Sultan, Beibitshilik Ave., 49 A

²Kazakhstan-Russian Medical University, Almaty, 51/53 Abylaikhan str.

¹Aigul Almabayeva – Head of the Department of Human Anatomy, MD, Professor, NpJSC "Astana Medical University", Nur-Sultan, 49A Beibitshilik Ave., topaika@mail.ru, <tel:+77017821491>

КЛИНИКАЛЫҚ МЕДИЦИНА

¹**Bekzat Tazhimetov** – Associate Professor of the Department of Human Anatomy of the NpJSC "Astana Medical University", Nur-Sultan, 49A Beibitshilik Ave., bmtazhimetov@mail.ru, tel: +7779199333

¹**Marina Zhanalieva** - Professor of the Department of Human Anatomy of the NpJSC "Astana Medical University", Nur-Sultan, 49 A Beibitshilik Ave., Marinazhmk@mail.ru, tel: +77787757879

¹**Nazym Aitenova** - Associate Professor of the Department of Human Anatomy of the NpJSC "Astana Medical University", Nur-Sultan, 49A Beibitshilik Ave., aitenova.nazym@mail.ru, tel: +77752622959

¹**Umit Keldigulova** – Senior Lecturer of the Department of Human Anatomy of the NpJSC "Astana Medical University", Nur-Sultan, 49A Beibitshilik Ave., tel: +77072042353

²**Indira Kaketaeva** - Senior lecturer of the Department of Anatomy of the Kazakh-Russian Medical University, Almaty, 51/53 Abylaikhan str., Indira.Kaketaeva.11@mail.ru, tel: +77085221068

Goal. Elimination of intestinal dysfunction with the help of probiotics plantofermin and dry starter culture.

Materials and methods. Clinical observations were carried out on 60 patients with bronchial asthma on the background of intestinal dysbiosis who received plantofermin dry starter culture.

Results and discussion. The analysis of the composition of the intestinal microflora confirmed the clinical efficacy of biologics

Conclusions: Of course, these results can be explained by the influence of basic therapy of bronchial asthma, however, it cannot be excluded that normalization of the intestinal microflora with probiotics also played a certain positive role.

Keywords: bronchial asthma, intestinal dysbiosis, probiotics.

БРОНХИАЛДЫҚ ДЕМІКТІКМЕН НАУҚАСЫНДА ІШЕК ДИСБИОЗЫН ЕМДЕУ ҮШІН ОТАНДЫҚ ПРОБИОТИКТЕРДІ ҚОЛДАНУ.

Алмабаева А.Ы.¹, Тәжіметов Б.М.¹, Жаналиева М.Қ.¹, Әйтенова Н.Ж.¹, Келдіғұлова У.К.¹, Какетаева И.З.²

¹«Астана медицина университеті» КеАҚ, 010000, Нұр-Сұлтан қаласы, Бейбітшілік даңғылы, 49 А

²Қазақстан-Ресей медицина университеті, Алматы қ., көш. Абылайхан 51/53

¹**Алмабаева Айгүл Ыдырысқызы** – «Астана медицина университеті» КеАҚ адам анатомиясы кафедрасының меңгерушісі, медицина ғылымдарының докторы, профессор, Нұр-Сұлтан қаласы, Бейбітшілік даңғылы, 49 А, toraika@mail.ru, тел: +77017821491

¹**Тажиметов Бекзат Махмұтұлы** – «Астана медицина университеті» КеАҚ адам анатомиясы кафедрасының доценті, Нұр-Сұлтан қаласы, Бейбітшілік даңғылы, 49 А, bmtazhimetov@mail.ru, тел: +7779199333

¹**Жаналиева Марина Кубеновна** – «Астана медицина университеті» КеАҚ адам анатомиясы кафедрасының профессоры, Нұр-Сұлтан қ., Бейбітшілік даңғылы, 49 А, Marinazhmk@mail.ru, тел: +77787757879

¹**Әйтенова Назим Джамбуловна** – «Астана медицина университеті» КеАҚ адам анатомиясы кафедрасының доценті, Нұр-Сұлтан қ., Бейбітшілік даңғылы, 49 А, aitenova.nazym@mail.ru, тел: +77752622959

¹**Келдіғұлова Үміт Құдайбергенқызы** – «Астана медицина университеті» КеАҚ адам анатомиясы кафедрасының аға оқытушысы, Нұр-Сұлтан қ., Бейбітшілік даңғылы, 49 А, Kldgl@bk.ru, тел: +77072042353

²**Какетаева Индира Зиябекқызы** – Қазақстан-Ресей медицина университетінің анатомия кафедрасының аға оқытушысы, Алматы қ., көш. Абылайхан 51/53, Indira.Kaketaeva.11@mail.ru, тел: +77085221068

Мақсат. Плантофермин пробиотиктерімен және құрғақ ашытқымен ішек дисфункциясын жою.

Материалдар мен тәсілдер. Плантофермин құрғақ ашытқысын қабылдаған ішек дисбактериозы фондында бронх демікпесі бар 60 науқасқа клиникалық бақылау жүргізілді.

Нәтижелер мен пікірталас. Ішек микрофлорасының құрамын талдау биологиялық өнімдердің клиникалық тиімділігін растады.

Қорытынды. Әрине, бұл нәтижелерді бронх демікпесінің негізгі терапиясының әсерімен түсіндіруге болады, бірақ пробиотиктермен ішек микрофлорасын қалыпқа келтіру де белгілі бір оң рөл атқарғанын жоққа шығаруға болмайды.

Негізгі сөздер: бронх демікпесі, ішек дисбактериозы, пробиотиктер.

Corresponding author: Aigul Almagbayeva – Head of the Department of Human Anatomy, MD, Professor, NpJSC "Astana Medical University", Nur-Sultan, 49A Beibitshilik Ave., topaika@mail.ru , <tel:+77017821491>

Received: 14.06.2022

Accepted: 20.06.2022

Bibliographic reference: Применение отечественных пробиотиков для лечения кишечного дисбиоза у больных бронхиальной астмой/Алмабаева А.Ы., Тажиметов Б.М., Жаналиева М.К. и др. //Астана медициналық журналы. – 2022. – Специальный выпуск № 1. – С.239-242.

По данным Всемирной организации здравоохранения (ВОЗ), заболеваемость аллергией и бронхиальной астмой (БА) в ряде западных государств за 40 лет увеличилась в 2-3 раза и приобрела характер эпидемии. Широкое использование антибактериальных препаратов, а также учащение тяжелых случаев БА в последние годы способствует развитию кишечного дисбактериоза [1,2].

Частота дисбактериоза различной степени выраженности при его активном выявлении у больных с атопическим синдромом достигает 76-98%. Дисбактериоз кишечника, как фактору, способствующему развитию сенсбилизации организма к условно-патогенной флоре кишечника и отягощающему клиническое течение БА, уделяют большое внимание. Известна роль иммуномодулирующего эффекта кишечной микрофлоры, которая обусловлена ее влиянием на дифференцировку Т-лимфоцитов в Пейеровых бляшках [3,4]. Перспективность применения пробиотиков плантофермина и сухой закваски при бронхиальной астме обосновывалось еще тем, что в ряде случаев они обеспечивают заместительный эффект, в случае полного отсутствия нормальной микрофлоры. Другими полезными свойствами пробиотиков были: способность связывать и выводить из макроорганизма токсины и антигены, иммуномодулирующее действие, что особенно важно при бронхиальной астме.

Цель

Устранить кишечную дисфункцию с помощью пробиотиков плантофермина и сухой закваски.

Материалы и методы

Клинические наблюдения проводили за 60 пациентами с бронхиальной астмой на фоне дисбактериоза кишечника, получавшими плантофермин и сухую закваску. Возраст пациентов составлял от 28 до 65 лет.

На основании результатов обследования на дисбактериоз кишечника были выделены две группы больных, в отношении которых применялись две схемы коррекции состава кишечной микрофлоры.

В первую группу (33 человека) входили больные с дефицитом бифидофлоры и эшерихий с нормальной ферментативной активностью. Для их лечения применяли только плантофермин.

Во вторую группу (27 больных) были включены лица, у которых при анализе на дисбактериоз выявлены условно-патогенные бактерии в концентрациях, указывающих на их роль при патологии. При этом случае использовалась вторая схема лечения, включающая прием сухой закваски в течении 5-6 дней. В последующем назначался плантофермин согласно первой схеме.

Результаты и обсуждение

Под влиянием проводимой терапии положительный клинический эффект зарегистрирован уже с 3-5-го дня от начала лечения в виде уменьшения метеоризма, вздутия, дискомфорта и чувства тяжести в животе. Также больные отметили

тенденцию к нормализации стула. По окончании курса лечения положительная динамика выявлена в 92,3% случаев, причем у 30,5% больных практически полностью исчезли клинические симптомы дисбактериоза.

Анализ состава кишечной микрофлоры подтвердил клиническую эффективность биопрепаратов, что проявлялось в изменении структуры дисбактериоза в виде увеличения процента больных с эубиозом и компенсированным дисбактериозом (I степени), уменьшения больных с дисбактериозом II-III степени.

Изучение микрoэкологического статуса кишечника показало достоверно восстановление до уровня показателей здоровых людей количества бифидобактерий (до лечения Ig 5,12±0,16, после Ig 7,34±0,30, p<0,05) и лактобактерий (до лечения Ig 6,05±0,01, после Ig 6,64±1,09, p<0,05). Кроме того, отмечено антагонистическое влияние «Плантафермина» на условно патогенные микроорганизмы (клебсиеллы, протей, гемолизирующие штаммы эшерихий грибы рода Candida) и их ассоциации.

Однако следует отметить, что у 15,2% наблюдавшихся лиц не отмечено положительных сдвигов по клиническим данным и у 19,3% - по составу кишечной микрофлоры.

Следует выделить еще одну деталь: во-первых, превышение улучшения общего состояния по клиническим признакам по сравнению с микробиологическими критериями в обеих обследованных группах, а во-вторых, не было ни одного случая, когда выявилось бы улучшение показателей в составе кишечной микрофлоры без соответствующих изменений жалоб и результатов объективного обследования больных.

Заключение

Безусловно, эти результаты можно объяснить влиянием базисной терапии бронхиальной астмы, тем не менее, нельзя исключить и того, что определенную положительную роль сыграла и нормализация кишечной микрофлоры пробиотиками.

Список литературы

1. Маев И. В. Состояние органов пищеварения при хроническом обструктивном бронхите, бронхиальной астме и эмфиземе легких // Пульмонология. - 2002. - № 4. - С. 85-92 [Maev I. V. Sostojanie organov pishhevarenija pri hronicheskom obstruktivnom bronhite, bronhial'noj astme i jemfizeme legkih // Pul'monologija. - 2002]. - № 4. - С. 85-92..
2. Клеменов А. В. Хроническая дуоденальная непроходимость и дисбактериоз кишечника как факторы патогенеза бронхиальной астмы у больных с несостоятельностью илеоцекального клапана // Аллергология. - 2003. - № 1. - С. 23-26 [Klemenov A. V. Hronicheskaja duodenal'naja neprohodimost' i disbakterioz kishhechnika kak faktory patogeneza bronhial'noj astmy u bol'nyh s nesostojatel'nost'ju ileocekal'nogo klapana // Allergologija. - 2003. - № 1. - С. 23-26].
3. Чучалин А. Г. Бронхиальная астма. - М., 1997. - Т. 2. - С. 40-63 [Chuchalin A. G. Bronhial'naja astma. - М., 1997. - Т. 2. - С. 40-63].
4. Дидковский Н.А., Малашонкиева И.К., Принципы иммунокорректирующей терапии при инфекционно-воспалительных заболеваниях респираторного тракта//Врач. - 2005. - № 10. - С. 17-24 [Didkovskij N.A., Malashonkijeva I.K., Principy immunokorrigirujushhej terapii pri infekcionno-vospalitel'nyh zabolovanijah respiratornogo trakta//Vrach. - 2005. - № 10. - С. 17-24].

DOI 10.54500/2790-1203.S1.2022.243-251

МРНТИ 76.29.48 + 76.29.50

УДК 618.3:578.834.1-071(574.51)

КЛИНИКО-ЛАБОРАТОРНЫЕ НАБЛЮДЕНИЯ ТЕЧЕНИЯ SARS-COV-2 У БЕРЕМЕННЫХ ЖЕНЩИН ГОРОДА АЛМАТЫ

Г.А. Журабекова¹, А.М. Мереке², Ж. Оралхан³

¹Казахский Национальный университет имени аль-Фараби, Казахстан 050040 Алматы, проспект Аль-Фараби 71

²ГКП на ПХВ «ГКИБ им.И.Жекенова», Казахстан, 050040 Алматы, ул. Байзакова 295

³Казахский Национальный университет имени аль-Фараби, Казахстан 050040 Алматы, проспект Аль-Фараби 71

¹Журабекова Гульмира Атагулловна - кандидат медицинских наук, ассоциированный профессор, кафедра Фундаментальной медицины, факультет медицины и здравоохранения, Казахский Национальный университет имени аль-Фараби. gzhurabekova@gmail.com, тел.87021578318

²Мереке Акмарал Мерекеқызы – Казахский Национальный университет имени аль-Фараби, магистрант 1 курса факультета медицины и здравоохранения заведующая Централизованной лабораторией, ГКП на ПХВ «ГКИБ им.И.Жекеновой» УЗО г.Алматы, Байзакова 295. akmaral.mereke@bk.ru, тел.87022921757

³Оралхан Жібек – Казахский Национальный университет имени аль-Фараби, преподаватель. ojebecca@gamil.com, тел.87476206110.

Цель: изучить особенности клинического и лабораторного проявления SARS-CoV-2 среди беременных женщин г.Алматы.

Материал и методы исследования: В исследование включено 278 женщин, из которых: 139 беременных женщин составили исследуемую группу, и 139 женщин не беременных составили контроль.

Результаты. В результате исследования основных показателей получено: Средний возраст женщин пришелся на 30-31 год, т.е. в группе не было женщин раннего и старшего репродуктивного возраста. Индекс массы тела оставался в пределах нормы в обеих группах, учитывался срок беременности. Выяснение вопроса своевременности госпитализации показало, что женщины были госпитализированы в клинику в основном через 5-7 дней от начала заболевания, т.е. отмечается своевременность обращения за медицинской помощью, беспокойство женщин за плод и понимание серьезности патологии.

Заключение. Проведенное исследование показало, что клиническая симптоматика среди инфицированных SARS-CoV-2 беременных женщин характеризовалась общими воспалительными проявлениями, но при этом частота развития осложнений в виде пневмонии была значительно ниже в сравнении с контролем. Клиническое течение вирусной инфекции осложнялось сопутствующими и характерными для беременности проявлениями в виде анемии различной степени и почечной дисфункцией.

Ключевые слова: ковид, SARS-CoV-2, беременность, D-димер, фибриноген.

CLINICAL AND LABORATORY OBSERVATIONS OF THE COURSE OF SARS-COV-2 IN PREGNANT WOMEN IN ALMATY

G. Zhurabekova¹, A. Mereke², J. Oralkhan³,

¹Al-Farabi Kazakh National University, Kazakhstan 050040 Almaty city, Al-Farabi Avenue 71

²I.S.Zhekenov City Clinical Hospital for Infectious Diseases Municipal State Institution on the Right of Economic Management, Kazakhstan, 050040 Almaty city, Baizakov str. 295

³Al-Farabi Kazakh National University, Kazakhstan, Al-Farabi Avenue 71, 050040 Almaty city

КЛИНИКАЛЫҚ МЕДИЦИНА

¹**Gulmira Zhurabekova** - Candidate of Medical Sciences, Associate Professor, Department of Fundamental Medicine, Faculty of Medicine and Public Health, Al-Farabi Kazakh National University. gzhurabekova@gmail.com, Tel: 87021578318

²**Mereke Merekezy** – Al-Farabi Kazakh National University, 1st year master's student of the Faculty of Medicine and Public Health Head of the Centralized Laboratory, I.S.Zhekenov City Clinical Hospital for Infectious Diseases Municipal State Institution on the Right of Economic Management of the Department of Health of Almaty city, Baizakov 295. akmaral.mereke@bk.ru, Tel: 87022921757

³**Zhibek Oralkhan** – Al-Farabi Kazakh National University, Lecturer. ojebecca@gamil.com, Tel: 87476206110.

Objective: to study the features of clinical and laboratory manifestation of SARS-CoV-2 among pregnant women in Almaty city.

Research Material and Methods: the study included 278 women, of whom: 139 pregnant women constituted the study group, and 139 nonpregnant women constituted the control group.

Results. The average age of the women was 30-31 years old, i.e., there were no women of early and older reproductive age in the group. Body mass index remained within normal limits in both groups; gestational age was taken into account. Finding out the timeliness of hospitalization showed that women were admitted to the clinic mostly in 5-7 days from the onset of the disease, i.e. there was timely application for medical care, women were concerned about the fetus and understood the severity of the pathology.

Conclusion. This study showed that clinical symptomatology among SARS-CoV-2-infected pregnant women was characterized by general inflammatory manifestations, but the incidence of pneumonia complications was significantly lower compared to control. The clinical course of viral infection was complicated by concomitant and characteristic manifestations of pregnancy in the form of anemia of varying degrees and renal dysfunction.

Keywords: COVID, SARS-CoV-2, pregnancy, D-dimer, fibrinogen.

АЛМАТЫДАҒЫ ЖҮКТІ ӘЙЕЛДЕРДЕГІ SARS-COV-2 АҒЫМЫНЫҢ КЛИНИКАЛЫҚ ЖӘНЕ ЗЕРТХАНАЛЫҚ БАҚЫЛАУЛАРЫ

Г.А. Журабекова¹, А.М. Мереке², Ж. Оралхан³

¹аль-Фараби атындағы Қазақ Ұлыттық Университеті, Қазақстан 050040 Алматы, Аль-Фараби 71 даңғылы

²ГКП на ПХВ «ГКИБ им. И. Жекенова», Қазақстан, 020000 Алматы, ул. Байзақова 295

³аль-Фараби атындағы Қазақ Ұлыттық Университеті, Қазақстан 050040 Алматы, Аль-Фараби 71 даңғылы

¹**Журабекова Гүлмира Атагулловна** - медицина ғылымдарының кандидаты, қауымдастырылған профессор, Фундаменталды медицина кафедрасы, медицина және денсаулық сақтау факультеті, Әл-Фараби атындағы Қазақ ұлттық университеті. gzhurabekova@gmail.com, тел.87021578318

²**Мереке Акмарал Мерекеқызы** – Әл-Фараби атындағы Қазақ ұлттық университеті, медицина және денсаулық сақтау факультетінің 1 курс магистранты, орталықтандырылған зертхана меңгерушісі, Алматы қаласы ДСБ ШЖҚ «И.Жекенова атындағы ҚҚЖА» МКК, Байзақова 295. akmaral.mereke@bk.ru, тел. 87022921757

³**Оралхан Жібек** – Әл-Фараби атындағы Қазақ ұлттық университеті, оқытушы. ojebecca@gamil.com, тел.87476206110.

Мақсаты: Алматы қаласының жүкті әйелдері арасында SARS-CoV-2 клиникалық және зертханалық көріністерінің ерекшеліктерін зерттеу.

Зерттеу материалдары мен әдістері: зерттеуге 278 әйел кіреді, оның ішінде 139 жүкті әйел зерттелетін топты және 139 жүкті емес әйел бақылауды құрады.

Нәтижелері. Негізгі көрсеткіштерді зерттеу нәтижесінде алынды: әйелдердің орташа жасы 30-31 жас аралығында болды, яғни топта ерте және үлкен репродуктивті жастағы әйелдер болған жоқ. Дене салмағының индексі екі топта да қалыпты шектерде қалды, жүктілік кезеңі ескерілді. Ауруханаға жатқызудың уақтылығы туралы мәселені анықтау әйелдердің клиникаға негізінен аурудың басталуынан 5-7 күн өткен соң ауруханаға жатқызылғанын көрсетті, яғни медициналық көмекке жүгінудің уақтылығы, әйелдердің ұрыққа деген алаңдаушылығы және патологияның ауырлығын түсіну байқалады.

Қорытынды. Зерттеу көрсеткендей, SARS-CoV-2 жұқтырған жүкті әйелдердің клиникалық белгілері жалпы қабыну көріністерімен сипатталды, бірақ сонымен бірге пневмония түріндегі асқынулардың даму жиілігі бақылаумен салыстырғанда едәуір төмен болды. Вирустық инфекцияның клиникалық ағымы әртүрлі дәрежедегі анемия және бүйрек функциясының бұзылуы түрінде жүктілікке тән және ілеспе көріністермен қиындады.

Түйінді сөздер: ковид, SARS-CoV-2, жүктілік, D-димер, фибриноген/

Corresponding author: Zhurabekova Gulmira Atagullovna, candidate of medical sciences, associate professor. Department of fundamental Medicine, Faculty of Medicine and Health Care, Al-Farabi Kazakh National University, Almaty, Kazakhstan.

Postal code: 050012

Address: Almaty.

Phone: 87021578318

E-mail: gzhurabekova@gmail.com

Received: 15.06.2022

Accepted: 28.06.2022

Bibliographic reference: Журабекова Г.А., Мереке А.М., Оралхан Ж. Клинико-лабораторные наблюдения течения SARS-CoV-2 у беременных женщин города Алматы//Астана медициналық журналы. – 2022. – Специальный выпуск № 1. – С.243-251.

Введение

Известно, что тяжелый острый респираторный синдром SARS-CoV-2, возбудителем которого является вирус COVID-19, впервые появился в Ухане, Китай, в декабре 2019 года, а к марту 2020 года Всемирной организацией здравоохранения была объявлена пандемия. К сожалению, пандемия COVID-19 перегрузила системы здравоохранения в большинстве стран и привела к огромным экономическим потерям [1,2]. Передача SARS-CoV-2 обычно происходит воздушно-капельным путем. Средний инкубационный период составляет 6,4 дня, а проявляющиеся симптомы обычно включают лихорадку, кашель, одышку, миалгию или утомляемость. В то время как у большинства пациентов, как правило, заболевание протекает в легкой форме, у меньшинства пациентов развивается тяжелая гипоксия, требующая госпитализации и искусственной вентиляции легких [3,4].

К сожалению, коронавирусная инфекция оказалась крайне опасной для беременных и новорожденных, ситуация осложнялась тем, что были противопоказания для вакцинации беременных, поэтому женщины и новорожденные оставались не защищенными и наиболее уязвимыми перед неизученной вирусной инфекцией. По данным Министерства здравоохранения республики Казахстан на июль 2021 года, среди инфицированных было зарегистрировано 40 случаев материнской смертности от коронавирусной инфекции. Коронавирусная инфекция, которая стала подвергаться многократной мутации, стала давать различные осложнения, не оставляя шансов на совершенствование протоколов лечения, отработки наилучшей тактики планирования и ведения родов.

Беременность – как состояние с изменением уровня гормонов, физиологическим уменьшением объема легких из-за растущей матки и легким иммунодефицитным состоянием предрасполагает к более быстрому ухудшению клинического течения и приводит к большему риску причинения вреда как матери, так и плоду. Поэтому исследование здоровья матери и плода в условиях инфицирования проводилось под различной призмой медицинской науки. Наше исследование является небольшим фрагментом биомедицинского аспекта исследования течения ковидной инфекции у беременных.

Цель

Изучить особенности клинического и лабораторного проявления SARS-CoV-2 среди беременных женщин г. Алматы.

Материал и методы исследования

В исследование включено 278 женщин, из которых: 139 беременных женщин составили исследуемую группу, и 139 женщин не беременных составили контроль. Все женщины являлись пациентками ГКП на ПХВ «ГКИБ им. И. Жекеновой» г. Алматы, госпитализированные в экстренном порядке с различными осложнениями ковидной инфекции в период с августа 2020 года по август 2021 года. Проведено ретроспективное исследование на основе изучения медицинских карт в системе *Datumed*, исследуемые показатели были классифицированы на следующие исследуемые направления: клинические проявления, акушерский анамнез, лабораторные показатели.

Вторым этапом проведено проспективное исследование интервьюирование женщин. В опрос включено 140 женщин, которые добровольно ответили на заданные вопросы. Период интервьюирования декабрь 2021 –апрель 2022года. Заданы три вопроса основанных на исследованиях [5-7]:

1. Вид родоразрешение: самостоятельные роды или путем кесарева сечения?
2. На какой неделе было родоразрешение?
3. Состояние ребенка?

Статистическая обработка полученных данных проводилась с помощью программы Microsoft Office Excel 2007 и пакета статистических программ IBM SPSS Statistics. Оценку статистической значимости различий производили с использованием параметрического t-критерия Стьюдента для независимых выборок ($M \pm \sigma$). Различия во всех случаях оценивали как статистически значимые при $p < 0,05$. U - критерий Манна-Уитни, использовали для двух зависимых выборок непараметрического теста нулевой гипотезы. Chi-squared test представляет с собой проверку статистической гипотезы, используемый для определения возможного вывода из двух разных и, вероятно, противоречащих друг другу гипотез.

Результаты

В результате исследования основных показателей получено: Средний возраст женщин пришелся на 30-31 год, т.е. в группе не было женщин раннего и старшего репродуктивного возраста. Индекс массы тела оставался в пределах нормы в обеих группах, учитывался срок беременности. Выяснение вопроса своевременности госпитализации показало, что женщины были госпитализированы в клинику в основном через 5-7 дней от начала заболевания, т.е. отмечается своевременность обращения за медицинской помощью, обеспокоенность женщин за плод и понимание серьезности патологии (таблица 1).

Таблица 1 - Общие данные женщин двух групп.

	Исследуемая группа беременные (n = 139)	Контроль (n = 139)	P Value
Возраст	30.0± 5.0	30.8±3.5	0.12 (t test)
ИМТ	25.7±4.5	24.0±4.8	0.004 (t test)
Срок от начала появления симптоматики	5.5±2.5	7.2±3.7	0.00 MannTest
Национальность			

КЛИНИКАЛЬҚ МЕДИЦИНА

Казашки	106 (76.3%)	98 (70.5%)	0.28 (Chi)
Другие национальности	33 (23.7%)	41 (29.5%)	
Трудоустроенность			
Работает	87 (62.6%)	67 (48.2%)	0.016 (Chi)
Домохозяйка	52 (37.4%)	72 (51.8%)	
Наличие осложнения			
Пневмония	106 (76%)	56 (40%)	0.00(Chi)
Без патологии	33 (24%)	83 (60%)	

В исследовании преобладало казахское население, мы считаем, что это связано в первую очередь с их этническим превалярованием в городе и никак не связано с повышенной чувствительностью соответственно национальной принадлежности. Так по данным государственных органов численность казахов на конец 2019 года составлял 60,42%. Интересным оказался результат, что по трудовой занятости беременные женщины были в 2 раза выше (63% имели работу), чем не беременные. Основным путем передачи инфекции считался контакт с инфицированным, и чаще всего это происходило в местах скопления людей или в рабочих коллективах. Но учитывая, что 51,8% домохозяек из контрольной группы также были госпитализированы в клинику

Изучая осложнения инфекции, мы в первую очередь учитывали наличие пневмонии, как самого грозного проявления заболевания. 76% беременных женщин поступили с пневмонией, тогда как в контроле было только у 40%.

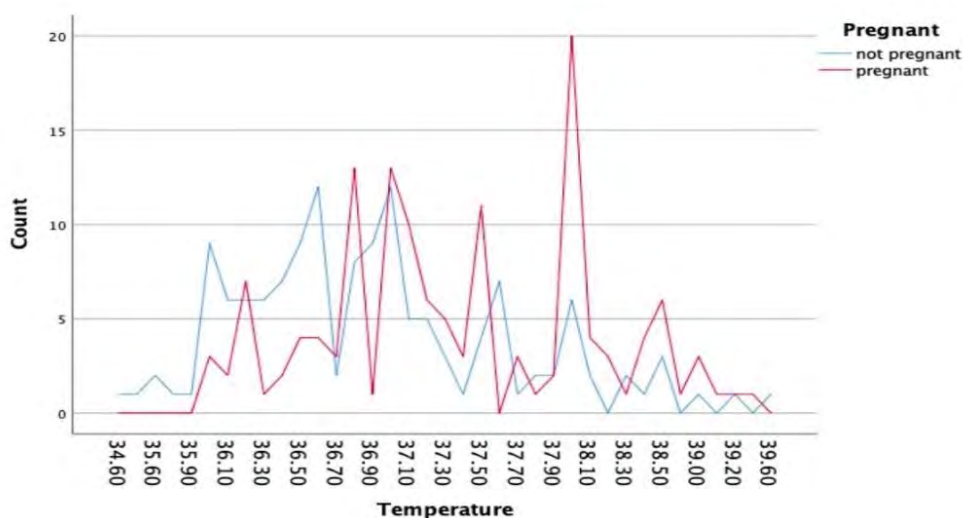


Рисунок 1 - Данные температурных показателей женщин при поступлении.

Исследование показало, что в группе беременных женщин в сравнении с контролем выше 37°C отмечалась чаще и пик повышения составил 38°C. По этим данным можно судить о повышенной реактивности беременной женщины, возможно обусловленной функциональными изменениями в организме.

КЛИНИКАЛЬҚ МЕДИЦИНА

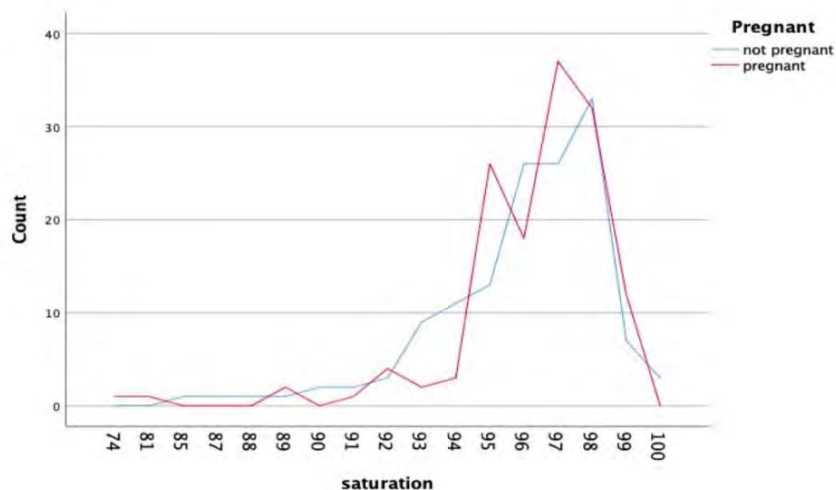


Рисунок 2 - Показатели сатурации в двух группах женщин при поступлении.

Как известно, сатурация отражает степень дыхательной недостаточности. Низкий показатель сатурации является одним из важных критериев для госпитализации больного с коронавирусом. В условиях пандемии было установлено, что при снижении сатурации до 93%, это является прямым показанием к экстренной госпитализации. В нашем случае незначительное количество беременных и небеременных женщин поступали с показателем сатурации в диапазоне 93-94%. В целом сатурация в обеих группах поддерживалась выше 96%. Несмотря на физиологические изменения функциональной способности легких, грудной клетки беременных – критических осложнений не наблюдалось. Этот факт мы расцениваем как своевременная госпитализация женщин с легким течением заболевания. Лабораторные исследования: в нашем исследовании у 76% беременных женщин выявлена анемия средней степени тяжести.

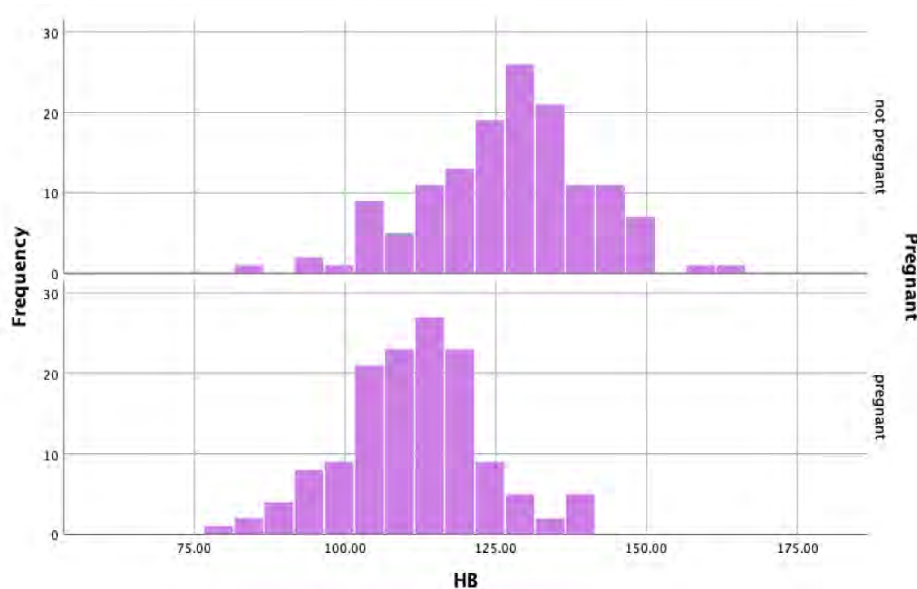


Рисунок 3 - Распределение уровня гемоглобина в двух группах женщин.

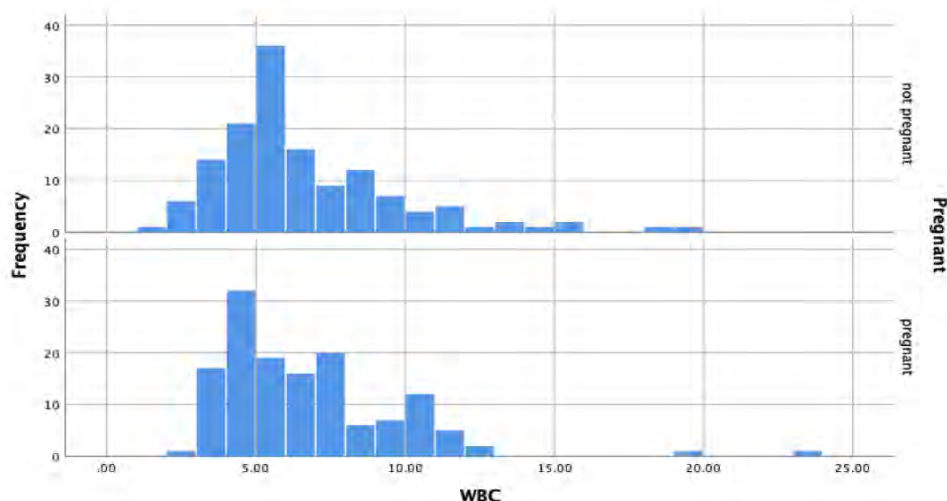


Рисунок 4- Распределение показателей лейкоцитов в двух группах женщин.

У 57% беременных женщин отмечен лейкоцитоз, в контроле этот показатель составил 43%. Распределение в трех категориях: низкое, в пределах нормы и высокое содержание лейкоцитов распределилось практически в одинаковом диапазоне в двух группах (рисунок 4).

Одним из важных лабораторных показателей при ковидной инфекции является оценка уровня С реактивного белка и оценка состояния гемостаза, изучение коагулограммы крови (таблица 2).

Таблица 2 - Показатели системы гемостаза и С-реактивного белка в двух группах.

	Беременные (n = 139)	Контроль (n = 139)	P Value
Фибриноген	4.4±1.0	3.2±1.3	0.05
Низкий	2(17%)	10(83%)	0.00
В пределах нормы	50(33%)	104(67%)	
Высокий	87(78%)	25(22%)	
С реактивный белок	Mean 20.5±20.6 Median 15,1	Mean 13.3±30.8 Median 5,6	0.001
В пределах нормы	22 (15%)	50 (36%)	0.00
Высокий	117 (85%)	89 (64%)	
D димер	Mean 626±443 Median 503	Mean 515±304 Median 466	0.03
В пределах нормы	98 (70%)	111(80%)	0.07
Высокий	41(30%)	28(20%)	

В группе беременных женщин отмечается повышение уровня фибриногена выше 4 и достигает уровня 4. Тогда как в группе контроля в основном диапазон между 2 и 4. У беременных. С реактивный белок был в пределах 20,5 мм\час, тогда как в контроле 13. Есть достоверная разница в показателях двух групп. Уровень D димера как показано в таблице 2. Большей частью был в пределах нормы, но в группе беременных женщин повышенный показатель был выше чем в контроле. Тенденция распределения показателей представлена на рисунке 5.

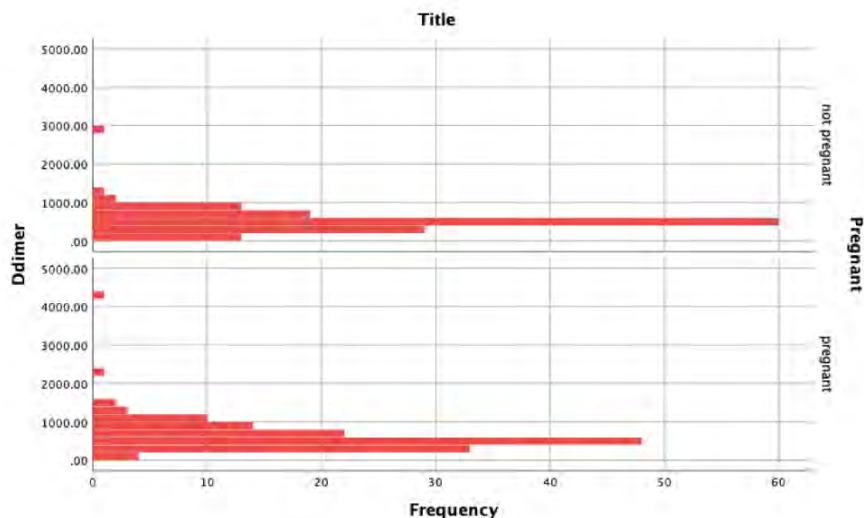


Рисунок 5 - Уровень D димера в двух группах.

Обсуждение

Физиологические изменения, происходящие во время беременности, делают мать более уязвимой для тяжелых инфекций [8]. Анатомические изменения, такие как увеличение поперечного диаметра грудной клетки и приподнятый уровень диафрагмы, снижают толерантность матери к гипоксии [9]. Изменения объема легких и вазодилатация создают благоприятные условия к развитию отека слизистой оболочки и увеличению секреции в верхних дыхательных путях. Кроме того, изменения клеточного иммунитета способствуют повышенной восприимчивости беременных женщин к заражению внутриклеточными организмами, такими как вирусы [10]. Что касается плода и новорожденного, то незрелость врожденной и адаптивной иммунной систем делает их очень восприимчивыми и уязвимыми к инфекциям [11]. Нарушение регуляции таких факторов, как цитокины и каскад комплемента, может иметь пагубные последствия для развития и функционирования мозга [12]. Поэтому особый интерес у исследователей был направлен на выяснение того, может ли инфекционный агент инфицировать плод или новорожденного путем вертикальной передачи. Беременные женщины и их новорожденные в Республике Казахстан всегда оценивались как потенциальная группа риска, а в условиях пандемии COVID-19 контроль был значительно усилен. В нашем исследовании выявлено, что беременные женщины обращались за медицинской помощью в среднем через 5-6 дней от начала появления первых признаков инфицирования. Течение ковидной инфекции характеризовалось течением от легкой до средней степени тяжести. За время нахождения в стационаре у беременных не наблюдались осложнения со стороны беременности, все были выписаны с выздоровлением и родоразрешение проводилось в специализированном роддоме. Проведенное интервьюирование женщин после родов выявило, что существенного воздействия ковидной инфекции на плод не оказано. Важным показателем последствий ковидной инфекции явилось исследование завершения родов. Во многих исследованиях проведенных в течении последних двух лет за время пандемии, многими авторами указано, что родовспоможение решалось путем Кесарева сечения для избежания осложнений и сохранения жизни как плода, так и матери. В нашем случае беременность была без осложнений в двух группах и женщины смогли самостоятельно родить через естественные родовые пути (более 90%). Как известно

вес ребенка является одним из главных показателей развития плода, его дальнейшей функциональной способности и определяет прогноз постнатального развития. Не вдаваясь в более тонкие детали неонатологии, был поставлен роженицам только один вопрос относительно состояния ребенка - вес ребенка при рождении. Более 90% респонденток обеих групп отметили нормальный вес ребенка при рождении, при этом все женщины родили в нормальные сроки. У 4% женщин, переболевших ковидной инфекцией отмечены преждевременные роды. Мы, к сожалению, не можем обсудить причину преждевременных родов у этой части женщин, так как не предлагали другие вопросы.

Заключение

Таким образом, проведенное исследование показало, что клиническая симптоматика среди инфицированных SARS-CoV-2 беременных женщин характеризовалась общими воспалительными проявлениями, но при этом частота развития осложнений в виде пневмонии была значительно ниже в сравнении с контролем. Клиническое течение вирусной инфекции осложнялось сопутствующими и характерными для беременности проявлениями в виде анемии различной степени и почечной дисфункцией. Интервьюирование показало, что женщины из исследуемой группы по срокам родоразрешения и весу ребенка не имели существенных отклонений. Основной срок родов пришелся на срок 39-40 недель, естественным путем. В исследуемой группе не отмечено материнской и детской смертности.

Список литературы:

1. COVID-19 pandemic: from origins to outcomes. A comprehensive review of viral pathogenesis, clinical manifestations, diagnostic evaluation, and management/Rohan Kumar Ochani, Ameema Asad, Farah Yasmin et al.// *Infez Med.* - 2021 Mar 1. – Vol. 29 (1). – P. 20-36.
2. Papanikolaou V., Chrysovergis A. From delta to Omicron: S1-RBD/S2 mutation/deletion equilibrium in SARS-CoV-2 defined variants.//*Gene.* - 2022 Mar 10. – Vol. 814. – P. 146134. doi: 10.1016/j.gene.2021.146134.
3. Huang C., Wang Y. Clinical features of patients infected with 2019 novel coronavirus in Wuhan, China.//*Lancet.* – 2020. – Vol. 395. – P. 497–506 Published Online January 24, 2020 [https://doi.org/10.1016/S0140-6736\(20\)30183-5](https://doi.org/10.1016/S0140-6736(20)30183-5).
4. Chen N., Zhou Min Epidemiological and clinical characteristics of 99 cases of 2019 novel coronavirus pneumonia in Wuhan, China: a descriptive study.//*Lancet.* - 2020 Feb 15. – Vol. 395 (10223). – P. 507-513. doi: 10.1016/S01406736(20)30211-7.
5. Melo G.C., Araújo K.C.G.M. COVID-19 infection in pregnant women, preterm delivery, birth weight, and vertical transmission: a systematic review and meta-analysis.//*Cad Saude Publica.* – 2020. – Vol. 36 (7). - e00087320. doi: 10.1590/0102-311x00087320. Epub 2020 Jul 17. PMID: 32696830.
6. Giaxi P., Maniattelli E., Vivilaki V.G. Evaluation of mode of delivery in pregnant women infected with COVID-19.//*Eur J Midwifery.* - 2020 Jul 2. – Vol. 4. – P. 28. doi: 10.18332/ejm/123888. PMID: 33537629; PMCID: PMC7839092.
7. Association Between Mode of Delivery Among Pregnant Women With COVID-19 and Maternal and Neonatal Outcomes in Spain. / Martinez-Perez O., Vouga M., Cruz Melguizo S. et al. //*JAMA.* - 2020 Jul 21. – Vol. 324 (3). – P. 296-299. doi: 10.1001/jama.2020.10125. Erratum in: *JAMA.* - 2020 Jul. 21 - Vol. 324 (3). – P. 305. PMID: 32511673; PMCID: PMC7281380.
8. Goodnight W.H., Soper D.E. Pneumonia in pregnancy.// *Crit Care Med.* – 2005. – Vol. 33. - S390-S397.
9. O'Day M.P. Cardio-respiratory physiological adaptation of pregnancy.//*Semin Perinatol.* – 1997. – Vol. 21. – P. 268-275.
10. Nelson-Piercy C. Respiratory disease //*Handbook of Obstetric Medicine.* Boca Raton: CRC Press, 2015. - 371 p.
11. Human perinatal immunity in physiological conditions and during infection./van Well G.T.J., Daalderop L.A., Wolfs T., Kramer B.W.//*Mol Cell Pediatr.* – 2017. – Vol. 4. – P. 4.
12. Tsafaras G.P., Ntontsi P., Xanthou G. Advantages and limitations of the neonatal immune system.//*Front Pediatr.* – 2020. – Vol. 8. – P. 5.

DOI 10.54500/2790-1203.S1.2022.252-261

МРНТИ 76.35.43

УДК 614.824:340.6:613.81

СУДЕБНО-МЕДИЦИНСКАЯ ОЦЕНКА ВЛИЯНИЯ ВЫСОКОЙ ТЕМПЕРАТУРЫ И СТЕПЕНИ АЛКОГОЛЬНОЙ ИНТОКСИКАЦИИ НА КОНЦЕНТРАЦИЮ КАРБОКСИГЕМОГЛОБИНА В КРОВИ ПРИ СМЕРТЕЛЬНЫХ ОТРАВЛЕНИЯХ УГАРНЫМ ГАЗОМ

А.Е. Нургалиева, М.С. Шайкенова, Б.М. Зиябаева, И.М. Иманмадиева

НАО «Медицинский университет Астана», Казахстан, 010000, Нур-Султан, ул. Бейбитшилик, 49/А

Нургалиева Акбота Ертисбаевна – магистр медицинских наук, ассистент кафедры патологической анатомии НАО «Медицинский университет Астана», г. Нур-Султан, Бейбитшилик, 49а, Индекс 010000, +7072921919, bota-19-07-91@mail.ru.

Шайкенова Меруерт Сабитовна - магистр медицинских наук, ассистент кафедры патологической анатомии НАО «Медицинский университет Астана», г. Нур-Султан, Бейбитшилик, 49а, Индекс 010000, +7472073572, m-shajkenova90@yandex.ru.

Зиябаева Ботакоз Мухамметовна - ассистент кафедры патологической анатомии НАО «Медицинский университет Астана», г. Нур-Султан, Бейбитшилик, 49а, Индекс 010000, +7072726373, bziyabaeva@mail.ru.

Иманмадиева Индира Мухамедкалиевна - ассистент кафедры патологической анатомии НАО «Медицинский университет Астана», г. Нур-Султан, Бейбитшилик, 49а, Индекс 010000, +7075288615, ainash.altai-86@mail.ru.

Введение. Работа посвящена исследованию влияния определенных факторов такие как высокая температура и алкогольная интоксикация на концентрацию карбоксигемоглобина в крови при смертельных отравлениях угарным газом.

Цель. Оценить влияние высокой температуры и степень алкогольной интоксикации на концентрацию карбоксигемоглобина в трупной крови при смертельных отравлениях угарным газом.

Материалы и методы. Архивный материал филиала РКП «Центр судебных экспертиз МЮ РК» ИСЭ по г. Нур-Султан: заключения судебно-медицинских экспертиз и химико-токсикологических исследований трупной крови от 120-ти погибших в результате отравления угарным газом за период 2015-2019 годы.

Результаты. Проведен анализ летальных исходов отравления угарным газом на фоне алкогольной интоксикации по городу Нур-Султан за период 2015-2019 годы.

Заключение. Степень алкогольной интоксикации и высокая температура могут оказывать воздействие на концентрацию карбоксигемоглобина в крови трупа.

Ключевые слова: угарный газ, высокая температура, карбоксигемоглобин, этанол.

FORENSIC MEDICAL ASSESSMENT OF THE EFFECT OF HIGH TEMPERATURE AND DEGREE OF ALCOHOL INTOXICATION ON CARBOXYHEMOGLOBIN CONCENTRATION IN THE BLOOD IN FATAL CARBON MONOXIDE POISONING

A. Nurgaliyeva, M. Shaikenova, B. Ziyabayev, I. Imanmadieva

NcJSC "Astana Medical University", Kazakhstan 010000 Nur-Sultan, st. Beibitshilik 49/A

Akbota Nurgaliyeva – master degree, assistant of the department of pathological anatomy of NcJSC "Astana Medical University", Nur-Sultan city, Beibitshilik 49A, Index 010000, +7072921919, bota-19-07-91@mail.ru.

Meruyert Shaikenova - master degree, assistant of the department of pathological anatomy of NcJSC "Astana Medical University", Nur-Sultan city, Beibitshilik 49A, Index 010000, +7472073572, m-shajkenova90@yandex.ru.

Botakoz Ziyabayeveva - assistant of the department of pathological anatomy of NcJSC "Astana Medical University", Nur-Sultan city, Beibitshilik 49A, Index 010000, +7027276373, bziyabaeva@mail.ru.

Indira Imanmadieva - assistant of the department of pathological anatomy of NcJSC "Astana Medical University", Nur-Sultan city, Beibitshilik 49A, Index 010000, +7075288615, ainash.altai-86@mail.ru.

Introduction. The work is devoted to the study of the influence of certain factors such as high temperature and alcohol intoxication on the concentration of carboxyhemoglobin in the blood in fatal carbon monoxide poisoning.

The Purpose. To evaluate the effect of high temperature and the degree of alcohol intoxication on the concentration of carboxyhemoglobin in cadaveric blood in fatal carbon monoxide poisoning.

Materials and methods. Archival material of the branch of the RSE "Center for Forensic Examinations of the Ministry of Justice of the Republic of Kazakhstan" ISE in Nur-Sultan: conclusions of forensic medical examinations and chemical-toxicological studies of cadaveric blood from 120 victims of carbon monoxide poisoning for the period 2015-2019.

Results. The analysis of fatal outcomes of carbon monoxide poisoning on the background of alcohol intoxication in the city of Nursultan for the period 2015-2019 was carried out.

Conclusion. The degree of alcohol intoxication and high temperature can affect the concentration of carboxyhemoglobin in the blood of a corpse.

Keywords: carbon monoxide, high temperature, carboxyhemoglobin, ethanol.

КӨМІРҚЫШҚЫЛ ГАЗЫМЕН УЛАНУ КЕЗІНДЕ ҚАНДАҒЫ КАРБОКСИГЕМОГЛОБИН КОНЦЕНТРАЦИЯСЫНА ЖОҒАРЫ ТЕМПЕРАТУРА МЕН АЛКОГОЛЬДІК УЫТТАНУ ДӘРЕЖЕСІНІҢ ӘСЕРІН СОТ - МЕДИЦИНАЛЫҚ БАҒАЛАУ

А.Е. Нургалиева, М.С. Шайкенова, Б.М. Зиябаева, И.М. Иманмадиева

«Астана медициналық университеті» КеАҚ, Қазақстан, 010000, Нұр-Сұлтан, Бейбітшілік көш. 49/А

Нургалиева Ақбота Ертісбайқызы – медицина ғылымдарының магистрі, КеАҚ «Астана медицина университеті», Патологиялық анатомия кафедрасының ассистенті, Нұр-Сұлтан қаласы, Бейбітшілік 49А, Индекс 010000, +7072921919, bota-19-07-91@mail.ru.

Шайкенова Меруерт Сәбитқызы - медицина ғылымдарының магистрі, КеАҚ «Астана медицина университеті», Патологиялық анатомия кафедрасының ассистенті, Нұр-Сұлтан қаласы, Бейбітшілік 49А, Индекс 010000, +7472073572, m-shajkenova90@yandex.ru.

Зиябаева Ботакөз Мұхамметқызы - КеАҚ «Астана медицина университеті», Патологиялық анатомия кафедрасының ассистенті, Нұр-Сұлтан қаласы, Бейбітшілік 49А, Индекс 010000, +7027276373, bziyabaeva@mail.ru.

Иманмадиева Индира Мұхамедқалиқызы - КеАҚ «Астана медицина университеті», Патологиялық анатомия кафедрасының ассистенті, Нұр-Сұлтан қаласы, Бейбітшілік 49А, Индекс 010000, +7075288615, ainash.altai-86@mail.ru.

Кіріспе. Жұмыс белгілі бір факторлардың әсерін зерттеуге арналған мысалы, жоғары температура және алкогольдік мас болу, көміртегі тотығымен улану кезінде қандағы карбоксигемоглобин концентрациясына.

Зерттеудің мақсаты. Көмірқышқыл газымен улану кезінде қадавер қанындағы карбоксигемоглобин концентрациясына жоғары температура мен алкогольдік мас болу дәрежесін бағалау.

Материалдар мен әдістер. ИСЭ "ҚР ӘМ Сот сараптамалары орталығы" РМҚК Нұр-сұлтан қаласы бойынша филиалының мұрағаттық материалы: 2015-2019 жылдар кезеңінде улы газбен улану салдарынан қаза тапқан 120 адамның мәйіт қанын сот-медициналық сараптамалар мен химиялық-токсикологиялық зерттеулердің қорытындылары.

Нәтижелер. 2015-2019 жылдар кезеңінде Нұрсұлтан қаласы бойынша алкогольдік улану аясында тұншықтырғыш газбен уланудың өлім-жітім нәтижесіне талдау жүргізілді.

Қорытынды. Алкогольдің мас болу дәрежесі және жоғары температура мәйіттің қанындағы карбоксигемоглобин концентрациясына әсер етуі мүмкін.

Кілт сөздер: көмірқышқыл газы, жоғары температура, карбоксигемоглобин, этанол.

Corresponding author: Nurgaliyeva Akbota – master degree, assistant of the department of pathological anatomy of NcJSC “Astana Medical University”, Nur-Sultan city, Beibitshilik 49A, Index010000, +77072921919, bota-19-07-91@mail.ru

Received 14.06.2022.

Accepted 22.06.20220

Bibliographic reference: Судебно-медицинская оценка влияния высокой температуры и степени алкогольной интоксикации на концентрацию карбоксигемоглобина в крови при смертельных отравлениях угарным газом/А.Е. Нургалиева, М.С. Шайкенова, Б.М. Зиябаева, И.М. Иманмадиева//Астана медициналық журналы. – 2022. – Специальный выпуск № 1. – С.252-261.

Введение

При попадании определенного количества угарного газа в организм человека возникает патологическое состояние, что в дальнейшем может привести к смерти. В то же время, экспертная практика показывает, что по субъективным и объективным причинам не всегда можно дать точные и рациональные ответы на все вопросы, которые интересуют следствие, целый ряд вопросов по данной проблеме носит спорный характер [1-4]. Для постановки судебно-медицинского диагноза особую сложность составляют случаи отравления угарным газом на фоне интоксикации этанола, в частности если в крови трупа обнаружена значительная концентрация этанола и карбоксигемоглобина одновременно [5-7].

Некоторые авторы [8,9] отмечают, что токсическое действие угарного газа и этилового спирта взаимно усиливается, это означает что они могут совместно влиять на организм. Этиловый спирт приводит к накоплению карбоксигемоглобина в крови, далее это может привести к развитию смертельного отравления угарным газом. Большая концентрация карбоксигемоглобина в крови трупа (>50 %) при тяжелой степени алкогольной интоксикации имеет достоверные критерии, а именно очень короткая токсикогенная фаза, это может быть доказательством моментальной гибели на месте происшествия, и, наоборот, низкая концентрация карбоксигемоглобина в крови, и лёгкая степень алкогольной интоксикации может свидетельствовать о смерти пострадавшего уже вне исходного очага поражения, или требуют поиска других причин смерти [10-12].

Кроме этого, этиловый спирт оказывает существенное влияние на частоту поражении нервной, сердечно-сосудистой, дыхательной систем, что также отягощает течение острых отравлений угарным газом и увеличивает летальность. Этиловый спирт может привести к ухудшению восприятия, нарушение координации движения, эйфории, уменьшение сенсорной реакции и уменьшает возможность правильной оценки надвигающейся опасности на организм в случае пожара [13,14].

В то же время ряд авторов [15,16] утверждают, что у некоторых трупов, обнаруженных в очаге пожара, содержание СОНб в крови было меньше 50%. Не исключено, что при экспертизе трупа в результате отравления СО в очаге пожара недостаточно учитывается влияние других факторов на концентрацию СОНб в крови трупа.

Цель

Оценить влияние высокой температуры и степень алкогольной интоксикации на концентрацию карбоксигемоглобина в трупной крови при смертельных отравлениях угарным газом.

Материалы и методы исследования

Архивный материал филиала РГКП «Центр судебных экспертиз МЮ РК» ИСЭ по г. Нур-Султан Республики Казахстан, заключения судебно-медицинских экспертиз и химико-токсикологических исследований лиц, погибших в результате отравления угарным газом за период 2015-2019 годы общим количеством 120. Концентрацию карбоксигемоглобина в крови в химико-токсикологическом отделении определяли спектрофотометрическим методом. Исследование этанола в крови и моче (ткань почек) проводили газохроматографическим методом. Использован ретроспективный анализ заключений судебно-медицинских экспертиз и химико-токсикологических исследований лиц погибших в результате отравления угарным газом. Статистический анализ результатов проводился в программе MS Excel. Производился расчет средних величин (M) и стандартных отклонений (S±).

Результаты и их обсуждение

Был проведен анализ данных Комитета по чрезвычайным ситуациям МВД Республика Казахстан за период 2015-2019 гг. [17,18].

При изучении материала за 2015-2019 годы в Республике Казахстан были зарегистрированы случаи пожаров, а также число пострадавших и погибших (рис 1).

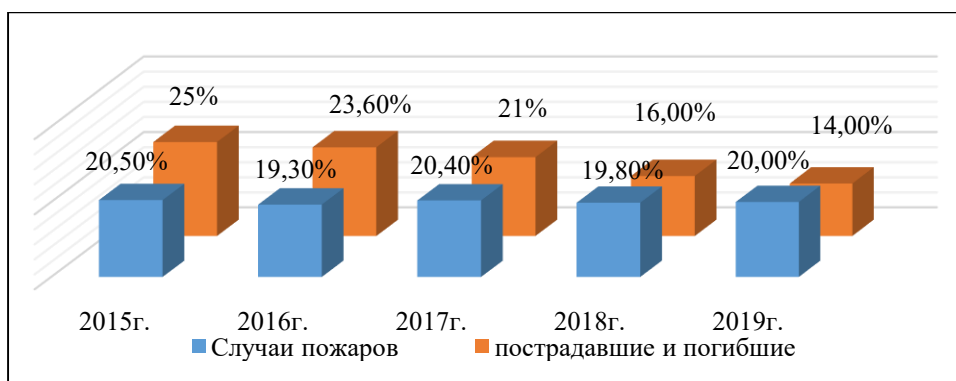


Рисунок 1 - Статистические данные пожаров в РК за 2015-2019 гг.

Согласно полученным данным, в период 2015-2019 года в результате пожара число пострадавших и погибших ежегодно уменьшается в среднем на 2,7%. Это может быть связано с усилением системы мероприятий по обеспечению пожарной безопасности, а также повышением качества оказываемой медицинской помощи.

Соотношение погибших и пострадавших, несмотря на их общее снижение, остается в изучаемый период относительно постоянным и составляет в среднем около 65% пострадавших и 35% погибших (рисунок 2,3).

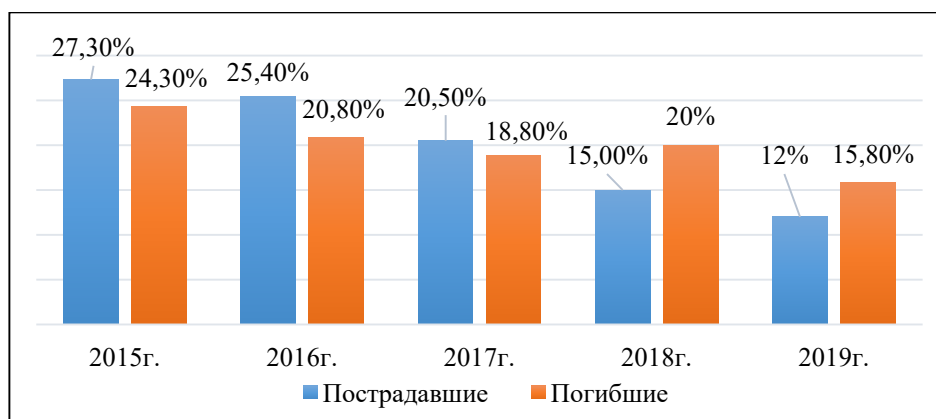


Рисунок 2 - Статистические данные пострадавших и погибших в результате пожаров в РК за 2015-2019 гг.

КЛИНИКАЛЬҚ МЕДИЦИНА

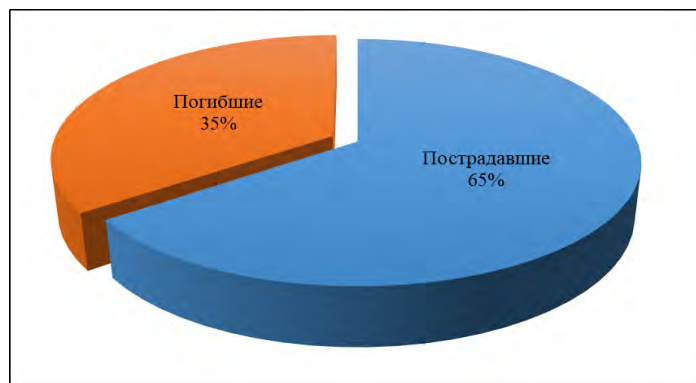


Рис. 3 - Соотношение погибших и пострадавших в результате пожаров в РК за 2015-2019 гг.

Основными объектами пожаров являются жилой сектор – 68,9% и транспортные средства - 15,4%. Другие объекты представлены на рисунке 4 [19].

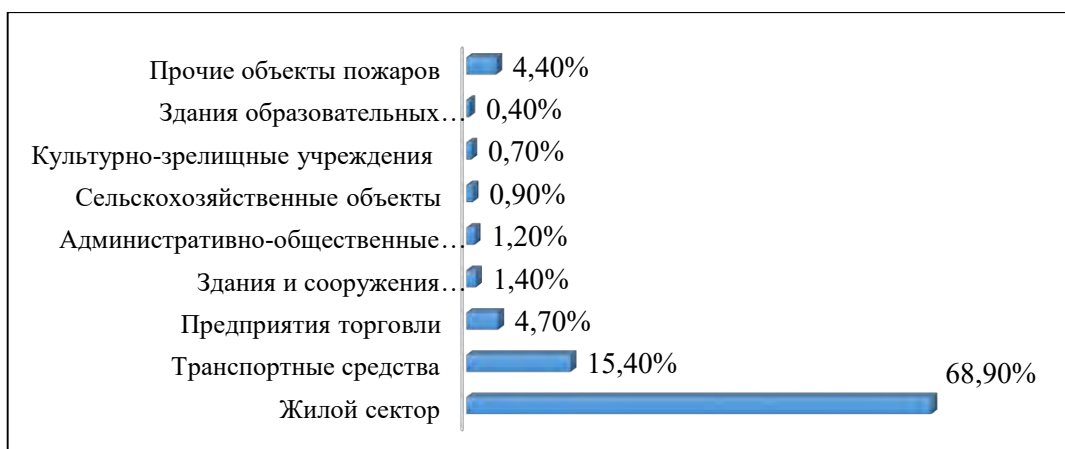

Рисунок 4 - Основные объекты пожара в Республике Казахстан.

Проведен сравнительный анализ случаев общего отравления и отравления угарным газом по городу Нур-Султан за период 2015-2019 года (рисунок 5).

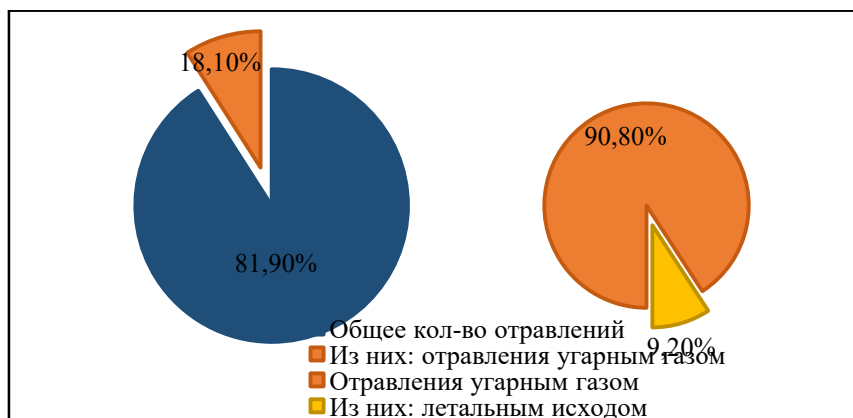


Рисунок 5 – Статистические данные при общем отравлении и отравлении СО по г. Нур-Султан за 2015 – 2019 гг.

При анализе следует что, за период 2015-2019 года ежегодно среди всех отравлений были зарегистрированы в среднем $18,1 \pm 0,03\%$ случаев отравления угарным газом. А в случаях отравлений угарным газом в среднем $9,2 \pm 1\%$ завершились летальным исходом.

Все случаи судебно-медицинских экспертиз трупов при отравлении СО были разделены на 2 группы. В первую группу вошли погибшие от отравления СО,

КЛИНИКАЛЫҚ МЕДИЦИНА

которые были обнаружены в очаге пожара. Вторую группу (группу сравнения) составили погибшие от отравления СО вне очага пожара (рисунок 6).

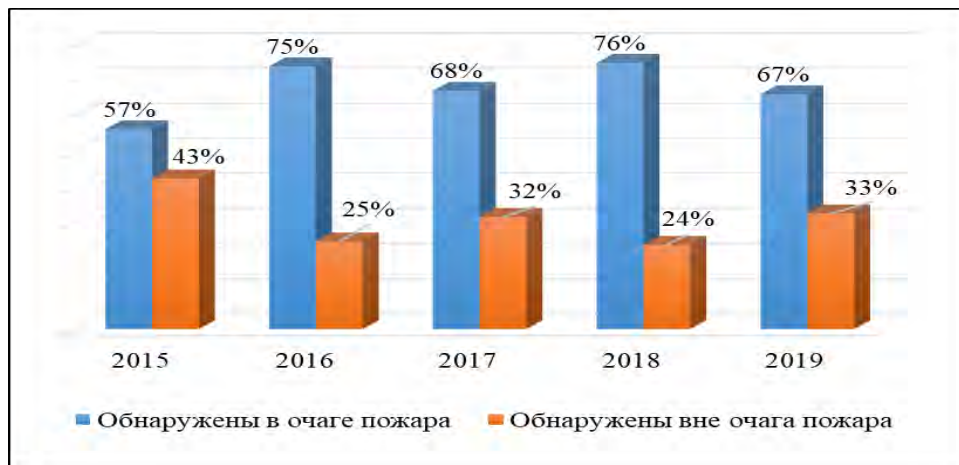

Рисунок 6 – Обнаружение погибших в очаге пожара и вне очага пожара за 2015-2019 гг.

Как показано на гистограмме, случаи отравления СО в очаге пожара варьировали от 57% до 76% и в среднем составляли $69 \pm 0,1\%$. А случаи отравления СО, которые наступили вне очага пожара варьировали от 24% до 43% в среднем составляя $31 \pm 8\%$, и были связаны с печным отоплением, вдыханием выхлопных газов автомобилей, электрогенераторов и др.

Кроме этого, в 56 случаях отравления СО на фоне алкогольной интоксикации были обнаружены 73,2% случаев (41 трупов) отравления в результате воздействия высокой температуры очага пожара, а концентрация этанола в крови колебалась от 2,75 до 4,65 промилле, т.е. на уровне тяжелой степени алкогольной интоксикации.

При отравлении угарным газом в очаге пожара было обнаружено 42 % случаев с посмертным обгоранием трупа и которые были разделены на группы, которые включают в себя градацию ожогов по четырем степеням в зависимости от глубины и площади повреждения (таблица 1,2).

Таблица 1 – Степень ожога у погибших при отравлении угарным газом в очаге пожара за 2015-2019 гг.

Степень Ожога		Годы					Кол-во Объектов (34)
		2015	2016	2017	2018	2019	
I степень	Кол-во	1	1	1	0	1	4
	СО %	73%	75%	70%	0%	80%	
II степень	Кол-во	3	3	4	1	2	13
	СО%	70 - 77%	60 - 67%	70 - 72%	51%	62-67%	
III степень	Кол-во	2	2	1	1	1	7
	СО%	52-55%	51-56%	52%	48%	55%	
IV степень	Кол-во	2	1	3	3	1	10
	СО%	41-44%	31%	30-40%	30-35%	27	

КЛИНИКАЛЫҚ МЕДИЦИНА

Таблица 2 – Степень ожога и площадь повреждения у погибших при отравление угарным газом в очаге пожара за 2015-2019 гг.

Степень Ожога		Площадь повреждений, в %									
		0-10	11-20	21-30	31-40	41-50	51-60	61-70	71-80	81-90	91-100
I степень	Кол-во		1	1	1	1					
	СО%		73%	75%	80%	70%					
II степень	Кол-во	3	1	3	2	1	1	1		1	
	СО%	77 - 70%	62%	70 - 72%	60 - 67%	62%	70%	67%		50%	
III степень	Кол-во	1	2	1			1	1		1	
	СО%	52%	56 - 51%	55%			52%	55%		48%	
IV степень	Кол-во				2		3	1	3	1	
	СО%				41 - 44%		30 - 40%	31%	30 - 35%	27%	

Из этого следует, что в I степени ожога концентрация карбоксигемоглобина в крови колеблется от 80% до 73%; во II степени – от 77% до 50%; в III степени от 56% до 48%; в IV степени от 44% до 27%. Также проведенный анализ показал, что в минимальной площади термических повреждений (0-10%) концентрация карбоксигемоглобина колеблется от 83% до 52%, а в площади термических повреждений 81-90% концентрация карбоксигемоглобина колеблется от 50% до 27%.

При изучении случаев отравления угарным газом за период 2015-2019 года в 46,7% (56 трупов) случаев был обнаружен этанол в крови и моче (ткани почки) трупа (рисунок 7).

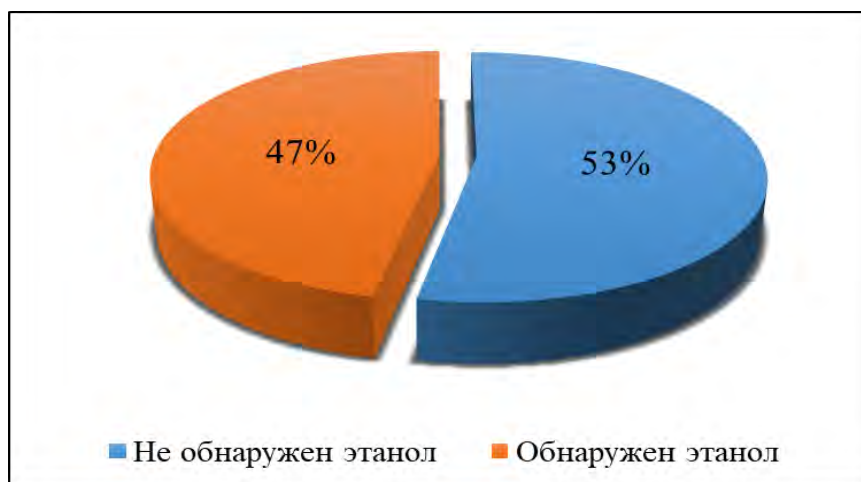


Рисунок 7 – Обнаружение этанола в крови и моче (ткань почки) трупа в результате отравления угарным газом.

В 56 случаях отравления угарным газом на фоне алкогольной интоксикации, концентрация карбоксигемоглобина в крови трупов колебалась от 51% до 92% и в среднем составляла $71 \pm 0,1\%$ (таблица 3).

КЛИНИКАЛЬҚ МЕДИЦИНА

Таблица 3 – Концентрация карбоксигемоглобина в крови погибших на фоне алкогольной интоксикации.

Характеристика		Год					Кол-во объектов
		2015	2016	2017	2018	2019	
Смерть от отравления СО	Абс.	35	24	25	17	19	120
	%	29,2%	20%	20,8%	14,2%	15,8%	100%
На фоне алкогольной интоксикации	Абс.	21	8	7	10	10	56
	%	37,5%	14,4%	12,5%	17,8%	17,8%	100%
Концентрация СОНб на фоне алкогольной интоксикации		от 52% до 88%	от 52% до 79%	от 51% до 82%	От 58% до 88%	От 52% до 92%	

Все случаи отравления угарным газом на фоне алкогольной интоксикации были распределены на три группы. В первую группу вошли погибшие от отравления угарным газом на фоне лёгкой степени алкогольной интоксикации (от 0,5 до 1,5 промилле). Во второй группе отравление угарным газом на фоне средней степени алкогольной интоксикации (от 1,5 до 2,5 промилле). В третьей группе - на фоне тяжелой степени алкогольной интоксикации (от 2,5 до 5,0 промилле) (таблица 4).

Таблица 4 – Степень алкогольной интоксикации у погибших при отравлении угарным газом.

Единицы наблюдения		Год					Кол-во объектов
		2015	2016	2017	2018	2019	
На фоне алкогольной интоксикации	Абс.	21	8	7	10	10	56
	%	37,5%	14,4%	12,5%	17,8%	17,8%	100%
Легкая степень	Абс.	7	1	1	3	1	13
	%	53,9%	7,7%	7,7%	23%	7,7%	100%
Средняя степень	Абс.	3	3	2	3	3	14
	%	21,4%	21,4%	14,4%	21,4%	21,4%	100%
Тяжелая степень	Абс.	12	4	3	3	7	29
	%	41,4%	13,8%	10,3%	10,3%	24,2%	100%

Данный анализ показал, что при квалификации степени алкогольной интоксикации легкая степень была установлен в 23,2% (13 трупов) случаях, а концентрация карбоксигемоглобина в крови трупа колебалась от 51% до 69%, в среднем составляя $60 \pm 0,05\%$; средняя степень в 25% (14 трупов) случаях – от 63% до 78%, в среднем составляя $71 \pm 0,04\%$; тяжкий вред здоровью в 51,8% (29 трупов) случаях - от 76% до 92%, в среднем составляя $84 \pm 0,05\%$.

Несмотря на то, что случаи отравления СО довольно часто встречаются, на сегодняшний день экспертная оценка этих случаев показывает определенные сложности. Научное обоснование выводов позволяет судебно-медицинскому эксперту избрать соответствующую данному случаю логическую форму ответа и избежать многих ошибок при постановке судебно-медицинского диагноза, а аргументированные экспертные выводы становятся убедительными для следователя и суда. Необходимо отметить, в 120 случаях отравления СО были обнаружены 10,8% случаев (13 трупов) где концентрация СОНб в крови трупа была меньше смертельной (менее 50%), что не соответствует общепринятым в судебно-медицинской практике критериям. Данное обстоятельство дает возможность говорить, что на концентрацию СОНб в крови трупа могут влиять ряд факторов. Данными факторами могут быть влияние высокой температуры очага пожара на труп, наличие у трупа алкогольной интоксикации, а также время изъятия и время хранения исследуемого материала. Кроме этого, сниженная концентрацию СОНб в крови говорит о том, что на организм погибшего воздействует не только СО, но и другие токсические вещества.

Заключение

Таким образом, результаты нашего исследования показали, что легкая степень алкогольной интоксикации может благоприятно влиять на исход отравления угарным газом, а тяжелая степень может увеличивать токсическое действие угарного газа и повышать концентрацию карбоксигемоглобина в крови, что приводит к повышению процента риска смерти. Кроме этого, результаты показали, некую зависимость количественного содержания СОНб в крови трупа от степени и площади повреждения тела в очаге пожара. Высокая температура может способствовать распаду СОНб и его снижению в крови трупа. Такой процесс объясняется тем, что может происходить отщепление связанного с гемоглобином СО и его частичным улетучиванием, что искажает уровень истинной концентрации СОНб в крови трупа в результате отравления угарным газом.

В целом результаты нашего анализа не противоречат сведениям, изложенным в работах, цитируемых выше авторов, и еще раз обращают внимание на обязательность тщательной оценки уровня карбоксигемоглобина в крови трупов на фоне алкогольной интоксикации.

Список литературы:

1. Судебно-медицинская экспертиза отравлений угарным газом на фоне алкогольной интоксикации /Нурғалиева А.Е., Галицкий Ф.А., Осипов В.Д., Жакупова Т.З.//Ғылыми - практикалық журнал Валеология денсаулық - ауру – сауықтыру (Нур-Сұлтан). - 2019. - № 3. - С. 14-19 [Sudebno-medicinskaja jekspertiza otravlenij ugarnym gazom na fone alkogol'noj intoksikacii /Nurgalieva A.E., Galickij F.A., Osipov V.D., Zhakupova T.Z.//Fylymi - praktikalıy zhurnal Valeologija densaulyq - auru – sauıqtıru (Nur-Sultan). - 2019. - № 3. - S. 14-19].
2. Graber J.M., Smith A.E. Results from a state-based surveillance system for carbon monoxide poisoning // Public Health Rep. - 2007. - Vol. 122 (2). – P. 148.
3. Козырев В.А., Калинин Р.В. Поражение людей на пожарах в замкнутых пространствах (комплексный подход или прокрустово ложе из ожогов и отравлений продуктами горения) // Медицинская экспертиза и право. – 2011. - № 5. - С. 16 [Kozyrev V.A., Kalinin R.V. Porazhenie ljudej na pozharah v zamknytyh prostranstvah (kompleksnyj podhod ili prokrustovo lozhe iz ozhogov i otravlenij produktami gorenija) // Medicinskaja jekspertiza i pravo. – 2011. - № 5. - S. 16].

4. *The lethal alcohol intoxications and deaths due to severe drunkenness in North Slovakia regions (1994-1996, 2003-2005): a medicolegal comparative study*/Straka L. et al.//Article in *Slovak Soud Lek.* – 2008. – Vol. 53. – P. 2-7.

5. Токсико-химическое поражение на пожаре/Сарманаев С.Х., Башарин В.А. и соавт. // *Medline.ru. Российский биомедицинский журнал.* – 2015. – Т. 16, № 2. – С. 434-442 [*Toksiko-himicheskoe porazhenie na požare/Sarmanaev S.H., Basharin V.A. i soavt. // Medline.ru. Rossijskij biomedicinskij zhurnal.* – 2015. – Т. 16, № 2. – С. 434-442].

6. Корончик А.С., Анин Э.А. Особенности отравлений окисью углерода при различных обстоятельствах // *Журнал Гродненского государственного медицинского университета.* – 2012. – № 1. – С. 81 [*Koronchik A.S., Anin Je.A. Osobennosti otravlenij okis'ju ugleroda pri razlichnyh obstojatel'stvah // Zhurnal Grodnenskogo gosudarstvennogo medicinskogo universiteta.* – 2012. – № 1. – С. 81].

7. Пузач С.В., Нгуен Дат Тат. Критическое значение концентрации монооксида углерода при пожаре в помещении // *Пожаровзрывобезопасность.* – 2016. – № 6. – С. 5-9 [*Puzach S.V., Nguen Dat Tat. Kriticheskoe znachenie koncentracii monoksida ugleroda pri požare v pomeshhenii // Pozharovzryvobezopasnost'.* – 2016. – № 6. – С. 5-9].

8. Абдукаримов Б.А., Искандаров А.И. Особенности судебно-медицинской токсиметрии острых отравлений угарным газом, сочетанных с алкогольной интоксикацией // *Судебно-медицинская экспертиза.* – 2010. – № 1. – С. 30-33 [*Abdukarimov B.A., Iskandarov A.I. Osobennosti sudebno-medicinskoj toksimetrii ostryh otravlenij ugarnym gazom, sochetannyh s alkogol'noj intoksikaciej // Sudebno-medicinskaja jekspertiza.* – 2010. – № 1. – С. 30-33].

9. Pieri M., Giugliano P., Vacchiano G. Pulmonary macrophages activity in CO intoxication // *J Forensic Leg Med.* – 2016. – Vol. 38. – P. 93-96.

10. Лысенко В.И., Голянищев М.А. Диагностика и неотложная помощь при отравлении монооксидом углерода // *Медицина неотложных состояний.* – 2016. – № 2 (73). – С. 23-29 [*Lysenko V.I., Goljanishhev M.A. Diagnostika i neotlozhnaja pomoshh' pri otravlenii monooksidom ugleroda // Medicina neotlozhnyh sostojanij.* – 2016. – № 2 (73). – С. 23-29].

11. Судебно-медицинское значение влияния ряда факторов на отравление угарным газом /Нургалиева А.Е., Галицкий Ф.А., Осипов В.Д., Жакупова Т.З. // *Научно-практический журнал Вестник КазНМУ. Алматы - 2020.* – С. 227-229 [*Sudebno-medicinskoe znachenie vlijaniya rjada faktorov na otravlenie ugarnym gazom /Nurgalieva A.E., Galickij F.A., Osipov V.D., Zhakupova T.Z. // Nauchno-prakticheskij zhurnal Vestnik KazNMU. Almaty - 2020.* – С. 227-229].

12. К некоторым вопросам патогенеза термического ингаляционного поражения у обожженных /Каем Р.Н., Устинова Т.С., и соавт. // *Клиническая медицина.* – 1995. – № 3. – С. 31–33 [*K nekotorym voprosam patogeneza termicheskogo inaljacionnogo porazhenija u obozhzhennyh /Kaem R.N., Ustinova T.S., i soavt. // Klinicheskaja medicina.* – 1995. – № 3. – С. 31–33].

13. Mapping of carbon monoxide related death risk in Turkey: a ten-year analysis based on news agency records/ Can G., Sayili U., Aksu Sayman Ö. et al. // *BMC Public Health.* – 2019. – Vol. 19(1). – P. 2.

14. Калмансон М. Л. Гипоксия и ее коррекция у больных с острыми отравлениями ядами нейротропного действия: Автореф. дис. ... д-ра мед. наук - СПб, 2001. – 40 с. [*Kalmanson M. L. Gipoksija i ee korrekcija u bol'nyh s ostrymi otravlenijami jadami nejrotroponogo dejstvija: Avtoref. dis. ... d-ra med. nauk - SPb, 2001.* – 40 s.].

15. Зайцев А.П., Исаев Ю.С. К вопросу о методике объективной оценки степени интоксикации угарным газом /Под ред. А.П. Зайцева. – Новосибирск. 2000. – № 5. – С. 35-36 [*Zajcev A.P., Isaev Ju.S. K voprosu o metodike ob#ektivnoj ocenkestepeni intoksikacii ugarnym gazom /Pod red. A.P. Zajceva.* – Novosibirsk. 2000. – № 5. – С. 35-36].

16. Pieri M., Giugliano P., Vacchiano G. Pulmonary macrophages activity in CO intoxication // *J Forensic Leg Med.* – 2016. – Vol. 38. – P. 93-96.

17. Данные КЧС МВД РК 2019 г. http://www.total.kz/ru/news/obshchestvo_sobitiya/bolshe_vsego_ludei_gibnet_v_kazahstane_pri_pozharah_date_2019_02_09_19_51_15 [Данные КЧС МВД РК 2019 г. http://www.total.kz/ru/news/obshchestvo_sobitiya/bolshe_vsego_ludei_gibnet_v_kazahstane_pri_pozharah_date_2019_02_09_19_51_15].

18. Данные МЧС РК 2020 г. <http://www.emer.gov.kz/ru/deyatelnost/otchet/64921-o-rezultatakh-deyatelnosti-organov-gz-za-12-mesyatsev-2019-goda> [Данные МЧС РК 2020 г. <http://www.emer.gov.kz/ru/deyatelnost/otchet/64921-o-rezultatakh-deyatelnosti-organov-gz-za-12-mesyatsev-2019-goda>].

19. Данные КЧС МВД РК по пожарам. <http://www.emer.gov.kz/ru/48840-ob-itogakh-raboty-v-oblasti-pozharnej-bezopasnosti-za-1-kvartal-2018-goda> [Данные КЧС МВД РК по пожарам. <http://www.emer.gov.kz/ru/48840-ob-itogakh-raboty-v-oblasti-pozharnej-bezopasnosti-za-1-kvartal-2018-goda>].

DOI 10.54500/2790-1203.S1.2022.262-265

МРНТИ 76.45.33

УДК 378.616-001: 616.2

ОСОБЕННОСТИ ПОВРЕЖДЕНИЙ ПОДЪЯЗЫЧНО-ГОРТАННОГО КОМПЛЕКСА ПРИ ТУПОЙ МЕХАНИЧЕСКОЙ ТРАВМЕ

Э.У. Хусанов, М.Р. Расулова, Х.Ш. Шайкулов

Самаркандский государственный медицинский университет, Самарканд, Узбекистан, ул. Амира Темура 18, 140100

Хусанов Эркин Уктамович – к.м.н., доцент кафедры анатомии человека СамГосМУ, ORCID: <https://orcid.org/0000-0003-3401-0189>, erkin.husanov67@gmail.com

Расулова Мухсина Розиковна - PhD, и/о доцента кафедры судебной медицины СамГосМУ, ORCID: <https://orcid.org/0000-0002-8340-0741>, rmr-sme@mail.ru

Шайкулов Хамза Шодиевич – старший преподаватель кафедры микробиологии, вирусологии и иммунологии СамГосМУ, ORCID: <https://orcid.org/0000-0001-8708-673X>, hamzashayqulov@gmail.com

Исследованы 34-х случаев судебно-медицинской экспертизы повреждений подъязычно-гортанного комплекса, связанных с тупой травмой в результате удара по шее. Выявлено, что при данном виде травмы преобладают множественные и сочетанные переломы комплекса.

Цель исследования: изучение особенностей повреждений ПГК при ударном воздействии тупого предмета по шее.

Материалы и методы. Проанализированы 79 случаев судебно-медицинской экспертизы трупов лиц, погибших от тупой травмы в результате удара по шее.

Результаты: во всех наблюдениях были выявлены выраженные темно-красные кровоизлияния в мягких тканях в области ПГК и других отделов шеи.

Заключение. Повреждения ПГК при тупой травме отмечаются чаще у лиц мужского пола, чем у лиц женского пола, в молодом трудоспособном возрасте.

Ключевые слова: тупая травма, подъязычно-гортанный комплекс, повреждения.

CHARACTERISTIC OF DAMAGES OF THE SUBLINGULO-LARYNX COMPLEX (PGC) DURING A DUAL INJURY

E. Xusanov, M. Rasulova, Kh. Shaikulov

Samarkand State Medical University, Republic of Uzbekistan, Samarkand, str. Amira Temura 18, 140100

Erkin Khusanov - Candidate of Medical Sciences, Associate Professor of the Department of Human Anatomy, Samarkand State Medical University, <https://orcid.org/0000-0003-3401-0189>, erkin.husanov67@gmail.com

Mukshina Rasulova - PhD, Acting Associate Professor of the Department of Forensic medicine of the Samarkand State Medical University, <https://orcid.org/0000-0002-8340-0741>, rmr-sme@mail.ru

Khamza Shaikulov – Senior lecturer of the Department of Microbiology, Virology and Immunology, Samarkand State Medical University, <https://orcid.org/0000-0003-3401-0189>, golib.kuvondikov@gmail.com

34 cases of forensic examination of injuries to the hyoid-laryngeal complex associated with blunt trauma as a result of a blow to the neck were investigated. It was revealed that with this type of injury, multiple and combined fractures of the complex prevail.

Purpose of the study: study of the peculiarities of damage to the PGK in the impact effect of a blunt object on the neck.

Materials and methods. Analyzed 79 cases of forensic examination of corpses of persons who died from blunt trauma as a result of a blow to the neck. Severe dark red soft tissue haemorrhages in the PGK and other neck regions were observed.

КЛИНИКАЛЬҚ МЕДИЦИНА

Results: in all cases, pronounced dark red hemorrhages were detected in the soft tissues in the area of the PGK and other parts of the neck.

Conclusion: damage to PGK in case of blunt trauma is noted more often in males than in females, at a young working age.

Key words: fracture, sublingual-laryngeal complex, forensic medical examination, mechanism.

ГИЛОГУЛАРГОТАНИКАЛЬҚ КЕШЕНДІҢ ДОҚАЙ МЕХАНИКАЛЬҚ ЗАРАҚАТТАУ ЕРЕКШЕЛІКТЕРІ

Е.О. Хусанов, М.П. Расулова, Х.Ш. Шайқұлов

Самарқанд мемлекеттік медицина университеті, Самарқанд, Өзбекстан, көш. Әмір Темір 18, 140100

Хусанов Еркін Уктамович – медицина ғылымдарының кандидаты, Самара мемлекеттік медицина университетінің адам анатомиясы кафедрасының доценті, ORCID: <https://orcid.org/0000-0003-3401-0189>, erkin.husanov67@gmail.com

Расулова Мухина Розиковна – PhD докторы, Самара мемлекеттік медицина университеті сот медицинасы кафедрасының доцент м.а., ORCID: <https://orcid.org/0000-0002-8340-0741>, rmr-sm@mail.ru

Шайқұлов Хамза Шодиевич – Самара мемлекеттік медицина университетінің микробиология, вирусология және иммунология кафедрасының аға оқытушысы, ORCID: <https://orcid.org/0000-0001-8708-673X>, hamzashayqulov@gmail.com

Мойынның соққысы нәтижесінде күңгірттенген жарақатқа байланысты көмей-көмей кешенінің зақымдануы бойынша сот-медициналық сараптаманың 34 жағдайын зерттедік. Жарақаттың бұл түрімен кешеннің көп және аралас сынықтары басым болатыны анықталды.

Зерттеудің мақсаты: мойынға доғал заттың соғуы кезіндегі ПГК зақымдану ерекшеліктерін зерттеу.

Материалдар мен тәсілдер. Мойын тұсынан алған соққы салдарынан доғалы жарақаттан қайтыс болған тұлғалардың мәйіттеріне сот-медициналық сараптаманың 79 дерегі сарапталды.

Нәтижелер: барлық жағдайда ПГК аймағында және мойынның басқа бөліктерінде жұмсақ тіндерде айқын қою қызыл түсті қан кетулер анықталды.

Қорытынды. ПГК-ның доғал жарақаттарымен зақымдануы әйелдерге қарағанда ер адамдарда, жас еңбекке қабілетті жаста жиі байқалады.

Түйінді сөздер: доғал жарақат, көмей-көмей кешені, жарақаттар.

The author for correspondence: Erkin Khusanov - Candidate of Medical Sciences, Associate Professor of the Department of, erkin.husanov67@gmail.com

Received 14.06.2022.

Accepted 23.06.2022

Bibliographic reference: Хусанов Э.У., Расулова М.Р., Шайқұлов Х.Ш. Особенности повреждений подъязычно-гортанного комплекса при тупой механической травме//Астана медициналық журналы. – 2022. – Специальный выпуск № 1.– С.262-265.

Актуальность

Гортань по своему строению и расположению является достаточно защищенным органом от различных воздействий окружающей среды. Несмотря на это, повреждения гортани встречаются нередко, и они сопровождаются опасными для жизни повреждениями. Механизм формирования и характер повреждений подъязычно-гортанного комплекса (ПГК) весьма разнообразны при различных внешних воздействиях [1,2].

Цель

Изучить особенности повреждений ПГК при ударном воздействии тупого предмета по шею.

Материалы и методы

Проанализированы 79 случаев судебно-медицинской экспертизы трупов лиц, погибших от тупой травмы в результате удара по шее. Во всех наблюдениях были выявлены выраженные темно-красные кровоизлияния в мягких тканях в области ПГК и других отделов шеи. Из них в 34 случаях были отмечены переломы ПГК. В процессе специального исследования ПГК выделялся из мягких тканей, содержался в 10% растворе формалина, очищение комплекса от мягких тканей производили механическим путём, затем сопоставляли отломки переломов для визуализации повреждений (переломов) и фотографирования. Применены визуальный, измерительный, стереомикроскопический, фрактологический методы.

Результаты и обсуждение

При распределении повреждений ПГК по полу в возрастном аспекте выявлено, что повреждения чаще отмечаются у лиц мужского пола (68,2%), относительно реже у лиц женского пола (31,8%) в молодом, трудоспособном возрасте (16-45 лет) составляя 47% исследований.

Повреждения ПГК при ударе по шее носили множественный характер, при котором чаще были отмечены сочетанные переломы подъязычной кости (ПК), щитовидного хряща (ЩХ) и перстневидного хрящей (ПХ).

При ударах по шее спереди и сбоку формировались несимметричные двусторонние переломы больших рожков, с признаками растяжения и элементами сжатия на внутренней стороне, а на наружной стороне признаками сжатия. При этом в большинстве случаев на стороне воздействия перелом располагался ближе к телу подъязычной кости, имея на внутренней поверхности «разгибательный» характер разрыва ткани и долом - на наружной противоположной стороне - перелом рожка вблизи концевой отдела. Таким образом, при ударных воздействиях в область шеи спереди и сбоку отмечены повреждения, возникшие в результате деформации тела ПК с признаками растяжения костной ткани на внутренней поверхности и сжатия на наружной. Такой механизм изгиба обычно возникает в результате ударного воздействия спереди назад и справа налево, а также слева направо (рис. 1),



Рис. 1 - Характеристика повреждений подъязычно-гортанного комплекса при тупой травме.

Ударное воздействие тупого предмета на гортань в диагональном направлении спереди назад, справа налево (или слева направо) приводит к смещению гортани назад с прижатием к позвоночнику. От упора задних краев пластинок ЩХ происходит сгибание заднего отдела пластинки и ее перелом, при продолжающемся травмирующем воздействии наступает дальнейшая деформация комплекса, в результате чего образуются повреждения пластинок рожков ЩХ и дуги ПХ. При данном виде травмы гортани на ЩХ отмечали продольный перелом области угла с признаками сжатия на наружной стороне и растяжения с элементами сжатия на

внутренней стороне. Кроме того, наблюдались переломы нижних рожков с переломом пластины и признаками сжатия на внутренней стороне, а также неполный перелом на внутренней стороне пластины с признаками растяжения (рис. 2).

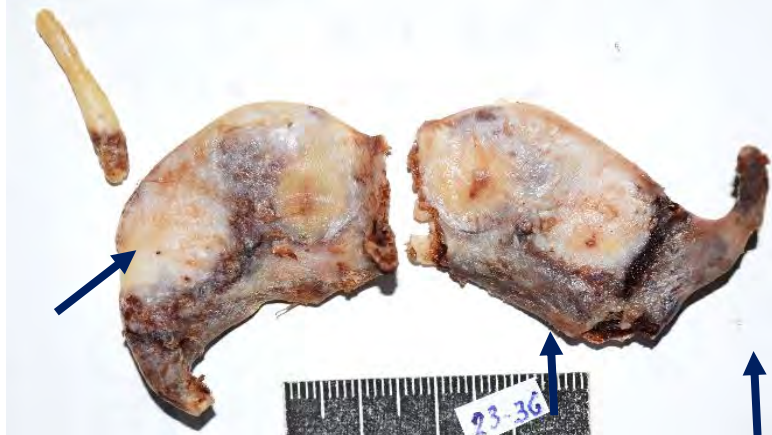

Рис. 2 - Характеристика повреждений подъязычно-гортанного комплекса при тупой травме.

Данное наблюдение подтверждает мнение ряда исследователей о том, что подвижный рожок (а именно область соединения с телом) оказывается наиболее подверженным деформациям и, следовательно, является менее устойчивым к травматическим нагрузкам. Наличие синостозированных сочленений не делает, в целом подъязычную кость устойчивой к деформациям, а лишь сообщает дополнительную прочность в области сочленений.

В другом случае на ШХ обнаружены три повреждения: полный перелом правой пластины и неполный перелом левой пластины в области угла хряща с неровными краями и бугристыми гофрированными поверхностями излома, с вдавлением в плоскости левой пластины и козырьковидным выступом левого края на нижней части перелома; в верхнем левом углу на наружной поверхности левой пластины имело место поверхностный перелом с неровными краями, бугристым дном, более заглубленным в задней верхней части, образованный по механизму ударного воздействия тупым твёрдым предметом в направлении спереди назад и несколько слева - направо. На ПХ в этом случае, отмечены повреждения в виде: перелома пластины справа с неровными краями и гофрированными отвесными стенками структуры хрящевой ткани с кровоизлияниями; перелом дуги слева с неровными краями, расположенными ступеневидно, с бугристой поверхностью излома, образовавшиеся по механизму ударного воздействия тупого твёрдого предмета с направлением его действия спереди назад и несколько слева направо.

Заключение

Повреждения ПГК при тупой травме отмечаются чаще у лиц мужского пола, чем у лиц женского пола, в молодом трудоспособном возрасте. При тупой травме в результате удара по шее выявляются сочетанные и множественные повреждения ПГК.

Список литературы

1. Гюсан А.О., Гюсан С.А. Экстренная помощь при наружных травмах глотки, гортани и шейного отдела трахеи. // *Современные наукоемкие технологии*. - 2009. - № 9. - С. 108-109 { Gjusan A.O., Gjusan S.A. Jekstrennaja pomoshh' pri naruzhnyh travmah glotki, gortani i shejnogo otdela trahei. // *Sovremennye naukoemkie tehnologii*. - 2009. - № 9. - S. 108-109. Gjusan A.O., Gjusan S.A. Jekstrennaja pomoshh' pri naruzhnyh travmah glotki, gortani i shejnogo otdela trahei. // *Sovremennye naukoemkie tehnologii*. - 2009. - № 9. - S. 108-109}.
2. Kudratova Z.E., Kuvandikov G.B., Yulaeva I.A. The importance of some laboratory indicators in lung diseases // *Вестник науки и образования (Москва)*. – 2020. - № 22 (100), часть 2. - С. 52-54 [Kudratova Z.E., Kuvandikov G.B., Yulaeva I.A. The importance of some laboratory indicators in lung diseases // *Vesnik nauki i obrazovaniya (Moskva)*. – 2020. - № 22 (100), chast' 2. - S. 52-54].

DOI 10.54500/2790-1203.S1.2022.266-270

МРНТИ 76.29.48

УДК 618.3-06:616-007.45

СЛУЧАЙ МАТЕРИНСКОГО ЗЕРКАЛЬНОГО СИНДРОМА

З.Г. Хамидуллин, А.Ж. Мырзабекова, К.Д. Тажибаева, А.А. Аксултанова, П.М. Турганова

НАО «Медицинский университет Астана», Казахстан, 010000, г. Нур-Султан, ул. Бейбитшилик 49/А

Хамидуллина Зайтуна Гадилловна – заведующая кафедрой акушерства и гинекологии № 1, к.м.н., PhD. Электронная почта: zaituna59@gmail.com. ORCID: 0000-0002-5324-8486

Мырзабекова Айгуль Жексенбаевна – доцент кафедры акушерства и гинекологии № 1, к.м.н.. Электронная почта: aika.astana@mail.ru. ORCID: 0000-0002-8701-2471

Тажибаева Карина Дуйсеновна – резидент кафедры акушерства и гинекологии № 1. Электронная почта: rowlow01@gmail.com. ORCID: 0000-0002-5892-1860

Аксултанова Алина Алаудиновна - резидент кафедры акушерства и гинекологии № 1

Турганова Перизат Мейрамбекқызы – интерн НАО «Медицинский университет Астана»; Turganova1994@inbox.ru

Зеркальный синдром, также называемый синдромом Баллантина, является редким состоянием во время беременности, определяемым наличием клинической триады: водянкой плода, плацентомегалией и отеком матери. Синдром водянки плода может быть вызван любой этиологией, в том числе резус-изоиммунизацией, врожденной инфекцией, переливанием крови от близнеца к близнецу, структурными аномалиями и злокачественными новообразованиями плода. Патогенез, хотя и недостаточно установленный, имитирует трофобластическое повреждение и дисфункцию эндотелия сосудов у матери, что также наблюдается при преэклампсии, и, следовательно, эти два состояния могут иметь сходную клиническую картину. Они могут даже сосуществовать, когда у пациентки с синдромом материнского зеркала развиваются признаки преэклампсии. Для предотвращения внутриутробной смертности и материнской заболеваемости необходимы своевременная, точная диагностика и оперативное вмешательство.

Ключевые слова: материнский зеркальный синдром, водянка плода, преэклампсия, отеки во время беременности.

A CASE REPORT OF MIRROR SYNDROME

Z. Khamidullina, A. Myrzabekova, K. Tazhibayeva, A. Aksultanova, P. Turganova

NcJSC "Astana Medical University", Kazakhstan, 010000, Nur-Sultan city, Beibitshilik street 49/A

Zaytuna Khamidullina – chief of the obstetrics and gynecology department No.1, c.m.s., PhD. E-mail: zaituna59@gmail.com. ORCID: 0000-0002-5324-8486

Aigul Myrzabekova – docent of the obstetrics and gynecology department No.1, c.m.s.. E-mail: aika.astana@mail.ru. ORCID: 0000-0002-8701-2471

Karina Tazhibayeva – resident of the obstetrics and gynecology department No.1. E-mail: rowlow01@gmail.com. ORCID: 0000-0002-5892-1860

Alina Aksultanova - resident of the obstetrics and gynecology department No.1

Perizat Turganova - intern at NcJSC "Astana Medical University"; Turganova1994@inbox.ru

Mirror syndrome, also called Ballantine's syndrome, is a rare condition during pregnancy defined by the presence of the clinical triad of hydrops fetalis, placentomegaly, and maternal edema. Fetal hydrops syndrome can be caused by any etiology, including Rh isoimmunization, congenital infection, twin-to-twin blood transfusion, structural abnormalities, and fetal malignancies. The pathogenesis, although not well established, mimics maternal trophoblastic injury and vascular endothelial dysfunction, which is also seen in preeclampsia, and thus the two conditions may have a similar clinical presentation. They may even coexist

when a patient with maternal speculum syndrome develops signs of preeclampsia. To prevent intrauterine mortality and maternal morbidity, timely, accurate diagnosis and surgical intervention are necessary.

Key words: mirror syndrome, hydrops fetalis, preeclampsia, swallowing during the pregnancy.

АНА АЙНАСЫНЫҢ СИНДРОМЫНЫҢ ЖАҒДАЙЫ

Хамидуллин З.Г., Мырзабекова А.Ж., Тажибаева К.Д., Ақсултанова А.А., Турганова П.М.

«Астана медицина университеті» КеАҚ, Қазақстан, 010000, Нур-Сұлтан қаласы, Бейбитшилик 49/А көшесі

Хамидуллина Зайгуна Гадиловна - № 1 акушер Жане Менгерушиси ұлының гинекология бөлімінің дәрігері, М.К.К., м.ғ.к. Электрондық пошта мекенжайы: zaituna59@gmail.com. ORCID: 0000-0002-5324-8486

Мырзабекова Айгуль Жексенбаевна – № 1 акушер Жанне гинекология кафедрасының ұлы доценті, М.ғ.К. Электрондық пошта: aika.astana@mail.ru. ORCID: 0000-0002-8701-2471

Тажибаева Карина Дуйсеновна – № 1 акушер Жане гинекология резидент ұл бөлімшесінің. Электрондық пошта: rowlow01@gmail.com. ORCID: 0000-0002-5892-1860

Ақсултанова Алина Алаудинқызы - № 1 Акушерлік және гинекология кафедрасының резиденті

Тұрғанова Перизат Мерамбекқызы – «Астана медицина университеті» КеАҚ интерн; Turganova1994@inbox.ru

Айна синдромы, сондай-ақ Баллантин синдромы деп аталады, жүктілік кезінде сирек кездесетін жағдай, клиникалық триаданың болуымен анықталады: ұрықтың бұзылуы, плацентомегалия және ананың ісінуі. Ұрықтың бұзылу синдромы кез-келген этиологиядан туындауы мүмкін, оның ішінде резус-изоиммунизация, туа біткен инфекция, егізден егізге қан құю, құрылымдық ауытқулар және ұрықтың қатерлі ісіктері. Патогенез жеткіліксіз болса да, анадағы трофобластикалық зақымдануды және тамырлы эндотелийдің дисфункциясын еліктейді, бұл преэклампсияда да байқалады, сондықтан екі жағдай ұқсас клиникалық көрініске ие болуы мүмкін. Олар тіпті аналық айна синдромы бар науқаста преэклампсия белгілері пайда болған кезде бірге өмір сүре алады. Құрсақшілік өлім-жітімді және ана сырқаттанушылығын болдырмау үшін уақтылы, дәл диагностикалау және операциялық араласу қажет.

Түйін сөздер: ана айна синдромы, ұрықтың тамшылары, преэклампсия, жүктілік кезіндегі ісіну.

Corresponding author: Tazhibayeva Karina Duysenovna – resident of the obstetrics and gynecology department No.1 NeJSC "Astana Medical University". E-mail: rowlow01@gmail.com. Mobile number: +77087559252

Received: 26.06.2022

Accepted: 19.07.2022

Bibliographic reference: Случай материнского зеркального синдрома/З.Г. Хамидуллин, А.Ж. Мырзабекова, К.Д. Тажибаева и др.//Астана медициналық журналы. – 2022. – Специальный выпуск № 1. – С.266-270.

Введение

Зеркальный синдром (РС) — редкое осложнение, характеризующееся выраженной водянкой плода, сопровождающейся также полисерозитом матери и проявляющееся в виде тройного отека (фетального, плацентарного и материнского), при котором мать «зеркально отражает» водянку плода. Этот синдром был впервые описан в 1892 году шотландским акушером Джоном Уильямом Баллантайном [1].

Существует множество фетоплацентарных заболеваний, которые могут привести к зеркальному синдрому. Их можно разделить на различные группы в зависимости от этиологии: сердечная недостаточность, связанная с анемией плода (например, парвовирус В19, эритробластоз, аллоиммунная тромбоцитопения плода,

гемоглобиновая болезнь Барта); сердечная недостаточность с высоким выбросом, связанная с шунтированием (например, хориоангиома, трансфузионный синдром); и аномалии плода (например, аритмии плода, СНАОС синдром). со стороны матери включает: периферические отеки, растяжение матки и быстрая прибавка массы тела [2,3]. Эти неспецифические клинические признаки могут привести к неправильной диагностике преэклампсии, задержке диагностики и терапии материнского зеркального синдрома и ухудшению состояния плода и матери. Материнский зеркальный синдром обычно не проявляется гипертензией, но в некоторых случаях отмечается повышение артериального давления и проявлением протеинурии, напоминающие клинические признаки преэклампсии. Как и при преэклампсии, лабораторные данные могут включать протеинурию, низкий уровень тромбоцитов и повышение уровня креатинина, печеночных ферментов и мочевой кислоты [4].

Описание клинического случая

Беременная 29-летняя женщина азиатской расы Б3; Р3 была направлена в Многопрофильную городскую больницу № 3 акушерский блок лечащим акушером-гинекологом в сроке 32 недели беременности в связи с сомнительным КТГ-плода. Обменная карта беременной, а также предыдущее УЗИ плода в 20 недель были ничем не примечательны.

При поступлении состояние беременной было удовлетворительное, жизненными показателями в норме. При физикальном обследовании значительный отек обеих нижних конечностей и крестца.

Результаты общего анализа крови: гемоглобин 102 г/л, гематокрит 27,55%, тромбоциты в пределах нормы. Отклонения в результатах функциональных проб печени: АЛТ 68 мЕд/мл (N < 40 мЕд/мл), АСТ 44 мЕд/мл (N < 37 мЕд/мл). Были повышены уровни ЛДГ (240 МЕ/л; N < 225 МЕ/л) и мочевой кислоты (8,4 мг/дл; N < 7 мг/дл). Функция почек в суточной экскреции белка с мочой составила 2925 мг.

На УЗИ выявлен один плод с неиммунной водянкой, включая выраженный асцит, перикардальный выпот, отек подкожной клетчатки, слегка утолщенную плаценту и выраженное многоводие. Аномалий развития плода не выявлено. Значение пиковой систолической скорости средней мозговой артерии (MCA-PSV) составило 77,5 см/с (2,19 МоМ). Предполагаемый вес плода составлял 2200±200 гр. У плода была диагностирована неиммунная водянка, связанная с тяжелой анемией, и был диагностирован зеркальный синдром.

Перед операцией проведен однократный курс кортикостероидной терапии для ускорения созревания легких плода. Во время операции были излиты чистые околоплодные воды в объеме 4 000 мл. На 4-ой минуте был извлечен недоношенный плод женского пола, визуально отмечает внимание стигмы дизэмбриогенеза, короткая шея, короткие конечности, увеличенная грудная клетка и передняя брюшная стенка. Оценка новорожденного по шкале Апгар 1/2 балла, 3002,0 г, ростом 41 см (рисунок). При рождении признаки живорождения: сердцебиения нет, дыхания нет, тонус мышц нет, единичная пульсация пуповины – состояние терминальное. Были проведены расширенные меры реанимации. После стабилизации ЧСС, ребенок переведен в ОРИТН, в сопровождении врачей неонатологов, в транспортном кувезе, на ИВЛ. Состояние ребенка с момента рождения расценивается как крайне тяжелое, критическое состояние за счет основной патологии неиммунной водянки плода. На 9 сутки констатирована биологическая смерть организма.

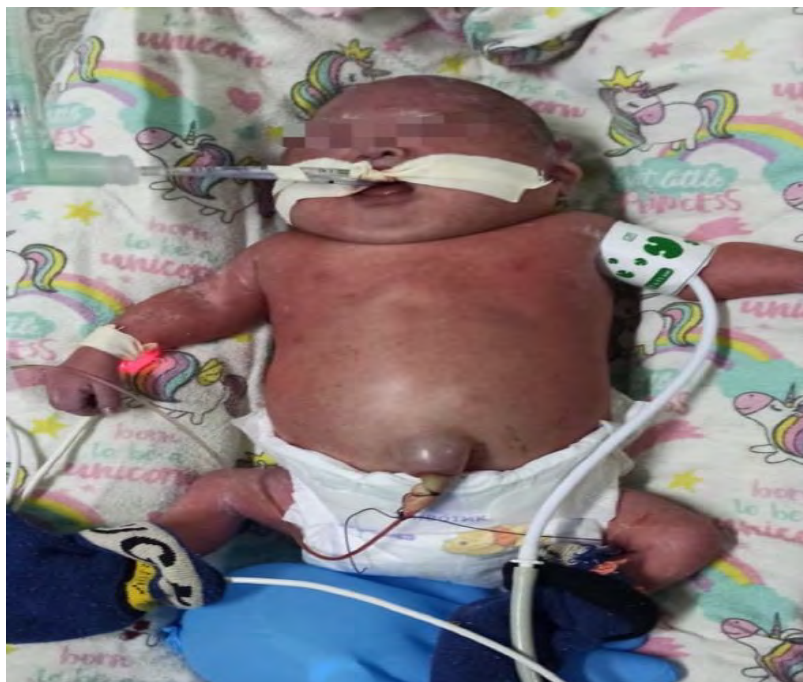

Рисунок – Внешний вид плода: стигмы дизэмбриогенеза, короткая шея, короткие конечности, увеличенная грудная клетка и передняя брюшная стенка.

Заключение

Зеркальный синдром — это состояние, при котором мать «отражает» отек, присутствующий у плода. Это заболевание было впервые описано в связи с резус-иммунизацией, хотя материнский зеркальный синдром чаще всего ассоциируется с неиммунной водянкой плода (НИВП) неизвестной этиологии [5]. Анемия, связанная с парвовирусом В19, является наиболее частой инфекционной причиной НИВП. Таким образом, полная серология, включая парвовирус В19, обязательна при дифференциальной диагностике этиологии водянки плода, связанной с анемией.

Зеркальный синдром имеет много общего с преэклампсией, общие клинические признаки, которые в обоих случаях могут быть вызваны дисбалансом между ангиогенными и антиангиогенными факторами. При преэклампсии существуют доказательства плацентарной недостаточности, вызванной недостаточностью трофобластической инвазии в спиральные артерии, с последующим повышением уровня циркулирующего sFLT-1 и снижением уровня PlGF, что является вторым предполагаемым механизмом, а также ответственным за материнские клинические данные при зеркальном синдроме.

Сочетание отека, олигурии и гемодилуции может быть характерно для материнского зеркального синдрома. Кроме того, было высказано предположение, что наличие гемодилуции может быть критерием диагностики материнского зеркального синдрома, в отличие от преэклампсии с низким гематокритом. Материнский зеркальный синдром обычно не проявляется олигогидрамнионом или гипертензией и, в отличие от преэклампсии, может быть обращен вспять, при устранении водянки плода. Прогноз для плода при материнском зеркальном синдроме обычно хуже, чем при преэклампсии, что приводит ко многим случаям внутриутробной гибели плода и составляет 56% зарегистрированной в настоящее время частоты внутриутробной гибели плода при зеркальном синдроме.

Список литературы

1. Kaiser I.H. *Ballantyne and triple edema*//Am. J. Obstet. Gynecol. - 1971. – Vol.110. – P. 115-120
2. O'Driscoll D.T. *A fluid retention syndrome associated with severe iso-immunization to the rhesus factor*//J. Obstet. Gynaecol. Br. Emp. – 1956. – Vol. 63 (03. – P. 372-374.

3. Parvovirus B19 infection: timely diagnosis in pregnancy essential Case Rep. //Women's Health. – 2018. – Vol. 18, Article e00057.

4. Significant clinical manifestations in Ballantyne syndrome, after a case report and literature review: recognizing preeclampsia as a differential diagnosis Case Rep./Silvia F. Navarro-Perez, Karen Corona-Fernandez et al. //Obstet. Gynecol. – 2019. - Article 2013506 (7 pages).

5. Parvovirus B19 infection: timely diagnosis in pregnancy essential Case Rep.// Women's Health. - 2018. – Vol. 18. - Article e00057.

DOI 10.54500/2790-1203.S1.2022.270-275

ҒТАМБ 76.03.49

ӘОЖ 616-089;617.5;616-053.2

ТУА ПАЙДА БОЛҒАН ЖҮРЕК АҚАУЫ - ҚАРЫНША АРАЛЫҚ ПЕРДЕНІҢ ЖОҒАРҒЫ ДЕФЕКТИСІ

М.Қ. Серікбай¹, Г.Қ. Смайлова², Б.М. Тажиметов²

¹NcJSC "KazNMU named after S. D. Asfendiyarov ", Kazakhstan 480012, Almaty, Tole bi street, 88

²«Астана Медицина университеті» КеАҚ, Қазақстан 010000, Нұр-Сұлтан қ., Бейбітшілік к-сі, 49А

¹Серікбай Мерейлі Қармантайқызы – медицина ғылымдарының кандидаты, С.Д.Асфендияров атындағы ҚазҰМУ патологиялық анатомия кафедрасының доценті, Алматы қ., көш. Төле-би 88, mereili.serikbay@mail.ru, тел: +77015794058

²Смайлова Гүлзира Құлыбекқызы – медицина ғылымдарының кандидаты, «Астана медицина университеті» КеАҚ патологиялық анатомия кафедрасының доценті, Нұр-Сұлтан қ., Бейбітшілік даңғылы, 49 А, gulzira.smaylova.68@mail.ru, тел: +77907955

²Тажиметов Бекзат Махмұтұлы – «Астана медицина университеті» КеАҚ адам анатомиясы кафедрасының доценті, Нұр-Сұлтан қаласы, Бейбітшілік даңғылы, 49 А, bmtazhimetov@mail.ru, тел: +7779199333

Мақсаты: Туа біткен жүрек ақауының табиғатын, патоморфологиялық белгілерін және жоғарғы қарынша қалқасының ақауының көрсеткіштерін зерттеу.

Материалдар мен м.с. Қалалық патологоанатомиялық бюроға түскен 4 айлық қыздың мәйіті алынды.

Нәтижелер мен пікірталас. Клиникалық деректер мен морфологиялық макроскопиялық және микроскопиялық зерттеулер нәтижесінде 4 айлық балада негізгі дуальді аурудың барлық морфологиялық белгілері анықталды: туа біткен жүрек ақауы – жоғарғы қарынша аралық перде ақауы және жедел респираторлық вирустық инфекция және кардиомиопатия – сол жақ қарынша эндокард. фиброзластоз.

Қорытынды. Соңғы жылдары нәрестелер өлімі арасында құрсақшilik себептер басым, яғни. д) туа біткен ақаулар; сондықтан бұл мәселені терең, жан-жақты зерттеу маңызды.

Түйін сөздер: туа біткен жүрек ақауы.

CONGENITAL HEART DEFECT - SUPERIOR VENTRICULAR DIAPHRAGM DEFECT

M. Serikbay¹, G. Smailova², B. Tazhimetov²

¹NcJSC "KazNMU named after S. D. Asfendiyarov ", Kazakhstan 480012, Almaty, Tole bi street, 88

²NcJSC "Astana Medical University", Kazakhstan 010000, Nur-Sultan city, Beibitchikh street, 49A

КЛИНИКАЛЬҚ МЕДИЦИНА

¹**Mereyli Serikbay** - Candidate of Medical Sciences, Associate Professor of the Department of Pathological Anatomy of Kazakh National Medical University named after S .D. Asfendiyarov, Almaty, 88 Tole-bi str. mereili.serikbay@mail.ru, tel: +77015794058

²**Gulzira Smailova** - Candidate of Medical Sciences, Associate Professor of the Department of Pathological Anatomy the NJSC "Astana Medical University", Nur-Sultan, 49A Beibitshilik Ave. gulzira.smaylova.68@mail.ru, tel: +77779555902

²**Bekzat Tazhimetov** – Associate Professor of the Department of Human Anatomy of the NcJSC "Astana Medical University", Nur-Sultan, 49A Beibitshilik Ave., bmtazhimetov@mail.ru , tel: +77779199333

Goal. To study the nature of congenital heart disease, pathomorphological signs and indicators of the upper ventricular septal defect.

Materials and methods. The corpse of a 4-month-old girl who was admitted to the city pathology bureau was seized.

Results and discussion. As a result of clinical data and morphological macroscopic and microscopic studies, all morphological signs of the main double disease were revealed in a 4-month-old child: congenital heart defect - upper ventricular septal defect and acute respiratory viral infection and cardiomyopathy - fibroelastosis of the left ventricular endocardium.

Conclusions: in recent years, intrauterine causes, i.e. congenital malformations, have prevailed among infant mortality, therefore, an in-depth, comprehensive study of this problem is important.

Keywords: congenital heart disease.

ВРОЖДЕННЫЙ ПОРОК СЕРДЦА - ДЕФЕКТ ВЕРХНЕЙ ЖЕЛУДОЧКОВОЙ ДИАФРАГМЫ

Серикбай М.К.¹, Смаилова Г.К.², Тажиметов Б.М.²

¹НАО «КазНМУ им. С.Д. Асфендиярова», Казахстан 480012, г. Алматы, ул. Толе би, 88

²НАО «Медицинский университет Астана», Казахстан 010000, г. Нур-Султан, ул. Бейбитшилик, 49А

¹**Серікбай Мерейлі Кармантайқызы** - кандидат медицинских наук, доцент кафедры патологической анатомии КазНМУ имени С.Д. Асфендиярова, Алматы, ул. Толе-би 88, mereili.serikbay@mail.ru, тел: +77015794058

²**Смайлова Гульзира Кулыбековна** - кандидат медицинских наук, доцент кафедры патологической анатомии НАО «Медицинский Университет Астаны», Нур-Султан, пр. Бейбитшилик, 49 А, gulzira.smaylova.68@mail.ru, тел: +77779555902

²**Тажиметов Бекзат Махмутович** – доцент кафедры анатомии человека НАО «Медицинский Университет Астаны», Нур-Султан, пр. Бейбитшилик, 49 А, bmtazhimetov@mail.ru, тел: +77779199333

Цель: изучить характер врожденного порока сердца, патоморфологические признаки и показатели верхнего дефекта межжелудочковой перегородки.

Материалы и методы: труп 4-месячной девочки, поступившей в городское патологоанатомическое бюро.

Результаты и обсуждение. В результате клинических данных и морфологических макроскопических и микроскопических исследований, у 4 - месячного ребенка выявлено все морфологические признаки основного двойного заболевания: врожденный порок сердца - верхний дефект межжелудочковой перегородки и острая респираторная вирусная инфекция и кардиомиопатия - фиброэластоз эндокарда левого желудочка.

Заключение. В последнее время среди детской смертности преобладают внутриутробные причины, т. е. врожденные пороки развития; поэтому важно, углубленное, всестороннее изучение этой проблемы.

Ключевые слова: врожденный порок сердца.

Corresponding author: Mereyli Serikbay - Candidate of Medical Sciences, Associate Professor of the Department of Pathological Anatomy of Kazakh National Medical University named after S .D. Asfendiyarov, Almaty, 88 Tole-bi str. mereili.serikbay@mail.ru, tel: +77015794058

Received 27.06.2022.

Accepted 20.07.20220

Bibliographic reference: Серікбай М.Қ., Смайлова Г.Қ., Тажиметов Б.М. Туа пайда болған жүрек ақауы - қарынша аралық перденің жоғарғы дефектісі//Астана медициналық журналы. – 2022. – Специальный выпуск № 1. – С.270-275.

Мәселенің өзектілігі

Қазақстан жүрек – қантамыр жүйесі аурулары және осы аурулардан өлімнің деңгейі бойынша әлемде алдыңғы орындарда тұрады. Соның ішінде балалар өлімінің басты себептерінің бірі болып туа біткен жүрек ақаулары болып табылады. Аталмыш ақау әрбір 1000 туылған балалардың 6-8 інде кездеседі. Туа біткен жүрек ақауларының 100-ден астам түрі бар. Жыл сайын Қазақстанда осындай дертпен 2500-2800 бала дүниеге келеді [1-3].

Нәрестелік кезең адам өмірінің аса қауіпті кезеңінің бірі, себебі осы кезеңде нәресте организмі құрсақтан тыс өмірге бейімделеді. Бала өлімінің деңгейі мен құрылымы жаңа туылған нәрестелердің патологиясымен анықталады. Соңғы кезде балалар өлімінің ішінде ұрықшілік себептер, яғни туа біткен ақаулар басым кездеседі, сондықтан бұл мәселені терең, жан-жақты зерттеу маңызды [4].

Статистика бойынша туа пайда болған жүрек ақауы бар 80% балалар бір жасқа толмай, 27% дейін туылғаннан алғашқы айда, 20% өмірінің алғашқы аптасында өледі. Туа пайда болған қарыншааралық перденің дефектісі жалпы туа біткен жүрек ақауларының ішінде 15-20% құрайды. Оның ішінде перимембранозды формасы барлық туа пайда болған қарынша аралық перде дефектісінің (ТҚАПД) 80% құраса, бұлшықеттік формасы 5-20 % құрайды [5].

Жоғарыда келтірілген мәселелер туа пайда болған қарыншааралық перде дефектісінің патоморфологиясын зерттеудің өзектілігін көрсетеді.

Зерттеудің мақсаты

Туа пайда болған жүрек ақауының сипаты мен қарыншааралық перденің жоғарғы дефектісінің патоморфологиялық белгілері мен көрсеткіштерін зерттеу.

Зерттеу мәселелері

Туа пайда болған жүрек ақауы – қарыншааралық перденің жоғарғы дефектісінің патоморфологиялық ерекшеліктері мен көріністерін сараптау.

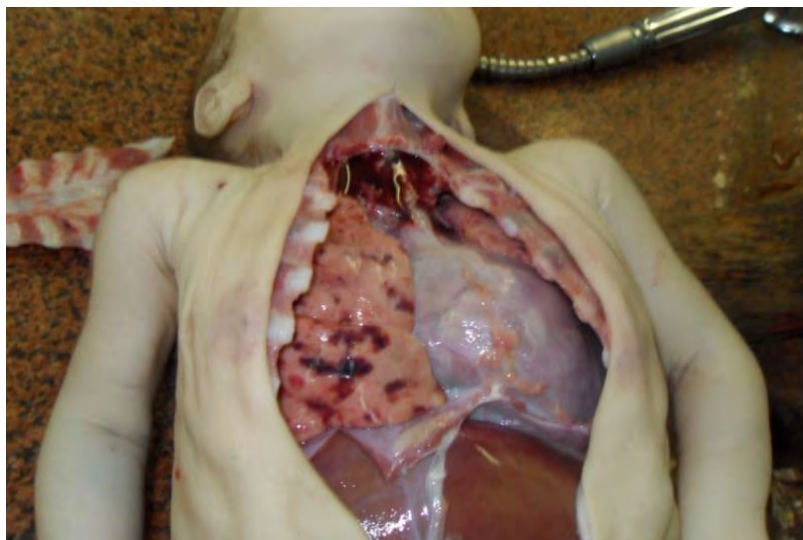
Туа пайда болған жүректің қарыншааралық пердесінің дефекті – ұрықтық даму барысында қарыншааралық перденің дамуының әр-түрлі сатысында тежелуінің арқасында оң жақ және сол жақ қарыншалардың арасында байланыс пайда болуымен сипатталатын жүректің туа біткен ақауы [6].

Туа пайда болған жүректің қарыншааралық пердесінің дефекті мультифакторлы ақау болып табылады. Ақау дамуында генетикалық қауіп факторлары үлкен рөл атқарады. Оған генеологиялық анамнезде ата-анасының кардиальді аномалияларға бейім болуы жатады. Оған қоса ақау дамуында ата-анасында диабет, фенилкетонурия, анасының алкогольге бейімділігінің де маңызы бар. Туа пайда болған жүректің қарыншааралық пердесінің дефектісінің перимембранозды формасы пердеде дамидытын транзиторлы қанайналымның бұзылысының нәтижесінде жүрек бөліктерінің дұрыс бөлінбеуінен болады. Ал бұлшықеттік түрі қарыншааралық пердедегі жасушалардың жойылуынан туындайды [7].

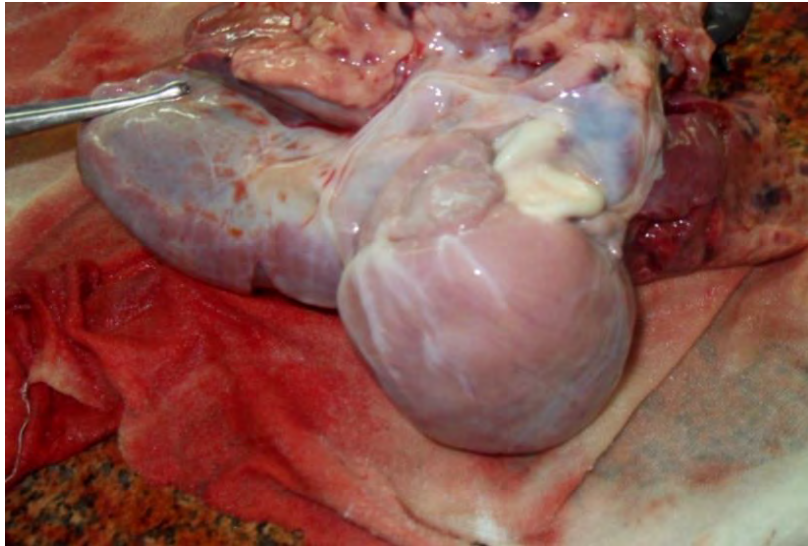
Зерттеу нысанына Алматы қалалық патологоанатомиялық бюросына түскен 4 айлық қыз баланың мәйіті алынды. Алынған зерттеу нысанын зерттеп, патоморфологиялық сараптау барысында келесі көрсеткіштер анықталды:

КЛИНИКАЛЫҚ МЕДИЦИНА

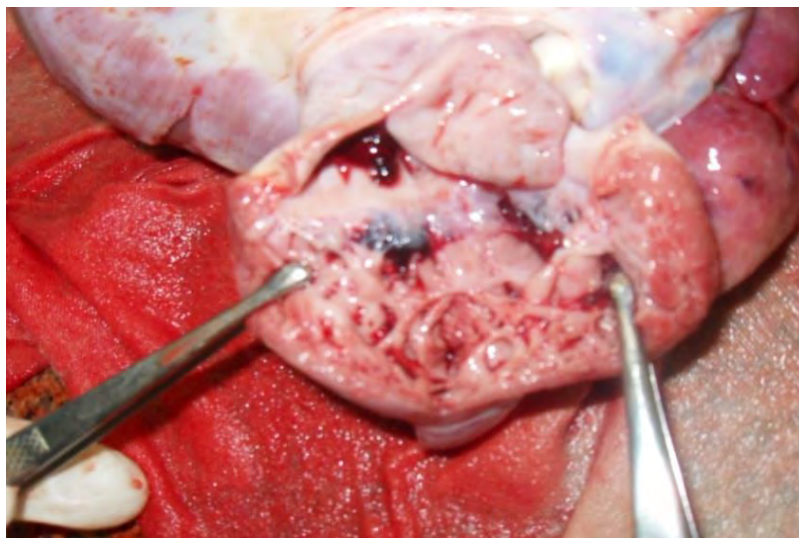
4 айлық қыз баланың мәйіті морфологиялық зерттеу барысында келесі өзгерістер жатады: Тері жабындысы анемиялық бозғылт, көзге көрінетін шырышты қабаттары бозғылт көкшіл түсті. Тері асты май қабаты төмен дамыған. Кеуде қуысының басым бөлігінде жүрек орналасқан. Құрсақ қуысында ашық сары түсті аз мөлшерде сұйықтық бар. Ми тіні аздап ісінген, салмағы 60 гр. (қалыпты салмағы - 598 гр.). Ми қарыншалары қуысында аз мөлшерде мөлдір түсті сұйықтық бар. Қолқаның қуысында қоңыр-қызыл түсті сұйық және қан ұйындысы бар. Жүрек домалақ пішінді, ұзындығы 4,0 см (қалыпта - 3,2 см.), ені - 5,0 (қалыпта - 4,2 см.), қалыңдығы 3,0 см. (қалыпта - 2,3), оң жақ қарыншаның қабырғасы - 0,8 см. (қалыпта 0,25), сол жақ қарыншаның қабырғасы - 1,0 см. (қалыпта - 0,65 см.) перикард қуысында аз мөлшерде мөлдір сұйықтық бар. Жүрек салмағы 45 гр. (қалыпта салмағы - 26 гр.). Өкпе артериясы қуысында қан ұйындысы бар, үш жармалы қақпақшалар мөлдір емес, майда түйіршіктер байқалады, қолқаның ені 2,3 см. (қалыпта - 2,2 см.), митральді қақпақшалар жұқа, беті тегіс. Эпикард жылтыр, майда нүктелі қан құйылулар бар. Жүрек қуыстарында қоңыр-қызыл түсті сұйық және ұйыған қан бар. Сол жақ қабырғалық эндокард ақ-сұр түсті, аздап қалыңдаған. Кеңірдек пен ірі бронхтардың шырышты қабаттары қызғылт-сұр түсті, қуысында аз мөлшерде сарғыш-сұр түсті шырыш бар. Өкпенің салмағы 107 гр. (қалыпты салмағы - 111 гр.). Өкпенің ауаға толуы бір тегіс емес. Өкпе тіні аздап толақанды. Асқазанның пішіні өзгермеген, шырышты қабаты қызғылт-сұр түсті, қуысында қою-қара қан аралас шырыш бар. . Аш ішек сірлі қабаты бозғылт, кескенде шырышты қабаты ақшыл-қызыл түсті ісінген, қоңыр-қызыл түсті шырышты масса бар. Бүйректері бірдей, салмағы 42 гр. (қалыпты салмағы - 50 гр.), ақшыл-қызыл түсті, тығыз, серпімді, қабықтары оңай сыдырылады. Кескенде милы және қыртысты қабаттарының шекарасы айқын, милы қабаты және қыртысты қабаты қоңыр-қызыл түсті. Түбекшелер мен несеп ағарлардың шырышты қабаты бозғылт-сұр түсті, жылтыр. Көк бауыр - 12 гр. (қалыпты салмағы - 17 гр.) қоңыр-қызыл түсті.



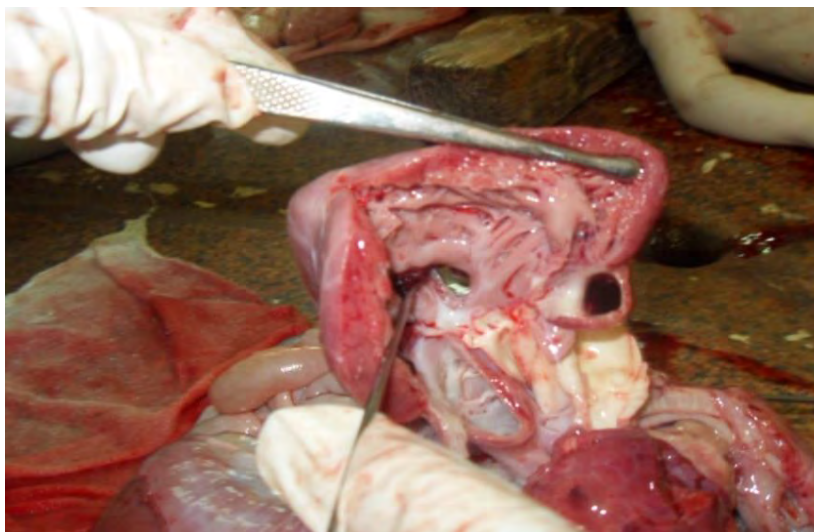
Сурет 1 - Сол жақ көкірек қуысын толығымен жүрек алып жатуы.



Сурет 2 - Жүректің шар пішінді дөңгелектенуі.



Сурет 3 - Оң жақ қарыншаның гипертрофиясы.



Сурет 4 - Қарыншааралық перденің дефекті (0,5 см-дей).

Морфологиялық микрокөріністерге келесі өзгерістер жатады: Мидің жұмсақ қабығының қантамырлары аздап толақанды. Ми тіні периваскулярлы және перицеллюлярлы ісінген, қан тамыр өрімі аздап толыққанды.

Миокард - бұлшықет аралық тін кеңейген, ісінген, кардиомиоциттер гипертрофияланған, вакуольді дистрофияға ұшыраған. Сол жақ эндокард фиброзды тінмен қалыңдаған. Яғни сол жақ эндокардтың фиброэластозы, паренхиматозды дистрофиясы байқалады. Кеңірдектің шырышты қабаты ошақты десквамацияланған. Бронх пен бронхиолалар жабынды эпителиі тотальды десквамацияланған, қуысы серозды іріңге толған. Өкпеде ошақты ателектаз және дистелектаз, эмфизема байқалады. Өкпе паренхимасы, толыққанды, ошақты қан құйылған. Катаральді десквамацияланған трахеит, катаральді десквамацияланған бронхит, екі жақты серозды-десквамативті пневмония көріністері байқалады. Ішектің шырыш асты қабаты ісінген. Жабынды эпителиі ошақты десквамацияланған, қуысы қанға толған, жабынды эпителилер дистрофияланған, қан тамырлары аздап толыққанды. Бүйректің дисталді өзекшелері ауыр дистрофиялық өзгерістерге ұшыраған. Милы қабатының қан тамырлары толыққанды. Стромасы ісінген. Нефротелидің паренхиматозды дистрофиясы байқалады. Тимустың милы және қыртысты қабаттары ажыратылмайды, лимфоциттер саны азайған, ошақты әктену белгілері бар. Тимустың 4-ші дәрежелі акцидентальді инволюциясы дамыған.

Қорыта айтқанда, жоғарыда көрсетілген зерттеуді сараптай келе, клиникалық мәліметтер мен морфологиялық макроскопиялық және микроскопиялық зерттеулер нәтижесінде, 4 айлық нәрестеде негізгі қосарланған ауру: туа пайда болған жүрек ақауы- қарынша аралық перденің жоғарғы дефектісі мен жедел респираторлы вирусты инфекция және кардиомиопатия- сол жақ қарынша эндокардының фиброэластозының барлық морфологиялық белгілері анықталды. Негізгі ауру тамыр ішілік шашыранды қан ұю синдромымен асқынып, жедел өкпе, жүрек жетіспеушілігі нәресте қыздың өліміне алып келген.

Пайдаланылған әдебиеттер [Pajdalanylğan әdebietter]

1. Шабалов Н.П. Детские болезни: Учебник для вузов 2-х томах. - Питер, 2012 [Shabalov N.P. Detskie bolezni: Uchebnyk dlja vuzov 2-h tomah. - Piter, 2012].
2. Анализ причин смерти беременных, рожениц и родильниц; перинатальной заболеваемости и смертности новорожденных по Республике Казахстан за 2004 г. – Алматы: МЗ РК, РНИЦОЗиР, 2005 [Analiz prichin smerti beremennyh, rozhenic i rodil'nic; perinatal'noj zaboлеваemosti i smertnosti novorozhdennyh po Respublike Kazahstan za 2004 g. – Almaty: MZ RK, RNICOZiR, 2005].
3. Инструкция по внедрению критериев живорожденности и мертворожденности, рекомендованных всемирной организацией здравоохранения в пилотных регионах Казахстана. – Алматы, 2002. – 98 с. [Instrukcija po vnedreniju kriteriev zhivorozhdennosti i mertvorozhdennosti, rekomendovannyh vsemirnoj organizaciej zravoohranenija v pilotnyh regionah Kazahstana. – Almaty, 2002. – 98 s.].
4. Педиатрия: Национальное руководство: в 2 томах. - М.: ГЭОТАР-МЕДИА, 2009 [Pediatrija: Nacional'noe rukovodstvo: v 2 tomah. - M.: GJeOTAR-MEDIA, 2009].
5. Иммуногенетические маркеры врожденных пороков развития ССС у плода/Шабалдин А.В., Грушков А.Н., Казакова Л.М. и др.// Педиатрия. – 2003. – № 1. – С. 19-23 [Immunogeneticheskie markery vrozhdennyh porokov razvitija SSS u ploda/Shabaldin A.V., Grushkov A.N., Kazakova L.M. i dr.// Pediatrija. – 2003. – № 1. – S. 19-23].
6. Ахметов Ж.Б. Патологиялық анатомия, II том. - 2009. – 250 бет [Ahmetov Zh.B. Patologijalұқ anatomija, II tom. - 2009. - 250-bet].
7. Справочник педиатра: Учебное пособие/Под ред. В.О. Быкова и др. – М.: Медицина, 2007 [Spravochnik pediatra: Uchebnoe posobie/Pod red. V.O. Bykova i dr. – M.: Medicina, 2007].
8. Руководство по практическим умениям педиатра: Учебник пособие для вузов/Под ред. В.О. Быкова, изд 3-ое. - М.: Феникс, 2020 [Rukovodstvo po prakticheskim umenijam pediatra: Uchebnyk posobie dlja vuzov/Pod red. V.O. Bykova, izd 3-oe. - M.: Feniks, 2020].

СРАВНЕНИЕ ИННОВАЦИОННЫХ ДИАГНОСТИЧЕСКИХ МЕТОДОВ ОПРЕДЕЛЕНИЯ РАКА ПИЩЕВОДА

Б.Т. Ажкен¹, В.Х. Апсалямов¹, А.К. Макишев^{1,2}, Б.Б. Барышев¹, В.П. Григорьевский¹, М.К. Жагипаров^{1,2}, К.А. Жакипбаев^{1,2}, А.М. Тажикова^{1,2}, Н.М. Джантемирова^{1,2}, А.М. Куканова^{1,2}, А.Т. Бекишева^{1,2}

¹НАО "Медицинский университет Астана", Казахстан, 010000, г. Нур-Султан, ул. Бейбитшилик, 49а

²ГКП на ПХВ Многопрофильный медицинский центр акимата города Нур-Султан, Казахстан, 020000, г. Нур-Султан, ул. Манаса, 17

¹Ажкен Бахтияр Талғатұлы – магистрант медицинских наук, преподаватель кафедры гистологии и цитологии, НАО «Медицинский университет Астана» bakhtiyar.azhken@gmail.com, <https://orcid.org/0000-0002-7664-457X>.

¹Апсалямов Валий Хамитович – кандидат медицинских наук, доцент кафедры гистологии и цитологии, НАО «Медицинский университет Астана», apsvh@mail.ru, <https://orcid.org/0000-0001-7925-1504>.

^{1,2}Макишев Абай Каиргожинович – доктор медицинских наук, профессор кафедры онкологии, НАО «Медицинский университет Астана», makishev.a@amu.kz, <https://orcid.org/0000-0001-9874-4005>.

¹Барышев Борис Борисович – кандидат медицинских наук, профессор кафедры гистологии и цитологии, НАО «Медицинский университет Астана», barishev.borys@mail.ru.

¹Григорьевский Владимир Петрович – доктор медицинских наук, профессор кафедры хирургии, НАО «Медицинский университет Астана», vladimir.grigorevsky@mail.ru.

^{1,2}Жагипаров Мурат Кабпасович – кандидат медицинских наук, доцент кафедры онкологии, НАО «Медицинский университет Астана», murat.zhagiparov@mail.ru.

^{1,2}Жакипбаев Касым Адилкасымович – кандидат медицинских наук, доцент кафедры онкологии, НАО «Медицинский университет Астана», kassym-64@mail.ru.

^{1,2}Тажикова Айгуль Маратовна – PhD-докторант, НАО «Медицинский университет Астана», tazhikova.a@amu.kz, <https://orcid.org/0000-0002-0009-1956>.

^{1,2}Джантемирова Назгуль Маратовна – магистр медицинских наук, ассистент кафедры онкологии, НАО «Медицинский университет Астана», dzhantemirova.nm@gmail.com.

^{1,2}Куканова Асия Маратовна – магистр медицинских наук, PhD-докторант НАО «Медицинский университет Астана», kukanova.a@amu.kz, <https://orcid.org/0000-0001-6775-2993>.

^{1,2}Бекишева Айжан Танирбергеновна – магистр медицинских наук, ассистент кафедры онкологии, НАО «Медицинский университет Астана», bekisheva.a@amu.kz, <https://orcid.org/0000-0001-7292-8033>.

Цель: сравнить существующие диагностические методы обнаружения рака пищевода на этапе первичной медико-санитарной помощи.

Материалы и методы. Дата исследования: 01.2021-03.22. Дизайн исследования: обзор. Был проведен обзор литературы в базах данных PubMed, MEDLINE, EMBASE, Кокрановской библиотеки, а также ручным поиском подходящих статей. Из существующих методов были рассмотрены эндоскопические методы (обычная эндоскопия, трансназальная эндоскопия, капсульная эндоскопия), устройство для сбора клеток пищевода (цитогубка), биомаркерные методы (циркулирующие маркеры, летучие органические соединения (ЛОС) в выдыхаемом воздухе) и использование ИИ. Сравнение проводилось по 7 основным параметрам: инвазивность, сложность проведения, эффективность при раке пищевода, стоимость использования, условия проведения, доступность, научное доказательство применения.

Посредством изучения 67 исследований, включая мета-анализы, было установлено, что наиболее эффективными методами диагностики рака пищевода является применение эндоскопических методов с применением нейронной сети (ИИ) с чувствительностью 94,0%; (95% ДИ, 92,7-95,1%). Использование неинвазивных методов исследования на примере использования детектора по обнаружению летучих органических соединений в выдыхаемом воздухе имеет высокую тенденцию для изучения. В пилотных исследованиях чувствительность составила 79% (95% ДИ, 77% -81%), а специфичность 89% (95% ДИ, 88% - 90%). Применение маркеров кровообращения или стула с таргетным определением 5 пептидов показало в самых низких значениях чувствительности – 93,75%, а специфичность – 83,87%.

Заключение. На основании полученных результатов изучения и сравнения для диагностических методов подтверждения рака пищевода можно рекомендовать в практику клинической онкологии данные

исследуемые методики, как этапы ранней диагностики этой патологии. В свете лучших доказательств, представленных за последнее десятилетие, существует тенденция к использованию фиброэзофагоструоденоскопии как стандартного метода диагностики, в то время как альтернативные методы нуждаются в дополнительном исследовании. В систематических обзорах недостаточно информации по идентификации рака пищевода и результативности использования новых способов диагностики, ввиду проведения исключительно пилотных исследований. Влияние искажающих систематических ошибок на эти оценки полностью не определено, но при должном изучении они могут найти широкое распространение в практике в ближайшем будущем.

Ключевые слова: онкология, диагностика рака, эндоскопия, летучие органические соединения (ЛОС), искусственный интеллект (ИИ).

COMPARISON OF INNOVATIVE DIAGNOSTIC METHODS FOR DETERMINING ESOPHAGEAL CANCER

B. Azhken¹, V. Apsalyamov¹, A. Makishev^{1,2}, B. Baryshev¹, V. Grigorevsky¹, M. Zhagiparov^{1,2}, K. Zhakipbaev^{1,2}, A. Tazhikova^{1,2}, N. Dzhantemirova^{1,2}, A. Kukanova^{1,2}, A. Bekisheva^{1,2}

¹NcJSC "Astana Medical University", Kazakhstan, 010000, Nur-Sultan, st. Beibitshilik, 49a

²GKP on REM Multidisciplinary medical center of the akimat of the city of Nur-Sultan, Kazakhstan, 020000, Nur-Sultan, st. Mana, 17

¹**Bakhtiyar Azhken** – Master student in Medicine, Instructor of the Department of Histology and Cytology, NcJSC «Astana Medical University», bakhtiyar.azhken@gmail.com, <https://orcid.org/0000-0002-7664-457X>.

¹**Valiy Apsalyamov** – Doctorate degree in Medicine, Associate Professor of the Department of Histology and Cytology, NcJSC «Astana Medical University», apsvh@mail.ru, <https://orcid.org/0000-0001-7925-1504>.

^{1,2}**Abay Makishev** – Doctor of Medical Sciences, Professor of the Department of Oncology, NcJSC «Astana Medical University», makishev.a@amu.kz, <https://orcid.org/0000-0001-9874-4005>.

¹**Boris Baryshev** – Doctorate degree in Medicine, Professor of the Department of Histology and Cytology, NcJSC «Astana Medical University», barishev.borys@mail.ru.

¹**Vladimir Grigorevsky** – Doctor of Medical Sciences, Professor of the Department of Surgery, NcJSC «Astana Medical University», vladimir.grigorevsky@mail.ru.

^{1,2}**Murat Zhagiparov** – Doctorate degree in Medicine, Associate Professor of the Department of oncology, NcJSC «Astana Medical University», murat.zhagiparov@mail.ru.

^{1,2}**Kasym Zhakipbaev** – Doctorate degree in Medicine, Associate Professor of the Department of Oncology, NcJSC «Astana Medical University», kassym-64@mail.ru.

^{1,2}**Aigul Tazhikova** – PhD-student, NcJSC «Astana Medical University», tazhikova.a@amu.kz, <https://orcid.org/0000-0002-0009-1956>.

^{1,2}**Nazgul Dzhantemirova** – Master of Medical Sciences, Assistant of the Department of Oncology, NcJSC «Astana medical university», dzhantemirova.nm@gmail.com.

^{1,2}**Assiya Kukanova** – Master of Medical Sciences, PhD-student, NcJSC «Astana Medical University», kukanova.a@amu.kz, <https://orcid.org/0000-0001-6775-2993>.

^{1,2}**Aizhan Bekisheva** – Master of Medical Sciences, Assistant of the Department of Oncology, NcJSC «Astana Medical University», bekisheva.a@amu.kz, <https://orcid.org/0000-0001-7292-8033>.

Aim. To compare existing diagnostic methods for detecting esophageal cancer in primary health care.

Materials and methods. Study date: 01.2021-03.22. Study design: a review. A literature review was conducted in the PubMed, MEDLINE, EMBASE, Cochrane Library databases, as well as a manual search for suitable articles. Of the existing methods, endoscopic methods (conventional endoscopy, transnasal endoscopy, capsule endoscopy), esophageal cell collection device (cytosponge), biomarker methods (circulating markers, volatile organic compounds (VOCs) in exhaled air) and the use of AI were considered. The comparison was carried out according to 7 main parameters: invasiveness, complexity of implementation, effectiveness in esophageal cancer, cost of use, conditions of implementation, availability, scientific evidence of application.

Results. Through a study of 67 studies, including meta-analyses, it was found that the most effective methods for diagnosing esophageal cancer are the use of endoscopic methods using neural network (AI) with a sensitivity of 94.0%; (95% CI, 92.7-95.1%). The use of non-invasive methods of research on the example of the use of a detector for the detection of volatile organic compounds in exhaled air has a high trend for study. In the pilot studies, sensitivity was 79% (95% CI, 77%-81%) and specificity 89% (95% CI, 88%-90%). The use of blood circulation or stool markers with targeted detection of 5 peptides showed the lowest sensitivity values - 93.75%, and specificity - 83.87%.

Conclusions. Based on the results of the study and comparison for diagnostic methods for confirming esophageal cancer, these studied methods can be recommended for clinical oncology practice as stages in the early

diagnosis of this pathology. In light of the best evidence presented over the last decade, there is a trend towards using fibroesophagastroduodenoscopy as the standard diagnostic method, while alternative methods need more research. There is insufficient information in systematic reviews on the identification of esophageal cancer and the effectiveness of the use of new diagnostic methods, due to the conduct of exclusively pilot studies. The effect of confounding biases on these estimates is not fully defined, but with proper study, they may become widespread in practice in the near future.

Keywords: oncology, cancer diagnostics, endoscopy, volatile organic compounds (VOCs), artificial intelligence (AI).

ӨНЕШ ІСІГІН АНЫҚТАУДЫҢ ИННОВАЦИЯЛЫҚ ДИАГНОСТИКАЛЫҚ ӘДІСТЕРІН САЛЫСТЫРУ

Ажкен Б.Т.¹, Апсалямпов В.Х.¹, Макишев А.К.^{1,2}, Барышев Б.Б.¹, Григорьевский В.П.¹, Жагипаров М.К.^{1,2}, Жакипбаев К.А.^{1,2}, Тажикова А.М.^{1,2}, Жантемирова Н.М.^{1,2}, Куканова А.М.^{1,2}, Бекишева А.Т.^{1,2}

¹«Астана медицина университеті» КеАҚ, Қазақстан, 010000, Нұр-Сұлтан, көш. Бейбітшілік, 49 а

²Нұр-Сұлтан қаласы әкімдігінің ШЖҚ 2ГКП көпсалалы медицина орталығы, Қазақстан, 020000, Нұр-Сұлтан, көш, Манас, 17

¹**Әжкен Бахтияр Талғатұлы** – медицина ғылымдарының магистрі, «Астана медицина университеті» ҰҚК гистология және цитология кафедрасының оқытушысы bakhtiyar.azhken@gmail.com, <https://orcid.org/0000-0002-7664-457X>.

¹**Апсалямпов Валий Хамитович** – медицина ғылымдарының кандидаты, Астана медицина университетінің гистология және цитология кафедрасының доценті, apsvh@mail.ru, <https://orcid.org/0000-0001-7925-1504>.

^{1,2}**Макишев Абай Қайырғожинұлы** – медицина ғылымдарының докторы, Астана медицина университетінің онкология кафедрасының профессоры, makishev.a@amu.kz, <https://orcid.org/0000-0001-9874-4005>.

¹**Барышев Борис Борисович** – медицина ғылымдарының кандидаты, Астана медицина университетінің гистология және цитология кафедрасының профессоры, barishev.borys@mail.ru.

¹**Григорьевский Владимир Петрович** – медицина ғылымдарының докторы, Астана медицина университетінің хирургия кафедрасының профессоры, vladimir.grigorevsky@mail.ru.

^{1,2}**Жагипаров Мұрат Қабасұлы** – медицина ғылымдарының кандидаты, Астана медицина университетінің онкология кафедрасының доценті, murat.zhagiparov@mail.ru.

^{1,2}**Жакипбаев Қасым Әділқасымұлы** – медицина ғылымдарының кандидаты, Астана медицина университетінің онкология кафедрасының доценті, kassym-64@mail.ru.

^{1,2}**Тажикова Айгүл Маратқызы** – PhD докторанты, Астана медицина университеті, tazhikova.a@amu.kz, <https://orcid.org/0000-0002-0009-1956>.

^{1,2}**Жантемирова Назгуль Маратовна** – медицина ғылымдарының магистрі, «Астана медицина университеті» КеАҚ онкология кафедрасының ассистенті, dzhantemirova.nm@gmail.com.

^{1,2}**Куканова Асия Маратовна** – медицина ғылымдарының магистрі, «Астана медицина университеті» КеАҚ PhD-докторанты, kukanova.a@amu.kz, <https://orcid.org/0000-0001-6775-2993>.

^{1,2}**Бекишева Айжан Тәңірбергенқызы** – медицина ғылымдарының магистрі, Астана медицина университетінің онкология кафедрасының ассистенті, bekisheva.a@amu.kz, <https://orcid.org/0000-0001-7292-8033>.

Мақсаты: алғашқы медициналық-санитарлық көмекте өнеш обырын анықтаудың қолданыстағы диагностикалық әдістерін салыстыру.

Материалдар мен әдістер. Оқу күні: 01.2021-03.22. Оқу дизайны: шолу. PubMed, MEDLINE, EMBASE, Cochrane Library дерекқорларында әдебиеттерге шолу, сондай-ақ қолайлы мақалаларды қолмен іздеу жүргізілді. Қолданыстағы әдістердің ішінен эндоскопиялық әдістер (кәдімгі эндоскопия, трансназальды эндоскопия, капсулалық эндоскопия), өнеш жасушаларын жинау құрылғысы (цитоспонг), биомаркерлік әдістер (айналым маркерлері, дем шығаратын ауадағы ұшпа органикалық қосылыстар (VOC)) және АИ қолдану қарастырылды. Салыстыру 7 негізгі параметр бойынша жүргізілді: инвазивтілік, енгізудің күрделілігі, өнеш қатерлі ісігіндегі тиімділік, қолдану құны, енгізу шарттары, қолжетімділігі, қолданудың ғылыми дәлелі.

Зерттеу нәтижелері. 67 зерттеуді, соның ішінде мета-анализді зерттеу арқылы өнеш обырын диагностикалаудың ең тиімді әдістері 94,0% сезімталдықпен нейрондық желіні (АИ) қолдану арқылы эндоскопиялық әдістерді қолдану болып табылатыны анықталды; (95% CI, 92,7-95,1%). Дем шығарылатын

КЛИНИКАЛЫҚ МЕДИЦИНА

ауадағы ұшқыш органикалық қосылыстарды анықтауға арналған детекторды қолдану мысалында зерттеудің инвазивті емес әдістерін қолдану зерттеудің жоғары тенденциясына ие. Пилоттық зерттеулерде сезімталдық 79% (95% CI, 77%-81%) және ерекшелік 89% (95% CI, 88%-90%) болды. 5 пептидті мақсатты анықтаумен қан айналымы немесе нәжіс маркерлерін қолдану сезімталдықтың ең төмен мәндерін көрсетті – 93,75%, ал спецификалық – 83,87%.

Қорытынды. Өңеш обырын растау үшін диагностикалық әдістерді зерттеу және салыстыру нәтижелеріне сүйене отырып, осы зерттелген әдістерді клиникалық онкологиялық тәжірибеге осы патологияны ерте диагностикалау кезеңдері ретінде ұсынуға болады. Соңғы онжылдықта ұсынылған ең жақсы дәлелдемелерді ескере отырып, фиброэзофагастроуденоскопияны стандартты диагностикалық әдіс ретінде пайдалану үрдісі бар, ал балама әдістер көбірек зерттеулерді қажет етеді. Тек қана пилоттық зерттеулердің жүргізілуіне байланысты өңеш обырын анықтау және жаңа диагностикалық әдістерді қолданудың тиімділігі туралы жүйелі шолуларда ақпарат жеткіліксіз. Шатастырушы бұрмаланулардың бұл бағалауларға әсері толық анықталмаған, бірақ дұрыс зерттеу кезінде олар жақын болашақта тәжірибеде кеңінен таралуы мүмкін.

Түйін сөздер: онкология, қатерлі ісік диагностикасы, эндоскопия, ұшпа органикалық қосылыстар, жасанды интеллект.

The author for correspondence: Bakhtiyar Azhken – Master student in Medicine, Instructor of the Department of Histology and Cytology, NcJSC «Astana Medical University», bakhtiyar.azhken@gmail.com,

Received 14.06.2022.

Accepted 23.06.20220

Bibliographic reference: Сравнение инновационных диагностических методов определения рака пищевода/Б.Т. Ажкен, В.Х. Апсаямов, А.К. Макишев и др. //Астана медициналық журналы. – 2022. – Т. 113, № 3. – С.276-286.

Введение

Ранняя диагностика и точное прогнозирование предраковых заболеваний и рака пищевода - важная часть повышения выживаемости пациентов. Однако несвоевременное выявление данных заболеваний является причиной неблагоприятных прогнозов при обращении пациентов. Несмотря на улучшение диагностического звена при профосмотрах (с 53,2 до 60,1%) такого заболевания, с традиционно низким уровнем выявления на I-II стадиях, как рак пищевода, темп прироста смертности в 2019 году повысился на 0,6%, по сравнению с 2018 г. [1]. Следовательно, определение более эффективных и доступных для населения методов диагностики остается актуальным направлением для изучения.

Поскольку пищевод относится к верхнему отделу желудочно-кишечного тракта, он имеет больший доступ для эндоскопического исследования, что создает возможность ранней диагностики и лечения рака пищевода. Тем не менее, постановка диагноза возможно только после цитологического подтверждения. Но часто данное исследование может откладываться из-за неспецифических симптомов на различных стадиях развития опухоли. Учитывая необходимость подтверждающих исследований для постановки окончательного диагноза, важно, чтобы диагностический тест имел высокий уровень специфичности, чтобы избежать ложноположительных результатов и, как следствие, ненужных инвазивных процедур. Неопластические изменения в верхних отделах желудочно-кишечного тракта могут быть незаметными и иногда сложны для определения [2-4]. Выявление этих изменений, очень часто зависит от квалификации эндоскописта, особенно при эндоскопии с улучшенным изображением [5]. Следовательно, начинает все чаще использоваться в эндоскопии верхних отделов ЖКТ обнаружение рака пищевода с помощью искусственного интеллекта (ИИ). Также одним из актуальных методов диагностики рака пищевода является тест на определение летучих органических соединений (ЛОС) из выдыхаемого воздуха, биомаркеры в образцах дыхания которого являются привлекательным методом для скрининга рака, потому что тесты для их обнаружения будут неинвазивными, применимыми к учреждению первичной медико-санитарной помощи и, вероятно, рентабельными.

Из существующих методик были рассмотрены эндоскопические методы (обычная эндоскопия, трансназальная эндоскопия, капсульная эндоскопия), устройство для сбора клеток пищевода (цитогубка), биомаркерные методы (циркулирующие маркеры, летучие органические соединения (ЛОС) в выдыхаемом воздухе) и использование ИИ.

Материалы и методы

Дата исследования: 01.2021-03.22. Дизайн исследования: обзор. Был проведен обзор литературы в базах данных PubMed, MEDLINE, EMBASE, Кокрановской библиотеки, а также ручным поиском подходящих статей. Из существующих методов были рассмотрены эндоскопические методы (обычная эндоскопия, трансназальная эндоскопия, капсульная эндоскопия), устройство для сбора клеток пищевода (цитогубка), биомаркерные методы (циркулирующие маркеры, летучие органические соединения (ЛОС) в выдыхаемом воздухе) и использование ИИ. Сравнение проводилось по 7 основным параметрам: инвазивность, сложность проведения, эффективность при раке пищевода, стоимость использования, условия проведения, доступность, научное доказательство применения.

Результаты

1. Посредством изучения 67 исследований, включая мета-анализы, было установлено, что наиболее эффективными методами диагностики рака пищевода является применение эндоскопических методов с применением нейронной сети (ИИ) с чувствительностью 94,0%; (95% ДИ, 92,7-95,1%).

2. Использование неинвазивных методов исследования на примере использования детектора по обнаружению летучих органических соединений в выдыхаемом воздухе имеет высокую тенденцию для изучения. В пилотных исследованиях чувствительность составила 79% (95% ДИ, 77% -81%), а специфичность 89% (95% ДИ, 88% -90%).

3. Применение маркеров кровообращения или стула с таргетным определением 5 пептидов показало в самых низких значениях чувствительности – 93,75%, а специфичность – 83,87%.

Обсуждения

Эзофагогастродуоденоскопия (ФЭГДС) – это золотой стандарт диагностики рака пищевода и предшествующих ему заболеваний, включая облигатные и факультативные состояния. Распространенность и применимость данного метода на территории Республики Казахстан является повсеместной и занимает лидирующее значение среди других методов в режиме амбулаторной и стационарной помощи. ФЭГДС дает возможность определять, как визуальные изменения слизистых оболочек органов, так и любые клеточные и тканевые изменения, что формирует более быстрый процесс постановки диагноза. Несмотря на то, что многие пациенты имеют частые симптомы рефлюкса, лишь немногие из них проходят обследования этим методом [6]. Следовательно обращаемость на ФЭГДС, зависящая от уровня осведомленности, характера процедуры, причиняемых неудобств пациентам, очень сильно различается в зависимости от практики в разных странах, в том числе и в Казахстане [7]. Такая корреляция данных способствует несвоевременному диагностированию рака пищевода, в том числе предраковых состояний (Пищевод Барретта (ПБ) [8]. Использование безрецептурных лекарственных средств, сглаживающих симптомы, препятствует раннему обращению [9,10]. Использование ФЭГДС, как метода диагностики и скрининга пациентов с раком пищевода, должно быть повсеместным, особенно если семейный анамнез осложнен случаями рака (аденокарцинома, плоскоклеточный рак пищевода) [11].

Трансназальная эндоскопия (ТНЭ) – эндоскопический метод диагностики рака пищевода с более мелким по калибру эндоскопом (менее 6 мм) и вводимый трансназально, не касаясь корня языка, что переносится лучше из-за снижения рвотного рефлекса и освобождает от потребности применения седативных препаратов. ТНЭ является точным и хорошо переносимым методом диагностики по сравнению с классической ФЭГДС [12]. В рамках диагностики плоскоклеточного рака, синхронного или метакронного новообразования пищевода у пациентов с высоким риском, особенно с раком головы и шеи

ТНЭ продемонстрировал свою безопасность и доступность [13]. Время оценки состояния с ТНЭ было значительно короче, учитывая более компактную конструкцию и возможность применения в амбулаторных центрах или мобильных блоках [14]. Несмотря на высокий уровень чувствительности данного метода (84-98%), чувствительно гистологической диагностики оказалось невысокой (66,7%), что связано с небольшим размером биопсийных щипцов [15]. Также установлено, что ТНЭ дешевле других аналогов и лучше переносится пациентами, учитывая тот факт, что 90% тестируемых были готовы повторить процедуру снова [16]. Азиатские страны, так или иначе более охотно принимают ТНЭ, чем на Западе, возможно, из-за социальных и культурных различий [17]. Американский колледж гастроэнтерологии - единственное общество, которое предлагает использование неседативной ТНЭ для пациентов, проходящих скрининг на ПБ [9]. В Казахстане распространенность данной методики остается на низком уровне, учитывая, что старший медицинский персонал может воспринять выполнение процедуры ТНЭ с меньшим желанием, ввиду недостаточности времени и опыта [15,17,18]. Для полной оценки пригодности ТНЭ в качестве основного метода диагностики или метода скрининга рака пищевода необходимы крупные когортные исследования на уровне сообщества [19].

Визуализация с помощью капсульной эндоскопии – это современный метод исследования органов желудочно-кишечного тракта, который позволяет оценивать состояние не только пищевода, но и желудка, тонкого и толстого кишечника. Беспроводной капсульный эндоскоп с двумя камерами без привязки вводится через ротовую полость в ЖКТ [20]. Такая методика применялась в большинстве исследований проводились для визуализации и диагностики кишечника [21,22]. Для диагностики рака пищевода, а также пищевода Барретта были разработаны привязанные камеры. В основном такой метод тестировался для определения предраковых состояний (ПБ), но не плоскоклеточной дисплазии или аденокарциномы. В метаанализе из 9 исследований (618 пациентов) было продемонстрировано, визуализация с помощью капсульной эндоскопии определяет ПБ с чувствительностью 77% (диапазон 73%-90%) [23]. В двух других исследованиях отметка чувствительности составила 60% и 78% [24]. Для оценки этого метода диагностики необходимы дополнительные локальные исследования в группах населения с подтвержденным диагнозом рака пищевода. Учитывая, что, капсульная визуализация имеет более высокий уровень приемлемости у пациентов, стоимость по сравнению с другими методами остается на высоком уровне [25]. Многие эндоскопические центры в мире не имеют минимальных стандартов для определения эндоскопической компетентности и могут аттестовать эндоскопистов с субоптимальной подготовкой. Чтобы гарантировать высокое качество эндоскопической практики, требуются более строгие универсальные стандарты сертификации и контроль за приверженностью к рекомендациям ASGE (American Society for Gastrointestinal Endoscopy) [20].

Устройства для сбора клеток пищевода (цитогубка) – это метод диагностики рака пищевода, который состоит из растворимой желатиновой капсулы и небольшой сетчатой губки на веревочке внутри нее. Такой диагностический метод может применяться в амбулаторных учреждениях и учреждениях первичной медико-санитарной помощи. Цитогубка способна делать забор клеточного материала со всего пищевода с большим размером клеточного образца [26,27], что дает большую точность в определении дисплазии или клеточной атипии [28,29]. После проглатывания капсулы с цитогубкой, медсестра начинает плавно тянуть за веревку, которая по направлению движения собирает материал со слизистой оболочки, который после даст четкую картину наличия или отсутствия плоскоклеточной дисплазии [30]. На следующем этапе проводится иммуногистохимический анализ полученного материала для выявления фактора трилистника 3 (TFF3), точность 0,75 с площадью под кривой 0,79 с чувствительностью и специфичностью 0,84 (95% доверительный интервал [ДИ] 0,66–0,94) и 0,70 (95% ДИ 0,55–0,81) соответственно [41]. Однако нет точных данных о возможности определения с

КЛИНИКАЛЬҚ МЕДИЦИНА

помощью данного теста предраковых состояний, в том числе ПБ [42]. Обнадеживают результаты исследования с участием 402 пациентов с чувствительностью 91% и специфичностью 74% [43]. По-видимому, результаты не зависели от использования ингибитора протонной помпы, наличия грыжи пищеводного отверстия диафрагмы и рефлюкса [44]. Если результаты продемонстрируют, что тест на определение ЛОС позволяет различать пациентов с нелеченым, гистологически подтвержденным первичным РП и контрольными пациентами на основе анализа выдыхаемого воздуха, то такой метод можно будет применять как скрининговый.

Применение искусственного интеллекта (ИИ) – метод ранней диагностики плоскоклеточного рака пищевода во время эндоскопии с оптическим обнаружением. Данный метод хорошо показал себя в мета-анализе, куда были включены 23 исследования, включающие 969 318 изображений. Были обнаружены неопластические изменения по типу пищевода Барретта и плоскоклеточного рака пищевода, а точность составила 0,96 (95% ДИ, 0,94–0,99), 0,96 (95% ДИ, 0,93–0,93), 0,88 (95% ДИ, 0,82–0,96) и 0,92 (95% ДИ, 0,88–0,97) соответственно [5]. Научные данные о рутинном использовании диагностических методов на основе ИИ для выявления рака пищевода обнадеживают, но ограничены небольшим количеством исследований [45]. Многие исследования показывают ретроспективный анализ данных [46,47]. Требуются дальнейшие проспективные исследования, сообщающие о диагностической точности такого метода. Пока что из-за потенциальных различий в дизайне исследования, задействованных моделях искусственного интеллекта и различных группах пациентов имеющиеся в настоящее время данные фрагментированы и иногда противоречат друг другу.

Пациенты и врачи ценят точные и неинвазивные диагностические тесты, хотя сопоставимость оценок восприятия и дискомфорта между доступными минимально инвазивными тестами ограничена. Учитывая высокую распространенность некоторых факторов риска, например, рефлюкса в контексте ПБ и необходимость подтверждающих исследований для постановки окончательного диагноза, важно, чтобы диагностический тест имел высокий уровень специфичности, чтобы избежать ложноположительных результатов и, как следствие, ненужных инвазивных процедур [48-50]. Характеристики различных диагностических тестов на рак пищевода приведены в таблице.

Таблица 1 - Сравнительная характеристика методов диагностики рака пищевода.

Методы диагностики	Инвазивность	Сложность проведения	Эффективность при раке пищевода	Стоимость использования	Условия проведения	Доступность	Научное доказательство применения
Фиброэзофага-стродуоденоскопия (ФЭГДС)	Да	Средняя: <ul style="list-style-type: none"> • Результат исследования зависит от квалификации эндоскописта • У пациентов активируется рвотный рефлекс и возможно появление 	Хорошая: <ul style="list-style-type: none"> • Хорошее качество изображения • Возможность взятия биопсии на цитологические исследования 	Низкая: <ul style="list-style-type: none"> • Высокие прямые и косвенные затраты 	Первичная медицинская помощь: <ul style="list-style-type: none"> • Не портативный • Возможно использование седации 	Высокая: <ul style="list-style-type: none"> • Применяется на территории Казахстана 	Да: <ul style="list-style-type: none"> • Высокая диагностическая ценность в избранных группах

КЛИНИКАЛЫҚ МЕДИЦИНА

		болей в горле.					
Транс-назальная эндоскопия (ТНЭ)	Да	Средняя: <ul style="list-style-type: none"> • Результат исследования зависит от квалификации эндоскописта • У пациентов отсутствует рвотный рефлекс и боли в горле 	Низкая: <ul style="list-style-type: none"> • Высокое качество изображения • Возможность взятия биопсии на цитологические исследования 	Неизвестный: <ul style="list-style-type: none"> • Низкие прямые и косвенные затраты 	Первичная медико-санитарная помощь	Низкая: <ul style="list-style-type: none"> • Применяется в узкоспециализированных центрах 	Да: <ul style="list-style-type: none"> • Обычно предпочтительнее ФЭГДС
Капсульная эндоскопия (КЭ)	Нет	Средняя: <ul style="list-style-type: none"> • Высокая длительность обследования (10-12 часов) • Высокая длительность подготовки заключения (2 часа) • Необходим опыт для анализа изображений 	Средняя: <ul style="list-style-type: none"> • Умеренная чувствительность и специфичность 	Высокая	Первичная медико-санитарная помощь	Низкая: <ul style="list-style-type: none"> • Применяется в узкоспециализированных центрах 	Да: <ul style="list-style-type: none"> • Умеренная чувствительность и специфичность по сравнению с ФЭГДС
Цитогубка	Да, минимально инвазивное	Средняя	Хорошая: <ul style="list-style-type: none"> • Возможна гистологическая диагностика с пан-пищеводным забором • Возможна молекулярная диагностика • Требуется дополнительные исследования 	Очень высокая	Первичная медико-санитарная помощь	Отсутствует в РК	Да: <ul style="list-style-type: none"> • Большинство исследований проводилось одной исследовательской группой, которая разработала технологию • необходимо подтверждение другими исследователями

КЛИНИКАЛЬК МЕДИЦИНА

Маркеры кровообращения или стула	Да, минимально инвазивное	Средняя	Высокая • В самых низких значениях чувствительность метода составила -93.75, а специфичность - 83.87	Неизвестно	Первичная медико-санитарная помощь	Отсутствует в РК	Ограничено: • Только небольшие пилотные исследования
Летучие соединения в дыхании	Нет	Низкая	Не изучено • чувствительность 79% (95% ДИ, 77% - 81%) и специфичность 89% (95% ДИ, 88% - 90%)	Неизвестно	Первичная медико-санитарная помощь	Отсутствует в РК	Ограничено: • Только небольшие пилотные исследования
Искусственный интеллект (ИИ)	Нет	Низкая	Не изучено • чувствительность (94,0%; 95% ДИ, 92,7-95,1%)	Неизвестно	Первичная медико-санитарная помощь	Отсутствует в РК	Ограничено: • Только небольшие пилотные исследования

Заключение

На основании полученных результатов изучения и сравнения для диагностических методов подтверждения рака пищевода можно рекомендовать в практику клинической онкологии данные исследуемые методики, как этапы ранней диагностики этой патологии. В свете лучших доказательств, представленных за последнее десятилетие, существует тенденция к использованию фиброэзофагоструоденоскопии как стандартного метода диагностики, в то время как альтернативные методы нуждаются в дополнительном исследовании. В систематических обзорах недостаточно информации по идентификации рака пищевода и результативности использования новых способов диагностики, ввиду проведения исключительно пилотных исследований. Влияние искажающих систематических ошибок на эти оценки полностью не определено, но при должном изучении они могут найти широкое распространение в практике в ближайшем будущем.

Список литературы

1. Indicators of the oncological service of the Republic of Kazakhstan. - JSC "Kazakh Scientific Research Institute of Oncology and Radiology". – 168 p.
2. Characteristics of missed simultaneous gastric lesions based on double-check analysis of the endoscopic image./ Gong E.J., Lee J.H., Jung K. et al.// *Clinical Endoscopy*. – 2017. – Vol. 50 (3). – P. 261-269. doi:10.5946/ce.2016.056.
3. Missing rate for gastric cancer during upper gastrointestinal endoscopy: a systematic review and meta-analysis./ Pimenta-Melo A.R., Monteiro-Soares M., Libanio D. et al.// *Eur J Gastroenterol Hepatol*. - 2016. – Vol. 28. – P. 1041-1049.
4. Advanced endoscopic imaging: European Society of Gastrointestinal Endoscopy (ESGE) Technology Review./ East J.E., Vleugels J.L., Roelandt P. et al.// *Endoscopy*. – 2016. – Vol. 48 (11). – P. 1029-1045. doi:10.1055/s-0042-118087.

5. Lui T.K.L., Tsui V.W.M., Leung W.K. Accuracy of artificial intelligence–assisted detection of upper GI lesions: a systematic review and meta-analysis.//*Gastrointestinal Endoscopy*. – 2020. – Vol. 92 (4). – P. 821-830.e9. doi:10.1016/j.gie.2020.06.034.
6. Rates of endoscopy and endoscopic findings among people with frequent symptoms of gastroesophageal reflux in the community./ Nandurkar S., Locke G.R., Murray J.A. et al. //*American Journal of Gastroenterology*. – 2005. – Vol. 100 (7). – P. 1459-1465. doi:10.1111/j.1572-0241.2005.41115.x.
7. Modeling the Cost-effectiveness of Esophageal Cancer Screening in China./ Li Y., Du L., Wang Y. et al. //*Cost Effectiveness and Resource Allocation*. – 2020. – Vol. 18 (1). doi:10.1186/s12962-020-00230-y.
8. The risk of neoplasia in patients with Barrett’s esophagus indefinite for dysplasia: a multicenter cohort study./ Phillips R., Januszewicz W., Pilonis N.D. et al.//*Gastrointestinal Endoscopy*. – 2021. – Vol. 94 (2). – P. 263-270.e2. doi:10.1016/j.gie.2021.01.042.
9. ACG Clinical Guideline: Diagnosis and Management of Barrett’s Esophagus./ Shaheen N.J., Falk G.W., Iyer P.G., Gerson L.B.// *American Journal of Gastroenterology*. – 2016. – Vol. 111(1). – P. 30-50. doi:10.1038/ajg.2015.322.
10. Boardman H.F., Delaney B.C., Haag S. Partnership in optimizing management of reflux symptoms: A treatment algorithm for over-the-counter proton-pump inhibitors.//*Current Medical Research and Opinion*. – 2015. – Vol. 31(7). – P. 1309-1318. doi:10.1185/03007995.2015.1047745.
11. Endoscopic management of Barrett’s esophagus: European Society of Gastrointestinal Endoscopy (ESGE) position statement./Weusten B.L.A.M., Bisschops R., Coron E. et al.//*Endoscopy*. – 2017. – Vol. 49 (2). – P. 191-198. doi:10.1055/s-0042-122140.
12. Randomized crossover study comparing efficacy of transnasal endoscopy with that of standard endoscopy to detect Barrett’s esophagus./ Shariff M.K., Bird-Lieberman E.L., O’Donovan M. et al. //*Gastrointestinal Endoscopy*. – 2012. – Vol. 75 (5). – P. 954-961. doi:10.1016/j.gie.2012.01.029.
13. Use of transnasal endoscopy for screening of esophageal squamous cell carcinoma in high-risk patients: Yield rate, completion rate, and safety./ Wang C.H., Lee Y.C., Wang C.P. et al.//*Digestive Endoscopy*. – 2014. – Vol. 26 (1). – P. 24-31. doi:10.1111/den.12053.
14. A randomized comparative effectiveness trial of novel endoscopic techniques and approaches for barrett’s esophagus screening in the community./Sami S.S., Dunagan K.T., Johnson M.L. et al.//*American Journal of Gastroenterology*. – 2015. – Vol. 110 (1). – P. 148-158. doi:10.1038/ajg.2014.362.
15. Pilot randomized crossover study comparing the efficacy of transnasal disposable endosheath with standard endoscopy to detect Barrett’s esophagus./ Shariff M.K., Varghese S., O’Donovan M. et al.//*Endoscopy*. – 2016. – Vol. 48 (2). – P. 110-116. doi:10.1055/s-0034-1393310.
16. Ultrathin esophagoscopy in screening for Barrett’s esophagus at a Veterans Administration Hospital: Easy access does not lead to referrals./Atkinson M., Das A., Faulx A. et al.//*American Journal of Gastroenterology*. – 2008. – Vol. 103 (1). – P. 92-97. doi:10.1111/j.1572-0241.2007.01501.x.
17. Iyer P.G., Chak A. Can endosheath technology open primary care doors to Barrett’s esophagus screening by transnasal endoscopy?//*Endoscopy*. – 2016. – Vol. 48(2). – P. 105-106. doi:10.1055/s-0034-1393561.
18. Sorbi D., Chak A. Unsedated EGD.//*Gastrointestinal Endoscopy*. – 2003. – Vol. 58 (1). – P. 102-110. doi:10.1067/mge.2003.309.
19. Comparative acceptability of transnasal esophagoscopy and esophageal capsule esophagoscopy: A randomized, controlled trial in veterans./ Chak A., Alashkar B.M., Isenberg G.A. et al.//*Gastrointestinal Endoscopy*. – 2014. – Vol. 80 (5). – P. 774-782. doi:10.1016/j.gie.2014.04.034.
20. Sharma V.K., Coppola A.G., Raufman J.P. A Survey of Credentialing Practices of Gastrointestinal Endoscopy Centers in the United States Background: Competence in Gastrointestinal (GI) Endoscopy Cor.
21. Colon capsule endoscopy./ MacLeod C., Monaghan E., Banerjee A. et al.// *Surgeon*. – 2020. – Vol. 18 (4). – P. 251-256. doi:10.1016/j.surge.2020.01.008.
22. Chetcuti Zammit S., Sidhu R. Capsule endoscopy–Recent developments and future directions.//*Expert Review of Gastroenterology and Hepatology*. – 2021. – Vol. 15 (2). – P. 127-137. doi:10.1080/17474124.2021.1840351.
23. Comparative evaluation of esophageal Barrett’s epithelium through esophageal capsule endoscopy and methylene bluechromoendoscop./Domingos T.A., Moura E.G.H., Mendes D.C. et al.// *Revista de Gastroenterologia de Mexico*. – 2013. – Vol. 78 (2). – P. 57-63. doi:10.1016/j.rgmx.2012.11.003.
24. Screening for esophagitis and Barrett’s esophagus with wireless esophageal capsule endoscopy: A multicenter prospective trial in patients with reflux symptoms./Galmiche J.P., Sacher-Huvelin S., Coron E. et al.//*American Journal of Gastroenterology*. – 2008. – Vol. 103 (3). – P. 538-545. doi:10.1111/j.1572-0241.2007.01731.x.
25. Screening for Barrett’s esophagus./ di Pietro M., Chan D., Fitzgerald R.C., Wang K.K.//*Gastroenterology*. – 2015. – Vol. 148 (5). – P. 912-923. doi:10.1053/j.gastro.2015.02.012.
26. Cytologic Detection of Esophageal Squamous Cell Carcinoma and Its Precursor Lesions Using Balloon Samplers and Liquid-Based Cytology in Asymptomatic Adults in Linxian./ Pan Q.J., Roth M.J., Guo H.Q. et al.//*China Nongynecologic cytopathology*.

27. *Non-endoscopic screening biomarkers for Barrett's oesophagus: From microarray analysis to the clinic.*/ Lao-Sirieix P., Boussioutas A., Kadri S.R. et al.// *Gut*. – 2009. – Vol. 58 (11). – P. 1451-1459. doi:10.1136/gut.2009.180281.
28. *Evaluation of a Minimally Invasive Cell Sampling Device Coupled with Assessment of Trefoil Factor 3 Expression for Diagnosing Barrett's Esophagus: A Multi-Center Case-Control Study.*/Ross-Innes C.S., Debiram-Beecham I., O'Donovan M. et al.//*PLoS Medicine*. – 2015. – Vol. 12 (1). – P. 1-19. doi:10.1371/journal.pmed.1001780.
29. *Acceptability and accuracy of a non-endoscopic screening test for Barrett's oesophagus in primary care: Cohort study.*/ Kadri P. SR., Lao-Sirieix I., O'Donovan M. et al. // *BMJ (Online)*. – 2010. - 341(7773):595. doi:10.1136/bmj.c4372.
30. *Pilot study of cytological testing for oesophageal squamous cell dysplasia in a high-risk area in Northern Iran.*/Roshandel G., Merat S., Sotoudeh M. et al.// *British Journal of Cancer*. – 2014. – Vol. 111(12). – P. 2235-2241. doi:10.1038/bjc.2014.506.
31. *Acceptability of the Cytosponge procedure for detecting Barrett's oesophagus: A qualitative study.*/Freeman M., Offman J., Walter F.M. et al.//*BMJ Open*. – 2017. – Vol. 7 (3). doi:10.1136/bmjopen-2016-01390.
32. *Subtypes of Barrett's oesophagus and oesophageal adenocarcinoma based on genome-wide methylation analysis.*/ Yu M., Maden S.K., Stachler M. et al.//*Gut*. – 2019. – Vol. 68 (3). – P. 389-399. doi:10.1136/gutjnl-2017-314544.
33. *Fan N.J., Gao C.F., Wang X.L. Tubulin beta chain, filamin A alpha isoform 1, and cytochrome b-c1 complex subunit 1 as serological diagnostic biomarkers of esophageal squamous cell carcinoma: A proteomics study.*//*OMICS A Journal of Integrative Biology*. – 2013. – Vol. 17 (4). – P. 215-223. doi:10.1089/omi.2012.0133.
34. *Serum peptidome patterns for early screening of esophageal squamous cell carcinoma.*/Fan N.J., Gao C.F., Zhao G. et al.//*Biotechnology and Applied Biochemistry*. – 2012. – Vol. 59 (4). – P. 276-282. doi:10.1002/bab.1024.
35. *A Systematic Review of Esophageal MicroRNA Markers for Diagnosis and Monitoring of Barrett's Esophagus.*/Mallick R., Patnaik S.K., Wani S., Bansal A.// *Digestive Diseases and Sciences*. – 2016. – Vol. 61 (4). – P. 1039-1050. doi:10.1007/s10620-015-3959-3.
36. *Liquid biopsies come of age: Towards implementation of circulating tumour DNA.* /Wan J.C.M., Massie C., Garcia-Corbacho J. et al.//*Nature Reviews Cancer*. – 2017. – Vol. 17 (4). – P. 223-238. doi:10.1038/nrc.2017.7.
37. *A multicenter, double-blinded validation study of methylation biomarkers for progression prediction in Barrett's esophagus.*/Jin Z., Cheng Y., Gu W. et al.// *Cancer Research*. – 2009. – Vol. 69 (10). – P. 4112-4115. doi:10.1158/0008-5472.CAN-09-0028.
38. *DNA methylation as an adjunct to histopathology to detect prevalent, inconspicuous dysplasia and early-stage neoplasia in Barrett's esophagus.*/Alvi M.A., Liu X., O'Donovan M. et al.// *Clinical Cancer Research*. – 2013. – Vol. 19 (4). – P. 878-888. doi:10.1158/1078-0432.CCR-12-2880.
39. *Risk stratification of Barrett's oesophagus using a non-endoscopic sampling method coupled with a biomarker panel: a cohort study.*/ Ross-Innes C.S., Chettouh H., Achilleos A. et al. //*The Lancet*

DOI 10.54500/2790-1203.S1.2022.287-290

МРНТИ 76.75.33

УДК 378.147:611.08:

РОЛЬ ИНТЕГРАЛЬНОГО ОБУЧЕНИЯ В ПРОЦЕССЕ ПОДГОТОВКИ БУДУЩИХ МЕДИКОВ

А.А. Ким¹, Э.У. Хусанов¹, Ф.М. Сулейменова²

¹Самаркандский государственный медицинский университет, Узбекистан, Самарканд, 140100, ул. Амира Темура, 18

²НАО «Медицинский университет Астана», Казахстан, 010000, Нур-Султан, ул. Бейбытшилик, 49

¹Ким Антонина Амуровна - PhD, и/о доцента кафедры фтизиатрии СамГосМУ, antonina_amurovna@mail.ru ORCID: <https://orcid.org/0000-0001-9083-5105>

¹Хусанов Эркин Уктамович – к.м.н., доцент кафедры анатомии человека СамГосМУ, ORCID: <https://orcid.org/0000-0003-3401-0189>, erkin.husanov67@gmail.com

²Сулейменова Фатима Машимовна – к.м.н., профессор кафедры анатомии человека, НАО «Медицинский университет Астана», s-fatima@inbox.ru

В каждой отраслевой науке с позиции сегодняшнего дня растет необходимость в компетентных специалистах, способных качественно осуществить свою профессиональную деятельность. В статье рассматривается роль интеграции при обучении в медицинских вузах.

Целью исследования явилось изучить роль интегрального образования по предметам анатомии человека и фтизиатрии в процессе подготовки будущих врачей.

Материалы и методы исследования: Проанализированы результаты выживаемости знаний 122 студентов Самаркандского государственного медицинского университета по предмету анатомия человека в процессе обучения их уже на более старших курсах (IV) по предмету фтизиатрия.

Результаты исследования. По итогам, анализ показал на положительные результаты по знанию анатомии, ознакомление же с воздействием микобактерии туберкулеза на организм приблизил предмет - фтизиатрия. Тем самым необходимость знаний по анатомии человека особенно ощущалась при осуществлении практических навыков у постели больного, а также посещения операционных блоков в процессе работы фтизиохирургов. Будучи врачами любой специальности для своевременной диагностики туберкулеза знание анатомии играет особо важную роль.

Заключение. Опытным путем осуществлен междисциплинарный анализ, обеспечивающий отметить необходимость в разработке междисциплинарных методических материалов, рекомендаций по таким предметам как фтизиатрия и анатомия человека с целью улучшения выживаемости знаний и качества подготовки врачей-специалистов, которые могут быть реализованы и соответствовать сегодняшнему дню.

Ключевые слова: обучение, интеграция, анатомия, фтизиатрия.

THE ROLE OF INTEGRAL LEARNING IN THE PROCESS OF PREPARING FUTURE MEDICINES

A. Kim¹, E. Khusanov¹, F. Suleimenova²

¹Samarkand State Medical University, Uzbekistan, Samarkand, 140100, st. Amir Temur, 18

²NcJSC "Astana Medical University", Kazakhstan, 010000, Nur-Sultan, st. Beibytshilik, 49

¹Antonina Kim - PhD, Acting Associate Professor of the Department of Phthisiology, Samara State Medical University, antonina_amurovna@mail.ru ORCID: <https://orcid.org/0000-0001-9083-5105>

¹Erkin Khusanov - Candidate of Medical Sciences, Associate Professor of the Department of Human Anatomy, Samara State Medical University, ORCID: <https://orcid.org/0000-0003-3401-0189>, erkin.husanov67@gmail.com

²Fatima Suleimenova – Candidate of Medical Sciences, Professor of the Department of Human Anatomy, Astana Medical University, s-fatima@inbox.ru

In every branch of science, from the position of today, there is a growing need for competent specialists who are able to carry out their professional activities in a quality manner. The article discusses the role of integration in medical education.

The aim of the study was to study the role of integral education in the subjects of human anatomy and phthysiology in the process of training future doctors.

Materials and methods of research: The results of the survival of knowledge of 122 students of Samarkand State Medical University on the subject of human anatomy in the process of teaching them already at older courses (IV) on the subject of phthysiology were analyzed.

Research results. As a result, the analysis showed positive results in knowledge of anatomy, while familiarization with the impact of Mycobacterium tuberculosis on the body brought the subject closer - phthysiology. Thus, the need for knowledge of human anatomy was especially felt in the implementation of practical skills at the bedside of the patient, as well as visiting operating units during the work of phthysiosurgeons. Being doctors of any specialty, knowledge of anatomy plays a particularly important role for the timely diagnosis of tuberculosis.

Conclusion. An interdisciplinary analysis was carried out empirically, which ensures that it is necessary to develop interdisciplinary methodological materials, recommendations on such subjects as phthysiology and human anatomy in order to improve the survival of knowledge and the quality of training of medical specialists that can be implemented and correspond to today.

Key words: education, integration, anatomy, phthysiology.

БОЛАШАҚ ДӘРІГЕРДІ ОҚЫТУ ПРОЦЕСІНДЕГІ ИНТЕГРАЛДЫ ОҚЫТУ РӨЛІ

А.А. Ким¹, Е.В. Хусанов¹, Ф.М. Сүлейменова²

¹Самарқанд мемлекеттік медицина университеті, Өзбекстан, Самарқанд, 140100, көш. Әмір Темір, 18 жаста

²«Астана медицина университеті» КеАҚ, Қазақстан, 010000, Нұр-Сұлтан, көш. Бейбітшілік, 49

¹Ким Антонина Амуровна – PhD докторы, Самара мемлекеттік медицина университетінің фтизиатрия кафедрасының доцент м.а., antonina_amurovna@mail.ru ORCID: <https://orcid.org/0000-0001-9083-5105>

¹Хусанов Еркін Уктамович – медицина ғылымдарының кандидаты, Самара мемлекеттік медицина университетінің адам анатомиясы кафедрасының доценті, ORCID: <https://orcid.org/0000-0003-3401-0189>, erkin.husanov67@gmail.com

²Сүлейменова Фатима Машимовна – медицина ғылымдарының кандидаты, Астана медицина университетінің адам анатомиясы кафедрасының профессоры, s-fatima@inbox.ru

Әрбір ғылым саласында, бүгінгі күннің ұстанымынан алып қарағанда, кәсіби қызметін сапалы атқара алатын білікті мамандарға деген қажеттілік артып отыр. Мақалада медициналық білім берудегі интеграцияның рөлі талқыланады.

Зерттеудің мақсаты болашақ дәрігерлерді дайындау процесінде адам анатомиясы және фтизиатрия пәндеріндегі интегралды білім берудің рөлін зерттеу болды.

Зерттеудің материалдары мен әдістері. Самарқанд мемлекеттік медицина университетінің 122 студентінің фтизиатрия пәні бойынша бұрынғы (IV) курстарда адам анатомиясы пәнінен алған білімдерінің сақталуының нәтижелері талданды.

Зерттеу нәтижелері. Нәтижесінде, талдау анатомия білімінде оң нәтиже көрсетті, ал туберкулез микобактериясының ағзаға әсерімен танысу пәнді – фтизиатрияны жақындата түсті. Осылайша, адам анатомиясын білу қажеттілігі пациенттің төсегінде практикалық дағдыларды орындау кезінде, сондай-ақ фтизиохирургтардың жұмысы кезінде операциялық бөлімшелерге бару кезінде ерекше сезілді. Кез келген мамандықтың дәрігері болғандықтан, туберкулезді дер кезінде диагностикалау үшін анатомияны білу ерекше маңызды рөл атқарады.

Түрме. Пәнаралық талдау тәжірибелік түрде жүзеге асырылуы мүмкін және сәйкес келетін медициналық мамандарды дайындау сапасын және білімнің сақталуын арттыру үшін фтизиатрия және адам анатомиясы сияқты пәндер бойынша пәнаралық әдістемелік материалдарды, ұсыныстарды әзірлеу қажеттілігін атап өтті. бүгінге дейін.

Негізгі сөздер: білім беру, интеграция, анатомия, фтизиатрия.

Corresponding author: Kim Antonina Amurovna - PhD, Acting Associate Professor of the Department of Phthisiology of the Samarkand State Medical University, antonina_amurovna@mail.ru
Resteved 9.05.2022
Accepted «17.06.2022

Bibliographic reference: Ким А.А., Хусанов Э.У., Сулейменова Ф.М. Роль интегрального обучения в процессе подготовки будущих медиков//Астана медициналық журналы. – 2022. – Специальный выпуск. - № 1. – С.287-290.

Актуальность

В каждой отраслевой науке с позиции сегодняшнего дня растет необходимость в компетентных специалистах, способных качественно осуществить свою профессиональную деятельность. Где актуальным направлением в подготовке будущих врачей является межпредметная, междисциплинарная интеграция.

В свою очередь проблема интеграции в педагогике рассматривается многими исследователями, в процессе которой ее структурные компоненты, позволяют путем синтеза знаний связать в единую систему теорию и практику, с целью усвоения и применения в дальнейшем в практической деятельности врача[1,2].

Цель

Изучить роль интегрального образования по предметам анатомии человека и фтизиатрии в процессе подготовки будущих врачей.

Материалы и методы исследования

В наблюдении приняли участие 122 студента 4 курса лечебного факультета, проходящих цикл «Фтизиатрия» в Самаркандском государственном медицинском университете. Проанализированы результаты выживаемости знаний студентов по предмету анатомия человека в процессе обучения их уже на более старших курсах (IV) по предмету фтизиатрия.

Результаты

Процесс преподавания и контроль знаний во фтизиатрии складывался из последовательности этапов, проведенных по нормальной структуре органов и систем организма и изменениях, происходящих в них в результате воздействия микобактерий туберкулеза: *1. теоретического* - с целью понимания и усвоения ими материала, преподавателями были заданы вопросы в учебной аудитории с демонстрацией макропрепаратов. Данный этап состоял из опроса с применениями интерактивных методов, решения тестовых заданий; *2. практического*, включающего в себя курацию больного в отделении, разбор историй болезни с интерпретацией лабораторных и рентгенологических данных, уровня владения навыками.

По итогам, анализ показал на положительные результаты по знанию анатомии, ознакомление же с воздействием микобактерии туберкулеза на организм приблизил предмет - фтизиатрия. Тем самым необходимость знаний по анатомии человека особенно ощущалась при осуществлении практических навыков у постели больного, а также посещения операционных блоков в процессе работы фтизиохирургов. Будучи врачами любой специальности для своевременной диагностики туберкулеза знание анатомии играет особо важную роль.

Обсуждение

Первокурсник медицинского вуза все еще погружен в школьную систему обучения, в связи с чем одними из задач педагога являются: изложение нового материала в определенной дидактической системе и последовательности, установление правильного подхода к изучению определенного раздела анатомии

человека. В период обучения должно прививаться умение и навыки к самостоятельной работе.

Так применение теоретических знаний на практике осуществляется и на цикле по фтизиатрии, позволяя усвоить клинико-анатомические параллели и дифференциальную диагностику при туберкулезе.

Интеграция междисциплинарных знаний в современном образовании является важным условием в решении ряда задач по оптимизации учебно-познавательной деятельности обучающихся, развития их познавательного интереса и отношения к изучаемым проблемам и явлениям, а также создания целостного мировоззрения.

Заключение

Проведенное исследование позволило отметить важность интеграции междисциплинарных знаний, как основу развития компетенций, формирования системного мышления среди обучающихся в медицинских вузах, а практическая ее реализация должна содержать все циклы учебных дисциплин.

С целью достижения лучшего усвоения предметов необходимо применение директивных и инновационных методов в равной степени с учетом специфики дисциплины, а целесообразное применение новых педагогических методов позволит повысить качество обучения студентов.

Вышеотмеченное диктует на необходимость в разработке методических материалов, рекомендаций по междисциплинарным предметам таких как фтизиатрия и анатомия человека с целью улучшения выживаемости знаний и качества подготовки врачей-специалистов, которые могут быть реализованы и соответствовать сегодняшнему дню.

Список литературы

1. Анализ случаев осложненного течения туберкулезного спондилита/Анисимова Т.П., Аджаблаева Д.Н., Кадыров И.К. и др. // Академический журнал Западной Сибири. - 2013. – 9 (1). - С. 46-47 [Analiz sluchaev oslozhnennogo techenija tuberkuleznogo spondilita/Anisimova T.P., Adzhablaeva D.N., Kadyrov I.K. i dr. // Akademicheskij zhurnal Zapadnoj Sibiri. - 2013. – 9 (1). - S. 46-47].

2. Инновационные технологии в обучении студентов-медиков/ Бакирова Р.Е., Нурсултанова С.Д., Муравлёва Л.Е. и др. //Современные проблемы науки и образования. – 2018. – № 3 [Innovacionnyye tehnologii v obuchenii studentov-medikov/ Bakirova R.E., Nursultanova S.D., Muravl'jova L.E. i dr. //Sovremennyye problemy nauki i obrazovanija. – 2018. – № 3].

3. Иманмагомедова А.Э., Гусейнова Х.К., Рамазанова М.Ш. Применение интегративного подхода в процессе преподавания английского языка в медицинском вузе //Мир науки, культуры, образования. - 2022. - № 1 (92). - С. 39-41 [Imanmagomedova A.E., Gusejnova H.K., Ramazanova M.Sh. Primenenie integrativnogo podhoda v processe prepodavanija anglijskogo jazyka v medicinskom vuze //Mir nauki, kul'tury, obrazovanija. - 2022. - № 1 (92). - S. 39-41].

4. Лапочкина Е.В., Стаковецкая О.К. Междисциплинарная интеграция и оптимизация процесса обучения в медицинском вузе// Вестник науки и образования. - 2018. - № 16 (52). - С. 32-35 [Lapochkina E.V., Stakoveckaja O.K. Mezhdisciplinarnaja integracija i optimizacija processa obuchenija v medicinskom vuze// Vestnik nauki i obrazovanija. - 2018. - № 16 (52). - S. 32-35].

5. Ким А.А., Пардаева У.Д., Асатулаев А.Ф. Характер электрокардиографических изменений у больных с экстропульмональным туберкулезом//Журнал кардиореспираторных исследований. - 2022. - № SII.1. - С. 76-79 [Kim A.A., Pardaeva U.D., Asatulaev A.F. Harakter jelektrokardiograficheskikh izmenenij u bol'nyh s jeksropul'monal'ny'm tuberkulezom//Zhurnal kardiorespiratornyh issledovanij. - 2022. - № SII.1. - S. 76-79].

DOI 10.54500/2790-1203.S1.2022.291-295

МРНТИ 76.75.33

УДК 394-217

ЭЛЕМЕНТЫ ПРОБЛЕМНО-ОРИЕНТИРОВАННОГО ОБУЧЕНИЯ В АНАТОМИИ

Ш.О. Коржавов, Р.И. Сулейманов

Самаркандский государственный медицинский университет, 140100, Самарканд, Узбекистан, ул. Амира Темура, 18

Коржавов Шерали Облакулович - старший преподаватель кафедры анатомии человека СамГосМУ, sherali.korzjavov@gmail.com ORCID: <https://orcid.org/0000-0003-3738-0505>

Сулейманов Ремзи Ибрагимович – ассистент кафедры анатомии человека СамГосМУ, ORCID: remzisuleymanov29091987@gmail.com <https://orcid.org/0000-0002-1494-9386>

Традиционные представления о значении фундаментальной и прикладной анатомии, как одной из важнейших основ клинической медицины, со второй половины XX столетия резко расширились и конкретизировались. Высокие критерии, предъявляемые к оценке качества подготовки врача-специалиста, требуют использования современных технологий в образовании.

Целью исследования явилось изучить роль традиционные представления о значении фундаментальной и прикладной анатомии и элементы проблемно-ориентированного обучения, по предметам анатомии человека в процессе подготовки будущих врачей.

Материалы и методы исследования: проанализированы результаты традиционных обучения обзорные литературные данные а также лекционные и практические занятия Самаркандского государственного медицинского университета по предмету анатомия человека в процессе обучения именно по интеграции.

Результаты исследования. По итогам, анализ показал на положительные результаты по знанию анатомии, ознакомление элементами проблемно-ориентировочного обучения в анатомии. Высокие критерии, предъявляемые к оценке качества подготовки врача-специалиста, требуют использования современных технологий в образовании. Благодаря интерактивным образовательным комплексам создаются условия интеграции обучающегося в условия, приближенные к реальным. Будучи врачами любой специальности для своевременной преподавания и знание анатомии играет особо важную роль.

Заключение. Опытным путем осуществлен междисциплинарный анализ, обеспечивающий отметить необходимость в разработке междисциплинарных методических материалов, рекомендаций по таким предметам как анатомии человека с целью улучшения выживаемости знаний и качества подготовки врачей-специалистов, которые могут быть реализованы и соответствовать сегодняшнему дню.

Ключевые слова: инновационные технологии, анатомия человека, проблемно-ориентировочное обучение, традиционное обучение, виртуальное обучение, интерактивные обучение.

ELEMENTS OF PROBLEM-ORIENTED TRAINING IN ANATOMY

Sh. Korzhavov, R. Suleimanov

State Medical University, 140100, Samarkand, Uzbekistan, str. Amira Temura, 18

Sherali Korzhavov - Senior Lecturer, Department of Human Anatomy, SamGosMU, sherali.korzjavov@gmail.com ORCID: <https://orcid.org/0000-0003-3738-0505>

Remzi Suleimanov - Assistant of the Department of Human Anatomy, SamGosSU, ORCID: remzisuleymanov29091987@gmail.com <https://orcid.org/0000-0002-1494-9386>

Traditional ideas about the importance of fundamental and applied anatomy, as one of the most important foundations of clinical medicine, since the second half of the twentieth century have sharply expanded and been specified. High criteria for assessing the quality of training of a specialist doctor require the use of modern technologies in education.

The purpose of the study was to study the role of traditional ideas about the meaning of fundamental and applied anatomy and elements of problem-oriented training in the subjects of human anatomy in the preparation of future doctors.

Research materials and methods. Analysis of the results of traditional training overview literature data as well as lecture and practical lesson of Samarkand State Medical University on the subject of human anatomy in the course of training on integration. Study results. As a result, the analysis showed positive results in knowledge of anatomy, familiarization with elements of problem-indicative training in anatomy.

High criteria for assessing the quality of training of a specialist doctor require the use of modern technologies in education. Thanks to interactive educational complexes, conditions for integrating a student into conditions close to real ones are created. Being doctors of any specialty for timely teaching and knowledge of anatomy plays a particularly important role.

Conclusion: An interdisciplinary analysis was carried out experimentally, ensuring that the need for the development of interdisciplinary methodological materials, recommendations on such subjects as human anatomy was noted in order to improve the survival of knowledge and the quality of training of specialist doctors, which can be implemented and correspond to the present day.

Keywords: innovative technologies, human anatomy, problem-oriented training, traditional training, virtual training, interactive training.

АНАТОМИЯДАҒЫ ПРОБЛЕМАЛЫҚ ОҚЫТУДЫҢ ЭЛЕМЕНТТЕРІ

Ш.О. Коржавов, Р.И. Сүлейманов

Самарқанд мемлекеттік медицина университеті, 140100, Самарқанд, Өзбекстан, көш. Әмір Темір, 18 жаста

Коржавов Шерали Облакулович – Самарқанд мемлекеттік медицина университетінің адам анатомиясы кафедрасының аға оқытушысы, sherali.korjavov@gmail.com ORCID: <https://orcid.org/0000-0003-3738-0505>

Сүлейманов Ремзи Ибрагимович – Самарқанд мемлекеттік медицина университетінің адам анатомиясы кафедрасының ассистенті, ORCID: [remzisuleymanov29091987@gmail.com](https://orcid.org/0000-0002-1494-9386) <https://orcid.org/0000-0002-1494-9386>

Клиникалық медицинаның маңызды негіздерінің бірі ретінде іргелі және қолданбалы анатомияның маңыздылығы туралы дәстүрлі идеялар 20 ғасырдың екінші жартысынан бастап күрт кеңейіп, нақтыланды. Медициналық мамандарды даярлау сапасын бағалаудың жоғары критерийлері білім беруде заманауи технологияларды қолдануды талап етеді.

Зерттеудің мақсаты болашақ дәрігерлерді даярлау процесінде адам анатомиясы пәндеріндегі іргелі және қолданбалы анатомияның маңыздылығы және проблемалық оқыту элементтері туралы дәстүрлі идеялардың рөлін зерттеу болды.

Зерттеудің материалдары мен әдістері: дәстүрлі оқытудың нәтижелері талданды, әдебиет деректеріне шолу жасалды, сонымен қатар Самарқанд мемлекеттік медицина университетінің интеграция үшін арнайы оқыту процесінде адам анатомиясы пәнінен дәріс және практикалық сабақтары.

Зерттеу нәтижелері. Нәтижелері бойынша талдау анатомияны білуде, анатомиядан проблемалық-бағдарлы оқыту элементтерімен танысуда оң нәтиже көрсетті. Медициналық мамандарды даярлау сапасын бағалаудың жоғары критерийлері білім беруде заманауи технологияларды қолдануды талап етеді. Интерактивті оқу кешендерінің арқасында оқушыны шынайылыққа жақын жағдайларға кіріктіруге жағдай жасалады. Анатомияны уақтылы оқыту және білу үшін кез келген мамандықтың дәрігері болу ерекше маңызды рөл атқарады.

Қорытынды. Пәнаралық талдау тәжірибелік түрде жүзеге асырылуы мүмкін және сәйкес келетін медициналық мамандарды дайындау сапасын және білімнің сақталуын арттыру үшін адам анатомиясы сияқты пәндер бойынша пәнаралық әдістемелік материалдарды, ұсыныстарды әзірлеу қажеттілігін атап өтті. бүгінге дейін.

Негізгі сөздер: Инновациялық технологиялар, адам анатомиясы, проблемалық оқыту, дәстүрлі оқыту, виртуалды оқыту, интерактивті оқыту.

Corresponding author: Sherali Korzhavov - Senior Lecturer, Department of Human Anatomy, SamGosMU, sherali.korjavov@gmail.com

Resteved 19.05.2022

Accepted 17.06.2022

Bibliographic reference: Коржавов Ш.О., Сулейманов Р.И. Элементы проблемно-ориентированного обучения в анатомии//Астана медициналық журналы. – 2022. – Специальный выпуск. - № 1. – С.291-295.

Актуальность

В современном мире в процессе обучение студентов в технологии виртуальной реальности (далее - VR) в образовании являются многофункциональными, то есть могут использоваться для формирования, повышения мастерства и контроля профессиональных навыков и умений у обучающихся различных профилей в самых различных условиях работы. Использование технологии VR становится важнейшим трендом для оценки знаний студентов. Технологические возможности некоторых виртуальных приложений, ориентированные на мобильные телефоны, позволяют обрести навыки и знания с большей отдачей, нежели традиционные методы обучения, не исключая сложный для восприятия лекционный материал. При этом результативность зависит, прежде всего, от предоставляемого материала для изучения, где требуется обработать материал на психологическом и социальном уровне в целях качественного усвоения технологически новой информации в обновленном формате. Методика проблемно-ориентированного обучения (ПОО, PBL), широко используется в медицинских вузах Узбекистана.

Целью проблемно-ориентированного обучения является эффективное накопление каждым студентом своего собственного личного опыта, обучение и поиск информации, необходимой для решения клинических случаев, самими студентами. При проблемно-ориентированном обучении происходит интеграция дисциплин как по горизонтали (дисциплины одного уровня), так и по вертикали (базовые и профилирующие дисциплины).

И при проблемно-ориентированном обучении развиваются аналитические, практические, коммуникативные навыки, которые дают возможность грамотно и осознанно применять полученные знания.

Материал и методы

В Самаркандском государственном медицинском институте на кафедре анатомии человека проводятся практические занятия по методике проблемно-ориентированного обучения. Члены рабочей группы (тьюторы) обучались основам ПОО на семинарах, организованных в «Самаркандском государственном медицинском институте».

Занятие проводится 3 раза на один случай (понедельник – четверг – понедельник)

В нескольких малых группах студенты формулируют проблему и находят ее решение. Преподаватель (в роли тьютора) помогает разбирать и решают проблемную ситуацию.

Во время первой встречи:

- знакомство с преподавателем (тьютором);
- выработка правил проведения занятия и работы группы;
- изучение проблемной ситуации (клинического случая);
- выдвижение и упорядочивание по приоритетам проблемы изучения;
- выдвижение гипотез;
- формулирование проблемных вопросов.

Студенты занимаются самостоятельным поиском ответов на проблемные вопросы (4-6 часов в неделю). Во время второй встречи студенты:

- воспроизводят проблемную ситуацию, делятся информацией, полученной в ходе самостоятельной подготовки;

- получают от тьютора дополнительную информацию по проблемной ситуации по мере необходимости;

- формируют новые проблемные вопросы, разобрать вопросы, включенные в учебную программу.

Проводят пошаговый разбор проблемной ситуации. Далее обсуждают диагноз, итог результатов, проводят обратную связь, оценивают собственное участие.

Таким образом, при проблемно-ориентированном обучении развиваются навыки, которые дают возможность грамотно и осознанно применять полученные знания.

Анатомия является основой медицинского образования, способствуя практической подготовке и формированию клинического мышления будущих врачей. В целях улучшения подготовки будущих специалистов, на кафедре Анатомии человека Самаркандском государственном медицинском институте используются инновационные методы в обеспечении учебного процесса и в методологии обучения.

Применение инновационных технологий в преподавании анатомии

В преподавании Анатомии в настоящее время наметилась тенденция уменьшения обеспеченности учебного процесса кадаверным материалом, что связано с этическими моментами. Для улучшения оснащенности учебного процесса наглядным материалом, на кафедре Анатомии человека под руководством доцента Э.У. Хусанова внедрена технология полимерного бальзамирования анатомических препаратов – изготовление пластинатов. Этот метод позволяет увеличить срок использования препаратов, облегчает их хранение – они могут храниться на открытом воздухе неограниченное время, пластинаты не имеют запаха, что выгодно отличает их от влажных препаратов фиксированных в формалине. Кроме того, активно используются компьютерные технологии, привычные для современных студентов – на занятиях широко используется интерактивный анатомический сенсорный стол-дисплей Anatomage, который позволяет изучать 3D строение органов и систем тела в реальных размерах. Еще один метод, используемый нашими преподавателями для закрепления знаний – изготовление студентами моделей органов из подручных материалов (пластилина, гипса). Все эти методы являются дополнением к традиционным классическим методам препаровки и работы с влажными препаратами, делая обучение интереснее и увлекательнее для студентов.

На протяжении последних лет на нашей кафедре используется методика Проблемно-ориентированного обучения (Problem based learning PBL), в которой преподаватель выступает в роли тьютора и направляет процесс обучения. Большинство преподавателей кафедры прошли тренинги по методике PBL под руководством сертифицированного тренера PBL профессора Р.Дж. Усманов. На занятиях по методике PBL студенты самостоятельно разбирают клинический случай, определяют проблемы, выдвигают гипотезы и что необходимо им изучить для данного конкретного случая. Метод PBL помогает студентам развить навыки самообучения, умение взаимодействовать в команде, позволяет понять важность анатомических знаний для их будущей клинической деятельности и повышает активность студентов, их интерес к обучению.

В преподавании анатомии наш коллектив придерживается принципов функционального подхода, с этой целью мы практикуем проведение интегрированных лекций и практических занятий совместно с преподавателями кафедры физиологии. Такой подход способствует формированию у студентов целостного знания, когда морфология и физиология каждой системы рассматриваются одновременно.

В условиях карантинных мер продиктованных пандемией COVID-19, наш коллектив столкнулся с необходимостью проведения полного дистанционного обучения и смешанного обучения – online/offline, что потребовало подготовки дополнительных презентаций, записи видеозанятий и видеолекций, разработки гибкого тематического плана с возможностью перехода с online на offline обучение при послаблении карантинных мер.

Преподавание Анатомии в соответствии с требованиями современных реалий – гибкий и постоянно совершенствующийся процесс с использованием всех доступных инновационных технологий.

Результаты

Оценка заинтересованности в использовании в образовательном процессе интерактивного анатомического стола показала высокий уровень (более 95% студентов отметили полезность технологии для индивидуального образования). Обратная связь от обучающихся позволила определить необходимость сочетанного принципа обучения, который был реализован в виде образовательной траектории: теоретическая самоподготовка дома - > самостоятельное занятие на интерактивном столе по топографической анатомии - > разбор с преподавателем хирургических этапов (доступы, пути распространения гнойных затеков) на интерактивном столе - > контроль. Промежуточное тестирование показало, что по 5ти бальной шкале наиболее высокий уровень определялся в гибридной группе (4,7 из 5) против контроля (4,4 из 5).

Заключение

Использование интерактивных технологий наравне с классическим препарированием биологического материала в образовательном процессе позволяет повысить наглядность преподавания дисциплины. При этом у студентов вырабатывает навык комплексного и пространственного изучения предмета. Внедрение принципов цифрового препарирования и работы в виртуальной и дополненной реальности носит не только образовательный, но и научный аспекты, позволяя проводить предварительное планирование и экспериментальное исследование.

DOI 10.54500/2790-1203.S1.2022.295-298

ҒТАМБ 76.03.02

ӘОЖ 611-01:378.147:159.961

АНАТОМИЯ ПӘНІНІҢ КЛИНИКАЛЫҚ ОЙЛАУДЫ ҚАЛЫПТАСТЫРУДАҒЫ МАҢЫЗЫ

А.М. Искинди́рова, Л.А. Иска́кова, Д.Е. Жа́ныбеков

С.Ж. Асфендияров атындағы Қазақ Ұлттық медицина университеті, Алматы қаласы, Толе би көшесі, 94

Искинди́рова Айман Мансуровна – м.ғ.к., С.Ж. Асфендияров ат. ҚазҰМУ анатомия кафедрасының лекторы, Aiman1972. @mail.ru

Иска́кова Лунара Алибековна - С.Ж. Асфендияров ат. ҚазҰМУ анатомия кафедрасының лекторы, Lunara_75.kz@mail.ru

Жа́ныбеков Джурсунхан Есенбекович – м.ғ.д., С.Ж. Асфендияров ат. ҚазҰМУ анатомия кафедрасының профессоры, Zhanybekovd@mail

Қазіргі уақытта анатомияны оқытуда заманауи медициналық оқу бағдарламасы іргелі және клиникалық ғылымдардың интеграциясымен байланысты. Бұл шолуда біз анатомиялық білімді меңгеру процесіне және оның клиникамен байланысына қандай факторлар әсер ететінін анықтауға тырыстық.

Негізгі сөздер: оқыту, анатомия, мотивация, клиникалық ойлау, білім, студент.

THE IMPORTANCE OF HUMAN ANATOMY IN THE FORMATION OF CLINICAL THINKING

A. Iskindirova M., L. Iskakova, D. Zhanybekov

Asfendiyarov Kazakh National Medical University, Almaty city. Tole bi str., 94

Aiman Iskindirova - candidate of medical sciences, Asfendiyarov KazNMU anatomy department lecturer, Aiman1972. @mail.ru

Lunara Iskakova - Asfendiyarov KazNMU anatomy department lecturer, Lunara_75.kz@mail.ru

Dzhursunkhan Zhanybekov - doctor of medical sciences, Asfendiyarov KazNMU anatomy department professor, Zhanybekovd@mail.ru

The modern medical curriculum in the teaching of anatomy is associated with the integration of basic and clinical sciences. In this article we tried to identify the factors influencing the process of assimilation of anatomical knowledge and her relationship with the clinic.

Key words: teaching, anatomy, motivation, clinical thinking, knowledge, student.

ЗНАЧЕНИЕ АНАТОМИИ ЧЕЛОВЕКА В ФОРМИРОВАНИИ КЛИНИЧЕСКОГО МЫШЛЕНИЯ

Искинди́рова А.М., Иска́кова Л.А., Жа́ныбеков Д.Е.

КазНМУ им. С.Ж. Асфендиярова, г. Алматы, ул.Толе би 94

Искинди́рова Айман Мансуровна – к.м.н., лектор кафедры анатомии КазНМУ им. С.Ж.Асфендиярова, г. Алматы, ул.Толе би 94, Aiman1972. @mail.ru

Иска́кова Лунара Алибековна - лектор кафедры анатомии КазНМУ им. С.Ж.Асфендиярова, г. Алматы, ул.Толе би 94, Lunara_75.kz@mail.ru

Жа́ныбеков Джурсунхан Есенбекович – д.м.н., профессор кафедры анатомии Каз НМУ им. С.Ж.Асфендиярова, г. Алматы, ул.Толе би 94, Zhanybekovd@mail.

В настоящее время при преподавании анатомии современная медицинская учебная программа связана с интеграцией фундаментальных и клинических наук. В данном обзоре мы попытались определить, какие факторы влияют на процесс усвояемости анатомических знаний и ее связь с клиникой.

Ключевые слова: преподавание, анатомия, мотивация, клиническое мышление, знания, студент.

Corresponding author: Aiman Iskindirova - candidate of medical sciences, Asfendiyarov KazNMU anatomy department lecturer, Aiman1972. @mail.ru

Received: 12.06.2022

Accepted: 21.06.2022

Bibliographic reference: Искинди́рова А.М., Иска́кова Л.А., Жа́ныбеков Д.Е. Анатомия пәнінің клиникалық ойлауды қалыптастырудағы маңызы//Астана медициналық журналы. - 2022. - Специальный выпуск. - № 1. – С.295-298.

Адам анатомиясы жоғары медициналық оқу орнында кейіннен оқылатын медициналық-биологиялық және клиникалық пәндердің негізі болып табылады. Медициналық білім беру жүйесіндегі заманауи қайта құрылуларға байланысты анатомия студенттерге адам денесінің құрылысы туралы терең білім беріп қана қоймай, оларда клиникалық ойлаудың негізін қалап, тәжірибелік дағдыны үйренуге

құлшынысын оятуы керек. Сонымен, бұл аталған пән клиника қажеттіліктерімен байланысты, яғни, адам анатомиясының тәжірибелік аспектілерін баяндау оны оқытуды жетілдірудің бірден бір жолы болып табылады [1,2].

Дәстүрлі түрде адам анатомиясы негіздік пән ретінде анатомиялық препараттарды оқып үйренуде, мүрдеде ағзалар мен жүйелерді жіктеп-сылғанда, анатомиялық терминдерді жаттағанда максималды дәлдікті талап етеді. Бұл жұмыстың нәтижесі кейіннен клиникалық пәндерді өткен кезде бағаланады. Клиникалық кафедра мұғалімдері анатомияны «өте жақсы» деген бағаға тапсырған студенттер арасында ішкі ағзалар қатынасы мен топографиясын оқығанда дұрыс жауап бере алмайтын студенттер бар екеніне шағымданады [3,4]. Біздің ойымызша, клиникалық пәндерді оқығанда өте қажет болатын клиникалық ойлауды қажетті деңгейде жетілдіру үшін анатомияны тереңірек оқыту мәселесі өзекті. Кафедралар арасындағы тығыз қарым-қатынас нақты ағзаның анатомиясын өткенде 1-2 курс студенттеріне сол ағза ауруының патогенезінің, клиникасы мен емінің элементтерін беруге мүмкіндік береді. Оқытушы студент назарын патологиялық ошақ жиі ездесетін «әлсіз жерлерге» аударса, студент бұл үдерістің себеп-салдарына көңіл бөліп, анатомиялық себебін іздер еді. Сондай-ақ, ағзаға сыртқы ортаның әсері, жастық ерекшеліктер, тұқым қуалаушылық, туа біткен ақаулар да студент қызығушылығын тудырады.

Студенттер сәйкес ағзаның немесе жүйенің анатомиясын жақсы меңгерсе, сол ағзаның варианттық анатомиясын да қызығушылықпен оқиды. Оқу материалын түсіндірген кезде творчестволық жол табу студентке құбылысты талдау әдісінде белгілі бір дәрежеде бағыт беріп, тәжірибелік жағдайды объективті бағалауға көмектеседі. Біздің кафедрада қалыптасқан анатомия бойынша олимпиадалар өткізу, ЛОР және анатомия кафедраларының біріккен студенттік ғылыми отырыстары да төменгі курс студенттерінде клиникалық ой қалыптастыруда өте маңызды. Студенттер мұндай отырыстарда қойылған сұрақтарды талдауға белсенді түрде қатысады. Төменгі курс студенттеріне ғылыми-зерттеу жұмыстары, ғылыми студенттік конференциялар өткізген кезде жоғарғы курс студенттерін де шақыру нәтижелі. Біздің ойымызша мұндай шаралар болашақ мамандардың қызығушылығын тудырып, ойын жетілдіреді. Төменгі курс студенттерінде клиникалық ойлауды қалыптастыру жұмыстарында оқытушы тәжірибесі үлкен рөл атқарады. Студент медициналық ЖОО алғаш бастап оқығаннан-ақ алып жатқан білімі кейіннен қай жерде қажет болатынын нақты білуі керек, сондықтан медициналық-биологиялық пәндер оқытушысының медицинаны қаншалықты білетінінің маңызы артады [5].

Біздің кафедрада анатомияның клиникалық аспектілері оқу үдерісінің шектелген бөлігіне ғана жатады. Клиникалық анатомия мәселелері дәрістерде, тәжірибелік сабақтарда, бақылау және тест сұрақтарында, жағдайлық есептерде, әдістемелік нұсқауларда, оқу видеофильмдерінде, көрнекі құралдарда қамтылған.

Пәнді дәстүрлі, мәселелік бағытталған және аралас түрде оқыту элементтерін қолдану анатомияны оқытқанда клиникалық ойлауды дамытуға бастама беріп, студенттің интеллектуалды деңгейін жоғарылатады [5].

Талқыланып отырған мәселенің негізгі маңызы анатомиялық бағыттағы практикалық дағдыларды (латын терминдерін, адам денесіндегі жазықтықтар мен біліктерді білу, анатомиялық препараттарды ажырата алу, анатомиялық жіктеп-сылу дағдыларын үйрену және т.б.) қалыптастыру ғана емес, сонымен қатар болашақ практикалық жұмыста қажет болатын науқасты тексеру элементтері бар клиникалық дағдыларды да үйрену болып табылады. Бұл кезде маңызды болып табылатыны ағзаның топографиясын: голотопиясын, скелетотопиясын және синтопиясын оқып

білу. Практикалық сабақтарда бағдарлық анатомияның элементтерін қолданады, яғни қаңқаның шығып тұрған жерлерін терінің сыртынан табу, буындардағы қозғалыстарды қозғалыс біліктеріне сәйкес жүзеге асыру, проекциялық анатомия элементтері: қаңқада жүректің шекараларын, жүрек қақпақшаларының проекциясын, өкпе шекараларын, өкпеқап қойнауларын, іш қуысындағы ағзалардың іштің алдыңғы қабырғасына проекциясын, қан тамырлардың соғысын анықтайтын және тамырды басатын жерлерді анықтау. Клиникалық маңызы бар антропометриялық мәліметтер қолданылады (бассүйектің мисауыт және бет бөлімінің индекстері).

Қорытынды

Қалыпты анатомияны оқыту үдерісі кезінде қолданбалы аспектілерді кеңейту соңғы нәтижеге бағытталған, бұл әрине, дәрігерлерді заманауи дайындау кезеңінің сапасын жақсартуға мүмкіндік береді. Клиникаға дейінгі және клиникалық кафедралардың өзара әсерінің студенттерге пайдасы: теориялық іргелі дайындық деңгейін көтеруге мотивация алу; диагностика мен емдеудің заманауи әдістерімен танысу, оларды қолдану тәжірибесі клиникалық кафедраларда жүзеге асырылады; болашақ медициналық арнайы мамандықты таңдауға бағыт бағдар алу; өзінің оқуға деген қызығушылығын нақтылау; төменгі курстарда білім бағдарламасы бойынша негізгі пәндерді тереңдетіп оқып, кейін клиникалық кафедраларда оқу үдерісінің тиімділігін арттыру.

Қолданылған әдебиеттер тізімі

1. Рахисhev A.P., Жаныбеков Д.Е. *Методологическая и воспитательная направленность преподавания морфологических дисциплин //Юбилейный сборник КМИ «Новое в медицине и фармации». - Алматы, 2003. - № 2. – С. 7 [Rahishev A.R., Zhanybekov D.E. Metodologi–cheskaja i vospitatel'naja napravlennost' prepora–vanija morfologicheskikh disciplin //Jubilejnij sbornik KMI «Novoe v medicine i farmacii». - Al–maty, 2003. - № 2. – S. 7].*

2. Астафьева Е.Н. *Интеграция предметов на современном этапе развития. - М., 2010. – С. 3 [Astaf'eva E.N. Integracija predmetov na sovremenном jetape razvitija. - M., 2010. – S. 3].*

3. Меннин С. *Как люди обучаются: интеллект, сознание, опыт, школа // Teacher, educational development. – 2003. - P. 5 [Mennin S. Kak ljudi obuchajutsja: intellekt, soznanie, opyt, shkola // Teacher, educational development. – 2003. - P. 5].*

4. Томилин А.К., Мутанов Г.М. *Инновационное образование и проблемы качества //Менеджмент качества. – 2008. - № 1. – С. 36 [Tomilin A.K., Mutanov G.M. Innovacionное obrazovanie i problemy kachestva //Menedzhment kachestva. – 2008. - № 1. – S. 36].*

5. Володин Н.Н., Жуков В.С. *Медицинское образование на рубеже веков //Печаший врач. – 2000.- № 4. – С. 68-70 [Volodin N.N., Zhukov V.S. Medicinskoe obrazovanie na rubezhe vekov //Lechashhij vrach. – 2000.- № 4. – S. 68-70].*

DOI 10.54500/2790-1203.S1.2022.299-313

МРНТИ 76.03.35, 14.35.09

УДК 611.018:378.661:001.895

ИНФОРМАЦИОННЫЕ РЕСУРСЫ ВИЗУАЛИЗАЦИИ И БАЗОВЫЕ АСПЕКТЫ В ПРЕПОДАВАНИИ ГИСТОЛОГИИ ОБУЧАЮЩИМСЯ В МЕДИЦИНСКОМ ВУЗЕ

Г.А. Темирова, Ж.Е. Көмекбай, А.К. Бердалинова,

А.Е. Ахаева, М.Е. Күспанова

Некоммерческое акционерное общество «Западно-Казахстанский медицинский университет имени Марата Оспанова», Казахстан
030019 Актобе, ул. Маресьева 68

Темирова Гульнара Аягановна – кандидат медицинских наук, НАО «Западно-Казахстанский медицинский университет имени Марата Оспанова», профессор кафедры гистологии, gulnara_acnara@mail.ru, ORCID: <https://orcid.org/0000-0002-9996-9799>

Көмекбай Жанат Ескарақызы – кандидат медицинских наук, НАО «Западно-Казахстанский медицинский университет имени Марата Оспанова», руководитель кафедры гистологии, Zhanat.ru@inbox.ru, ORCID: <https://orcid.org/0000-0002-1075-5680>

Бердалинова Акженис Крымгереевна – магистр медицинских наук, НАО «Западно-Казахстанский медицинский университет имени Марата Оспанова», старший преподаватель кафедры гистологии, berdalina77@mail.ru, ORCID: <https://orcid.org/0000-0002-5735-9538>

Ахаева Айнаш Ержановна – магистр медицинских наук, НАО «Западно-Казахстанский медицинский университет имени Марата Оспанова», старший преподаватель кафедры гистологии, gistolog89@mail.ru, ORCID: <https://orcid.org/0000-0001-9206-0171>

Күспанова Меруэт Еркінқызы – докторант 1-го года обучения, НАО «Западно-Казахстанский медицинский университет имени Марата Оспанова», преподаватель кафедры гистологии, dr_kuspanova@mail.ru

Цель. Раскрыть основы информационных ресурсов в образовательном процессе по изучению дисциплины «Гистология» обучающимися при комбинированном и комплексном обучении через закрепление практических навыков посредством работы в морфологической лаборатории кафедры гистологии Западно-Казахстанского медицинского университета имени Марата Оспанова.

Материал и методы. Описательный метод. Методы исследования включают различные аспекты деятельности кафедры гистологии в виде анализа и обобщения представленных информационных ресурсов для достижения конечных результатов обучения в образовательном процессе по преподаванию базовой дисциплины гистологии при комбинированном использовании обучения через закрепление практических навыков у обучающихся в период с 2019 по 2022гг., а также достижения за 65 – летний срок функционирования вуза.

Результаты. В работе освещены критериальные аспекты в преподавании базовой дисциплины гистология студентам-медикам через визуализацию органов человека. При освоении знаний, умений и навыков для достижения соответствующих компетенций посредством микрофотографирования различных объектов, используются различные информационные системы в образовательном процессе.

Заключение. При использовании навыков в самостоятельной, всесторонней и эффективной коммуникации во взаимодействии со студентами и преподавателями кафедры гистологии в разных ситуациях, используется широкий диапазон методов и технологий для реализации освоения базовой дисциплины «Гистология» через информационные ресурсы в подготовке будущего высококвалифицированного врача.

Ключевые слова. визуализация, образовательный процесс микроскопия, гистология, компетенции.

VISUALIZATION INFORMATION RESOURCES AND BASIC ASPECTS IN TEACHING HISTOLOGY TO STUDENTS AT THE MEDICAL UNIVERSITY

G. Temirova, Zh. Komekbay, A. Berdalina, A. Akhaeva, M. Kuspanova

«West Kazakhstan Marat Ospanov Medical University», Kazakhstan, 030019, Aktobe, 68 Maresyeva Street

Gulnara Temirova - candidate of Medical Sciences, Professor of the Department of Histology "West Kazakhstan Medical University named after Marat Ospanov", gulnara_acnara@mail.ru, ORCID: <https://orcid.org/0000-0002-9996-9799>

Zhanat Komekbai – candidate of Medical Sciences, Head of the Department of Histology "West Kazakhstan Medical University named after Marat Ospanov", Zhanat.ru@inbox.ru, ORCID: <https://orcid.org/0000-0002-1075-5680>

Akzhenis Berdalina – Master of Medical Sciences, Senior lecturer of the Department of Histology of the "West Kazakhstan Medical University named after Marat Ospanov", berdalina77@mail.ru, ORCID: <https://orcid.org/0000-0002-5735-9538>

Aynash Akhaye - Master of Medical Sciences, Senior lecturer of the Department of Histology of the "West Kazakhstan Medical University named after Marat Ospanov", gistolog89@mail.ru ORCID: <https://orcid.org/0000-0001-9206-0171>

Meruet Kuspanova - Doctorant student of 1 year Position, Teacher of the Department of Histology of the "West Kazakhstan Medical University named after Marat Ospanov", dr_kuspanova@mail.ru

Purpose. To reveal the basics of information resources in the educational process of studying the discipline "Histology" by students with combined and integrated training through the consolidation of practical skills through work in the morphological laboratory of the Department of Histology of the West Kazakhstan Medical University named after Marat Ospanov.

Material and methods. Descriptive method. The research methods include various aspects of the activity of the Department of Histology in the form of analysis and generalization of the presented information resources to achieve the final results of training in the educational process of teaching the basic discipline of histology with the combined use of training through the consolidation of practical skills among students in the period from 2019 to 2022, as well as achievements over the 65-year period of the university's functioning.

Results. The paper highlights the criteria aspects in teaching the basic discipline of histology to medical students through the visualization of human organs. When mastering knowledge, skills and abilities to achieve relevant competencies through microscopy of various objects, various information systems are used in the educational process.

Conclusion. When using skills in independent, comprehensive and effective communication in interaction with students and teachers of the Department of Histology in different situations, a wide range of methods and technologies are used to implement the development of the basic discipline "Histology" through information resources in the preparation of a future highly qualified doctor.

Keywords. Visualization, the educational process, microscopy, histology, competencies.

КӨРНЕКІЛІК АҚПАРАТТЫҚ РЕСУРСТАР ЖӘНЕ МЕДИЦИНА СТУДЕНТТЕРІНЕ ГИСТОЛОГИЯНЫ ОҚЫТУДАҒЫ НЕГІЗГІ АСПЕКТІЛЕР Г.А. Темірова, Ж.Е. Көмекбай, А.Қ. Бердалинова, А.Е. Ахаева, М.Е. Құспанова

«Марат Оспанов атындағы Батыс Қазақстан медицина университеті»
коммерциялық емес акционерлік қоғамы, Қазақстан 030019 Ақтөбе қ., Маресьев
көш. 68

Темірова Гульнара Аягановна - медицина ғылымдарының кандидаты, «Марат Оспанов атындағы Батыс Қазақстан медицина университеті» Ке АҚ гистология кафедрасының профессоры, gulnara_acnara@mail.ru, ORCID: <https://orcid.org/0000-0002-9996-9799>

Көмекбай Жанат Ескарақызы – медицина ғылымдарының кандидаты, «Марат Оспанов атындағы Батыс Қазақстан медицина университеті» Ке АҚ гистология кафедрасының жетекшісі, Zhanat.ru@inbox.ru, ORCID: (<https://orcid.org/0000-0002-1075-5680>)

Бердалинова Акженис Крымгереевна – медицина ғылымдарының магистрі, «Марат Оспанов атындағы Батыс Қазақстан медицина университеті» Ке АҚ гистология кафедрасының аға оқытушысы, berdalina77@mail.ru, ORCID: <https://orcid.org/0000-0002-5735-9538>

Ахаева Айнаш Ержановна - медицина ғылымдарының магистрі, «Марат Оспанов атындағы Батыс Қазақстан медицина университеті» Ке АҚ гистология кафедрасының аға оқытушысы, gistolog89@mail.ru, ORCID: <https://orcid.org/0000-0001-9206-0171>

Құспанова Мерует Еркінқызы – докторант 1-го года обучения, НАО «Западно-Казахстанский медицинский университет имени Марата Оспанова», dr_kuspanova@mail.ru, преподаватель кафедры гистологии.

Мақсаты. Марат Оспанов атындағы Батыс Қазақстан медицина университетінің гистология кафедрасының морфологиялық зертханасында жұмыс істеу арқылы практикалық дағдыларды бекіту арқылы аралас және кешенді оқыту кезінде білім алушылардың "Гистология" пәнін оқу бойынша білім беру процесінде ақпараттық ресурстардың негіздерін ашу.

Материал және әдістер. Сипаттама әдісі. Өз жұмысында зерттеу әдістері гистологияның базалық пәнін оқыту бойынша білім беру процесінде оқытудың соңғы нәтижелеріне қол жеткізу үшін ұсынылған ақпараттық ресурстарды талдау және жалпылау түрінде гистология кафедрасы қызметінің әртүрлі аспектілерін қамтиды. 2019 жылдан бастап 2022 жылға дейінгі кезеңде білім алушыларда практикалық дағдыларды бекіту арқылы оқытуды, сондай – ақ ЖОО-ның 65 жылдық жұмыс істеу мерзіміндегі жетістіктерді аралас пайдаланған кезде.

Нәтижелері. Жұмыста адам ағзаларын визуализациялау арқылы медициналық студенттерге гистологияның негізгі пәнін оқытудағы критериялды аспектілер қарастырылған. Білім беру процесінде әртүрлі ақпараттық жүйелерді қолдана отырып, әртүрлі объектілерді микроскопиялау арқылы тиісті құзыреттілікке қол жеткізу үшін білім, білік және дағдыларды игеру кезінде.

Қорытынды. Гистология кафедрасының студенттері мен оқытушыларымен әр түрлі жағдайларда өзара қарым-қатынаста өзіндік, жан-жақты және тиімді қарым-қатынас дағдыларын пайдалану кезінде болашақ жоғары білікті дәрігерді дайындауда ақпараттық ресурстар арқылы "Гистология" базалық пәнін игеруді жүзеге асыру үшін әдістер мен технологиялардың кең ауқымы қолданылады.

Кілт сөздер. визуализация, білім беру процесі, микроскопия, гистология, құзыреттер.

The author for correspondence: Gulnara Temirova - candidate of Medical Sciences, Professor of the Department of Histology "West Kazakhstan Medical University named after Marat Ospanov", Address (030019, Aktobe, Shamshi Kaldayakova house 12 apartment 1), telephone+7-701-148-88-10, gulnara_acnara@mail.ru.

Received 14.06.2022.

Accepted 23.06.20220

Bibliographic reference: Информационные ресурсы визуализации и базовые аспекты в преподавании гистологии обучающимся в медицинском вузе/Г.А. Темирова, Ж.Е. Көмекбай, А.К. Бердалинова и др.//Астана медициналық журналы. – 2022. – Специальный выпуск. - № 1. – С.299-313.

Актуальность

Основными критериальными аспектами в преподавании базовых морфологических дисциплин (гистология, анатомия, патологическая анатомия и т.д.) в медицинском вузе в-первую очередь является информационный ресурс обеспечения образовательного процесса. На сегодня первостепенна визуализация тех или иных процессов в организме, тогда как гистология студентам-медикам выступает одним из первых трамплинов для изучения постоянной микросреды органов. Необходимо отметить, что в образовательном пространстве при подготовке врача требуются не только большие и хорошо оснащенные материально-технические базы, но и качественно подготовленные и апробированные образовательные программы. Образовательная программа представляет собой единый комплекс основных характеристик образования, включающий цели, результаты и содержание обучения, организацию образовательного процесса, способы и методы их реализации, критерии оценки результатов обучения [1]. Студенты-медики чаще всего очень нуждаются в прочной основе закрепления полученных знаний и умений по гистологии. Тем не менее, современные тенденции в учебных программах медицинских вузов сократили время, посвященное гистологии [2-5]. Ряд исследователей отделения патологии Медицинского центра Вашингтонского университета (Сиэтл, штат Вашингтон, США) [Elizabeth U. Parker](#), [Nicholas P. Reder](#), [Daniel Glasser](#) с соавторами [6] разработали новую программу (Novel Diagnostic Educational Resource: <https://pcs-webtest0.pathology.washington.edu/academics/pattern>), которая использует аннотированные изображения

микропрепаратов для обучения гистологии. Исследования показали, что 96% студентов-медиков порекомендовали бы новый диагностический образовательный ресурс студентам-медикам, 98% использовали бы его для дальнейшего расширения своих знаний в данной области, согласно проведенного опроса. Säljö R. отметил, что деятельность по обучению подвергается все большему давлению со стороны развития цифровых технологий и возможностей для хранения, доступа и манипулирования информацией, которую предлагают такие ресурсы. Технологии не просто поддерживают обучение, они трансформируют то, как мы учимся и как начинаем интерпретировать обучение [7]. Ранее в наших работах [8,9] отражена деятельность кафедры гистологии, где профессорско-преподавательский состав являются консультантами, модераторами и тьюторами по гистологии не только для студентов, но и для обучающихся по послевузовским программам (магистратура, резидентура, докторантура). Необходимо отметить, что профессорско-преподавательский состав имеет достаточный практический опыт не только в преподавании дисциплины, но ведет новаторские работы в области морфологии (Умбетов Т.Ж., Овсянников Г.В., Корват А.И., Бримов Д.Ж., Слесарева Н.И., Арама В.Г., Задорожная Т.В., Темирова Г.А., Бурхард А.А., Маннапова А.И., Жумашева А.В., Зинуллина С.З., Көмекбай Ж.Е., Егембердиева Р.Е., Бердалинова А.К., Ахаева А.Е., Жунусова Л.С. и т.д.) и имеют большой интерес к гистотехнологии, особенно в областях обработки тканей, микротомии и общего образования по гистологии. Для достижения целей в подготовке специалиста в области медицины функционирует одна из первых в Казахстане среди медицинских вузов морфологическая лаборатория кафедры гистологии НАО ЗКМУ им. М.Оспанова. Для реализации поставленных целей и задач в образовательном процессе по дисциплине сотрудниками кафедры подготовлены и утверждены ряд внутренних нормативных документов [10-18].

Цель

Раскрыть основы информационных ресурсов в образовательном процессе по изучению дисциплины «Гистология» обучающимися при комбинированном и комплексном обучении через закрепление практических навыков посредством работы в морфологической лаборатории кафедры гистологии Западно-Казахстанского медицинского университета имени Марата Оспанова.

Методы исследования

Описательный. Методы исследования включают различные аспекты деятельности кафедры гистологии в виде анализа и обобщения представленных информационных ресурсов для достижения конечных результатов обучения в образовательном процессе по преподаванию базовой дисциплины гистологии при комбинированном использовании обучения через закрепление практических навыков у обучающихся в период с 2019 по 2022гг., а также достижения за 65 – летний срок функционирования вуза.

Результаты

При освоении знаний, умений и навыков для достижения соответствующих компетенций посредством микрофотографирования различных объектов, используются различные информационные системы в образовательном процессе многих медицинских вузов. От должного обеспечения и функционирования дисциплины в целом зависит рубежный и промежуточный уровень освоения дисциплины студентом, мы остановимся на примере кафедры гистологии НАО ЗКМУ им. М. Оспанова и представляем соответствующие ссылки на различные уровни образовательного процесса кафедры: <https://cloud.mail.ru/public/vEJM/n3oRrAxKc>, <https://cloud.mail.ru/public/7U2r/CbpTifA35>,

<https://cloud.mail.ru/public/sjDF/XHbo7MiHr>,
<https://cloud.mail.ru/public/FiMR/4JgCGHKf7>,
<https://cloud.mail.ru/public/foND/nsFDsLUmh>,
<https://cloud.mail.ru/public/GbrE/3enjNFfYo>,
<https://cloud.mail.ru/public/1NC1/Zpuei8W7q>,
<https://cloud.mail.ru/public/pcAp/adqM6Vugp>,
<https://cloud.mail.ru/public/4yi8/zyjyCQUJ7>,
<https://cloud.mail.ru/public/C11x/P5BNazaqF>).

Проведя анализ деятельности кафедры гистологии за последние 65 лет, необходимо отметить, что кафедра сохраняет основные базовые традиции при визуализации объектов через световой биологический микроскоп (рис. 1, рис. 2.), но при этом создавая и сохраняя материал дисциплин на информационных ресурсах.



Рисунок 1 - Академик АМН РК, д.м.н., профессор Т.Ж. Умбетов и доцент, к.м.н. Д.Ж. Бримов на заседании кужка «Гистолог» (1990 г.).

Учитывая основные постулаты обучения, в нашем вузе, в частности кафедрой гистологией, сам образовательный процесс направлен на полную организацию труда обучающихся 1-2 курсов специальности «Общая медицина», «Стоматология» и «Военная медицина» по овладению знаниями, умениями, навыками и компетенциями, развитию способностей, приобретению опыта применения знаний в повседневной жизни и формированию мотивации получения знаний в течение всей жизни. Основным информативным критерием для жизнедеятельности кафедры являются результаты обучения. У обучающихся студентов 1-2 курсов результатом обучения является диагностический критерий, в виде оценки знаний, умений и навыков, подтвержденный на текущем и рубежном контроле, а итогом является суммативная оценка всего объема знаний, умений, навыков, приобретенных, демонстрируемых обучающимся по освоению образовательной программы по гистологии, а также сформированные базовые уровни знаний и их ценность и реализация на промежуточном контроле.



Рисунок 2 - Визуализация объекта при макроскопии органов. Академик АМН РК, д.м.н., профессор Т.Ж. Умбетов во время эксперимента (2010 г.).

Кафедра гистологии имеет общую площадь 374,55 кв.м, где на учебные цели выделено 257 (68,62%) и на хозяйственные цели 117,55 (31,38%) соответственно от общей полезной площади кафедры. Кафедра располагает четырьмя учебными комнатами, общей площадью – 140,65 м². Все учебные комнаты оснащены световыми микроскопами, микропрепаратами по общей и частной гистологии, три учебные комнаты - мультимедийным проектором, в одной – телевизором. В морфологической лаборатории функционирует специализированная учебная комната, оснащенная 12 компьютерными микроскопами совмещенные с одним главным микроскопом, соединенный с центральным экраном со студенческими мониторами компьютеров (Рис.3.). Одна лабораторная комната морфологической лаборатории предназначена для проведения научных исследований (рис. 4.).



Рисунок 3 - Информатизация процесса в органах через освоение при визуализации микросрезов органов.

Рисунок 3А - В компьютерном зале Морфологической лаборатории под руководством профессора Темировой Г.А. студенты 211А группы обсудили и закрепили навыки по визуальной диагностике «Нервной системы» с помощью интерактивной доски (2020 г.).

Рисунок 3Б - Старший преподаватель, к.м.н. Бердалинова А.К. при освоении практических навыков со студентами при визуализации микропрепарата печени в компьютерном зале морфологической лаборатории (2019 г.).

МЕДИЦИНАЛЫҚ БІЛІМ

Например, научно-исследовательская работа кафедры гистологии планируется согласно плану НИРС на 2021-2022 учебный год и включает следующие мероприятия: научные конференции, круглые столы, научные кружки и клубы, олимпиады, научно – исследовательские работы, соревнования и конкурсы по НИРС. Научно-исследовательская работа кафедры гистологии на 2021-2022 учебный год продолжает по запланированной теме: «Структурно-функциональные особенности внутренних органов и систем человека и экспериментальных животных про воздействию экологических факторов». Номер госрегистрации 011РКИ0094 от 15.02.2018/1214-2-20-561. УДК 611.1/.8:546.27.76. и планируется согласно «Процедура ПРО ЗКГМУ 605-09» «Научно-исследовательская работа профессорско-преподавательского состава» (26.10.2009г.). Научно-исследовательский кружок «Гистолог» имеет собственную эмблему, тарелку и баннер на ножках с логотипом «Гистолог». Создана эмблема научно-образовательной школы академика АМН РК, д.м.н., профессора Т.Ж.Умбетова (рис. 4).



При освоении и усвоении практических навыков, многие студенты обращают внимание на работу научно-студенческих кружков кафедр (рис. 5).



Рисунок 5 - Руководитель кафедры гистологии Ж.Е. Көмекбай работает со студентом НСК в морфологической лаборатории (2021 г.).

На кафедре гистологии с целью планирования НИРС осуществляются следующие мероприятия:

1. Исследование опубликованной научной информации, включая Интернет
2. Патентные исследования с участием студентов
3. Разработка тематики для НИРС
4. Планирование участия студентов в научных конференциях
5. Публикация научных статей
6. Изобретательская деятельность с участием студентов
7. Определение ответственных преподавателей по организации НИРС

Начиная с 2019 года под руководством руководителя кафедры гистологии, к.м.н. Көмекбай Ж.Е. и старшим преподавателем, м.м.н. Бердалиновой А.К. проведены ряд подготовительных этапов по изучению маркеров KI67. Целью проведения сложных иммуногистохимических исследований при раке желудка в нашей лаборатории по определению глубины и фазы патологического процесса является правильная трактовка процесса, т.е. – интерпретация при визуализации различных стадий в живом организме, а не после смерти (during life, not after death; in vita, non post mortem). В связи с чем, для обеспечения наиболее специфического выявления в них искомым [веществ](#) и основанный на обработке срезов маркированными специфическими [антителами](#) к выявляемому [веществу](#), в нашем случае маркер процесса пролиферации в желудке - KI67 (рис. 6).



Рисунок 6 - Подготовительные этапы иммуногистохимических исследований совместно с МЦ ЗКМУ им. М. Оспанова (2019-2022 гг.).

Результатом совместного взаимодействия заинтересованных структурных подразделений является наличие послевузовских программ обучения на кафедре гистологии. В 2019-2021 учебных годах обучалась в магистратуре одна магистрант под руководством руководителя кафедры гистологии, к.м.н. Көмекбай Ж.Е. В июне 2021 года защищена магистерская диссертация на получение академической степени магистр медицинских наук по специальности «Медицина» Ессултанова Г.Ж. на тему 612.325:616.33-006.6 «Асқазанның қатерлі ісігінің диффузды және интестинальды түрлерінің морфологиялық ерекшеліктері». В 2021 году поступила в магистратуру преподаватель кафедры Жунусова Л.С. Представленные магистерские диссертации направлены на выявление патологических процессов в желудке человека при применении различных гистохимических методик. Полученные результаты внедряются в практику обучения обучающихся и получены ряд авторских свидетельств. Необходимо отметить, что интеграция теории и практики на кафедре гистологии происходит на постоянной и регулярной основе. 05 ноября 2021 года в НАО «Медицинский университет Семей» по результатам внутривузовской студенческой конференции «Студенческое научное общество: Естественные и медицинские науки», посвященной 30-летию Независимости

Республики Казахстан, приняли участие 4 студентов кружковцев с докладами на казахском языке (один доклад) и на английском языке (один доклад) в секции «Актуальные вопросы морфологии» и получили призовые места: 1 место – дипломы 2 штуки и 2 сертификата - Жұмабек Б.Ж., Бакытова О.С. Научный руководитель: Көмекбай Ж.Е., к.м.н., руководитель кафедры гистологии НАО ЗКМУ на тему «Коронавирустық инфекция кезіндегі өкпе морфологиясындағы өзгерістер». По докладу на английском языке два сертификата на тему «Histological aspects in the eighteenth century on tissue morphology by french physician marie francois Xavier Bichat (1771-1802) and modern advances in microscopy. Rakhymzhan M.B., Zhastalap N.M. Scientific supervisor: Ph.D., professor Temirova G.A. В процессе обучения на кафедре студенты младших курсов приобретают различные компетенции через посещение лекций, практических занятий, участвуя в работе научно-исследовательского кружка «Гистолог» через реализацию различных соответствующих базовых компетенций: в области общей образованности, социально-этические, экономические и организационно-управленческие компетенции и коммуникации.

Обсуждение

Постоянный анализ в работе студент-ориентированного обучения обучающиеся во многом анализируют социально-значимые проблемы и процессы; используя в различных видах профессиональной деятельности будущего врача знания в области естественно-научных (социальных, гуманитарных, экономических), медико-биологических и клинических наук. Тьютор помогает студенту, при этом помощь и постоянная обратная связь, улучшают, способность и готовность к приобретению новых знаний, необходимых для повседневной профессиональной деятельности и продолжения образования, а также способность и готовность к логическому анализу, аргументированной речи, ведению дискуссии и полемики, толерантности, сотрудничеству и решению конфликтов. Благодаря комбинированному виду интеграции теории и практики на кафедре гистологии студенты осуществляют профессиональную деятельность с учетом принятых в обществе моральных и правовых норм, соблюдать правила врачебной этики, академической честности, законы и нормативные правовые акты по работе с конфиденциальной информацией, все это и дает сохранять врачебную тайну (рисунок 7).



Рисунок 7 - Преподаватели кафедры гистологии при обсуждении методики визуализации микропрепаратов (2020 г.).

При проведении занятий преподаватели отрабатывают со студентами правила работы в команде, корректно отстаивать свою точку зрения, уметь находить компромиссы, соотносить свое мнение с мнением коллектива, предлагать новые решения и это достигается за счет таких занятий, как командно-ориентированное и

проблемно-ориентированное обучение. Учитывая интегративные моменты обучения через теорию и практику из большой массы студентов, студенты кружковцы кафедры гистологии реализовывают основные принципы менеджмента, маркетинга, медицинского аудита, медицинского страхования в профессиональной деятельности врача, пониманию целей и методов государственного регулирования экономики, роли государственного сектора в экономике и мы отмечаем такую тенденцию, студент кружковец 1 курса в дальнейшем реализовывает свои компетенции и далее на старших курсах, где уже выбирает свое будущее направление по специализации в магистратуре или резидентуре. Не нужно расстраиваться если студент – кружковец от курса к курсу переходит на клинические научные кружки, при этом мы заметили такую тенденцию, чаще всего они, будучи дипломированными врачами, вновь обращаются к истокам базовых дисциплин. Например: резиденты 1-го года обучения по специальности «Судебно-медицинская экспертиза» Өтесін Махмутсұлтанғали Асқарұлы и Смагулов Газим Нурдаулетулы исследовали секционный материал по головному мозгу в морфологической лаборатории кафедры гистологии под руководством к.м.н., профессора Темировой Г.А. (рис. 8). При работе с секционным микропрепаратом резиденты и магистранты наиболее чаще использовать методы управления, организуют совместную работу, что способствует нахождению и принятию ответственных управленческих решений в условиях различных мнений и в рамках профессиональной компетенции врача.




Рисунок 8 - Профессор Темирова Г.А. и Өтесін М.А. при микроскопии и визуализации головного мозга в компьютерном зале морфологической лаборатории кафедры гистологии

Благодаря сплоченной работе Вуза кафедра гистологии в соответствии со спецификой своей работы устанавливает на постоянной основе образовательные связи с различными зарубежными и республиканскими организациями образования и науки на основании различных договоров о сотрудничестве, участвует в международных программах обмена студентами, магистрантами, докторантами, преподавателями и научными работниками. В 2019 году по Программе Визитинг-профессор в НАО Западно-Казахстанский медицинский университет имени Марата Оспанова кафедру гистологии посетил Саид Хамид Али, ассоциированный профессор Назарбаев Университета (Школа медицины кафедры биомедицинских наук) (рис. 9). Как отметил визитинг-профессор Саид Хамид Али *«Впечатлений масса, не только от уровня подготовленности обучающихся первого курса, но и от желания узнать ими за столь короткий промежуток моего пребывания в стенах вуза. Сама атмосфера обучения на кафедре гистологии построена таким образом, что в любое удобное время студент может получить*

ответ на интересующий его вопрос, освоить методику исследования клеток и ее структур».



Рисунок 9 - Профессор Хамид Саил Али во время проведения занятий и обмен опытом в компьютерном зале морфологической лаборатории кафедры гистологии с сотрудниками кафедры и студентами.

Несмотря на развитие информационных технологий в последние годы, ее применение в области обучения получило параллельное развитие. За последние два десятилетия преподавание таких дисциплин, как гистология претерпело изменения в цифровом использовании ее содержания и дидактических методов на основе веб-приложений, электронных учебных порталов и т.д., в котором использование изображений высокой четкости позволяет заменить световой микроскоп на виртуальный микроскоп. По результатам деятельности научно-исследовательского кружка за 2018/2019 учебный год на ежегодной внутривузовской студенческой конференции в 2019 году отмечена активная работа нашего кружка. Результатом совместных работ студентов кружковцев и научных руководителей итогом деятельности кружка «Гистолог» стал главный приз «Лучший кружок - 2019», где в процессе только одного учебного года учитывались достижения кружка. Учитывалась публикационная активность, своевременное отражение заседаний кружка на площадках интернета, проведение олимпиад и призовые места. По результатам голосования среди кружков в 2019 году в номинации «Лучший преподаватель теоретической кафедры» награждена Почетной грамотой Темирова Г.А. Председатель кружка «Гистолог» Мубарак Әйгерім Хамитқызы за умение совмещать учебу и науку на равных условиях и выполнять организационную работу на высоком уровне удостоена Почетной грамотой «Лучший председатель НСК 2019». Информационные ресурсы способствуют расширению базовых компетенций студентов первокурсников, в связи с чем, силами преподавателей кафедры гистологии созданы ряд лекционных занятий и обучающие микропрепараты по гистологии (*Moodle, you-tube канал*). Список ссылок представлен в Департамент по академической работе 11 мая 2021 года для

прохождения международной аккредитации вуза через Независимое агентство аккредитации (НААР).

1. Дисциплина «Гистология» 1 курс специальность «Стоматология»
ссылки на лекции ППС в Moodle

<http://dl.zkgmu.kz/mod/url/view.php?id=15436>
<http://dl.zkgmu.kz/mod/url/view.php?id=15438>
<http://dl.zkgmu.kz/mod/url/view.php?id=16850>
<http://dl.zkgmu.kz/mod/url/view.php?id=18941>
<http://dl.zkgmu.kz/mod/url/view.php?id=20380>
<http://dl.zkgmu.kz/mod/url/view.php?id=24514>
<http://dl.zkgmu.kz/mod/url/view.php?id=20382>
<http://dl.zkgmu.kz/mod/url/view.php?id=23548>
<http://dl.zkgmu.kz/mod/url/view.php?id=23854>
<http://dl.zkgmu.kz/mod/url/view.php?id=23703>
<http://dl.zkgmu.kz/mod/url/view.php?id=23853>
<http://dl.zkgmu.kz/mod/url/view.php?id=23547>

2. Дисциплина «Гистология 1» 1 курс специальность «Общая медицина»
ссылки на лекции ППС в Moodle

<http://dl.zkgmu.kz/mod/page/view.php?id=7555>
<http://dl.zkgmu.kz/mod/url/view.php?id=5462>
<http://dl.zkgmu.kz/mod/url/view.php?id=7122>
<http://dl.zkgmu.kz/mod/url/view.php?id=9213>
<http://dl.zkgmu.kz/mod/url/view.php?id=9528>

3. Дисциплина «Гистология 2» 2 курс специальность «Общая медицина»
ссылки на лекции ППС в Moodle

<http://dl.zkgmu.kz/mod/url/view.php?id=15483>
<http://dl.zkgmu.kz/mod/url/view.php?id=13454>
<http://dl.zkgmu.kz/mod/url/view.php?id=13455>
<http://dl.zkgmu.kz/mod/url/view.php?id=17950>
<http://dl.zkgmu.kz/mod/url/view.php?id=19186>
<http://dl.zkgmu.kz/mod/url/view.php?id=19329>
<http://dl.zkgmu.kz/mod/url/view.php?id=19187>
<http://dl.zkgmu.kz/mod/url/view.php?id=19505>
<http://dl.zkgmu.kz/mod/url/view.php?id=20963>
<http://dl.zkgmu.kz/mod/url/view.php?id=20635>
<http://dl.zkgmu.kz/mod/url/view.php?id=22006>
<http://dl.zkgmu.kz/mod/url/view.php?id=20634>
<http://dl.zkgmu.kz/mod/url/view.php?id=22104>
<http://dl.zkgmu.kz/mod/url/view.php?id=22631>
<http://dl.zkgmu.kz/mod/url/view.php?id=22953>
<http://dl.zkgmu.kz/mod/url/view.php?id=22632>
<http://dl.zkgmu.kz/mod/url/view.php?id=24515>

Ссылки по видеолекциям ППС на you-tube канале

1. Көмекбай Ж.Е. – руководитель кафедры гистологии, к.м.н.

<https://youtu.be/M3fRsl085Mk>
<https://youtu.be/4Wsri-tmsds>
https://youtu.be/1ONM_3U9PPQ
https://youtu.be/ShjWE_OOwl8
<https://youtu.be/K8N80sk3p7M>
<https://youtu.be/vw-9Y4sVpy0>

2. Темирова Г.А. – профессор кафедры, к.м.н.

<https://youtu.be/hkcjVH90msI>
<https://youtu.be/AXFDp-vPeaw>
<https://youtu.be/7oCDDJ82sJg>
<https://youtu.be/6-FmfSeuxcl>
https://youtu.be/k_GeA_M2Rz4
https://youtu.be/jFDKJ_yUIo8
<https://youtu.be/d11SfkHdlhc>
https://youtu.be/WW_o9SszL-Y
<https://youtu.be/XHsnlwLKqlE>
https://youtu.be/1Z_Gt9DvaEY

3. Бердалинова А.К. – старший преподаватель, м.м.н.

https://youtu.be/c0ajFEpiP_Y
<https://youtu.be/qKtQdKTVSdU>
<https://youtu.be/shYRH4kyp44>
<https://youtu.be/tCF92OaqbpQ>
<https://youtu.be/vIQvOg468aA>
<https://youtu.be/npwqflvOvXY>
<https://youtu.be/29aBL0fGQwY>
<https://youtu.be/v4Cw4wYiils>

1. Дисциплина «Гистология 1», «Общая медицина» ссылки на микропрепараты органов на Ютубканале

https://youtu.be/_TC2yOhGVMA
<https://youtu.be/nLlquUuf9Wc>
<https://youtu.be/pvtdFFB89N4>

2. Дисциплина «Гистология» 1 курс специальность «Стоматология»
<https://youtu.be/nLlquUuf9Wc>

Заключение

Таким образом, при использовании навыков в самостоятельной, всесторонней и эффективной коммуникации во взаимодействии со студентами и преподавателями кафедры гистологии в разных ситуациях, используется широкий диапазон методов и технологий для реализации освоения базовой дисциплины «Гистология» через информационные ресурсы в подготовке высококвалифицированного врача.

Список литературы

1. Об образовании. Закон Республики Казахстан от 27 июля 2007 года № 319-III [Об образовании. Закон Республики Казахстан от 27 июля 2007 года № 319-III].
2. General Medical Council. *Tomorrow's doctors: recommendations on un-dergraduate medical education.* - London: GMC, 2002.
3. Gona A. G., Berendsen P. B., Alger E. A. *New approach to teaching histology* //JAMSE. – 2005. – Т. 15. – С. 57-59.
4. *Comparison of a virtual microscope laboratory to a regular microscope laboratory for teaching histology.*/Harris T., Leaven T., Heidger P. et al.// *Anatomical Record (Part B: New Anatomist).* - 2001. – Vol. 265. – P. 10-14. <http://dx.doi.org/10.1002/ar.1036>.
5. *Integrated approach to teaching and testing in histology with real and virtual imaging.*/Heidger P. M., Dee F., Consoer D. et al.// *The Anatomical Record.* - 2002. – Vol. 269. – P. 107-112. <http://dx.doi.org/10.1002/ar.10078>.
6. NDER: A. *Novel Web Application for Teaching Histology to Medical Students*/Elizabeth U. Parker, Nicholas P. Reder, Daniel Glasser et al.// *Rendi: Affiliations expand*//PMID: 28725787. PMCID: PMC5497922. DOI: 10.1177/2374289517691061.
7. Säljö R. *Digital tools and challenges to institutional traditions of learning: Technologies, social memory, and the performative nature of learning.*//*J Comput Assist Lear.* – 2010. - № 26. – P. 55-64.

8. Темирова Г.А., Көмекбай Ж.Е., Сабитова Р.А. Командно – ориентированное обучение и межличностные отношения обучающихся при освоении базовых дисциплин в медицинском вузе //«Рухани жаңғыру» мемлекеттік бағдарламасын жүзеге асыру және ҚР жастар жылы аясында еліміздегі танымал дәрігер, ҰОС ардагері, университетіміздің патофизиология кафедрасының негізін салушы, м.ғ.д., профессор Маманова Х.Е. 101 жылдығына арналған «Шекарасыз білім мен ғылым: іргелі және қолданбалы зерттеулер» атты халықаралық қатысымдағы ғылыми тәжірибелік конференциясы, М. Оспанов атындағы БҚМУ конференция сериясы. – Ақтөбе, 2019. - Т. 8. - С. 116-123 [Temirova G.A., Komekbaj Zh.E., Sabitova R.A. Komandno – orientirovannoe obuchenie i mezlichnostnye otnosheniya obuchajushhihsja pri osvoenii bazovyh disciplin v medicinskom vuze //«Ruhani zhanğyru» memlekettik bagdarlamасыn zhүzege asyru zhәне ҚR zhastar zhyly ajasynda elimizdegi tanyamal dāriger, ҰOS ardageri, universitetimizdiң patofiziologija kafedrasynuң negizin salushy, m.ғ.d., professor Mamanova H.E. 101 zhyldyğyna arnalğan «Shekarasyz bilim men ғылым: irgeli zhәне қoldanbaly zertteuler» atty halyқaralyқ қatysymdağy ғыlymi tәzhiribelik konferenciјasy, M. Ospanov atyndаğy BҚMU konferenciја serijasy. – Aқtөbe, 2019. - T. 8. - S. 116-123].

9. Темирова Г.А., Көмекбай Ж.Е., Бердалинова А.К. Морфологическая лаборатория кафедры гистологии по закреплению практических навыков обучающихся для реализации базовых компетенций будущего врача //Педиатрия: Научно-практический журнал (Ташкентский педиатрический медицинский институт). – 2021. - № 3. – С. 108-111 [Temirova G.A., Komekbaj Zh.E., Berdalina A.K. Morfologicheskaja laboratorija kafedry gistologii po zakrepleniju prakticheskikh navykov obuchajushhihsja dlja realizacii bazovyh kompetencij budushhego vracha //Pediatriја: Nauchno-prakticheskij zhurnal (Tashkentskij pediatricheskij medicinskij institut). – 2021. - № 3. – S. 108-111].

10. Темирова Г.А., Көмекбай Ж.Е., Бердалинова А.К. Положение о кафедре гистологии. - Ақтөбе: Типография НАО ЗКМУ им. М. Оспанова, 16.01.2020 года. - 21 с. [Temirova G.A., Komekbaj Zh.E., Berdalina A.K. Polozhenie o kafedre gistologii. - Aktobe: Tipografija NAO ZKMU im. M. Ospanova, 16.01.2020 goda. - 21 s.].

11. Көмекбай Ж.Е., Темирова Г.А., Бердалинова А.К. Инструкция по стандартным операционным процедурам морфологической лаборатории. - Ақтөбе: Типография НАО ЗКМУ им. М. Оспанова, 2019. – 17 с. [Komekbaj Zh.E., Temirova G.A., Berdalina A.K. Instrukcija po standartnym operacionnym proceduram morfologicheskoy laboratorii. - Aktobe: Tipografija NAO ZKMU im. M. Ospanova, 2019. – 17 s.].

12. Көмекбай Ж.Е., Темирова Г.А., Бердалинова А.К. Инструкция при работе с микроскопом в учебной аудитории. Издание первое. - Ақтөбе: Типография НАО ЗКМУ им. М. Оспанова, 06.12.2019. – 5 с. [Komekbaj Zh.E., Temirova G.A., Berdalina A.K. Instrukcija pri rabote s mikroskopom v uchebnoj auditorii. Izdanie pervoe. - Aktobe: Tipografija NAO ZKMU im. M. Ospanova, 06.12.2019. – 5 s.].

13. Komekbaj Zh.E., Temirova G.A., Berdalina A.K. Instructions for working with a microscope in the classroom. – Aktobe: Типография НАО ЗКМУ им. М. Оспанова, 06.12.2019. – 5 p. [Komekbaj Zh.E., Temirova G.A., Berdalina A.K. Instructions for working with a microscope in the classroom. – Aktobe: Tipografija NAO ZKMU im. M. Ospanova, 06.12.2019. – 5 r.].

14. Көмекбай Ж.Е., Темирова Г.А., Бердалинова А.К. Оқу аудиториясында микроскоппен жұмыс жасауға арналған нұсқаулық. – Ақтөбе: Типография НАО ЗКМУ им. М. Оспанова, 06.12.2019. – 5 б. [Komekbaj Zh.E., Temirova G.A., Berdalina A.K. Oқи auditorijasynда mikroskoppen zhұmys zhasauға arnalğan nұsқаuлық. – Aқtөbe: Tipografija NAO ZKMU im. M. Ospanova, 06.12.2019. – 5 b.].

15. Темирова Г.А., Көмекбай Ж.Е., Бердалинова А.К. Оценочный лист практического навыка обучающихся по дисциплине «Гистология 1» и «Гистология 2». – Ақтөбе: Типография НАО ЗКМУ им. М. Оспанова, 22.01.2020. - 6 с. [Temirova G.A., Komekbaj Zh.E., Berdalina A.K. Ocenochnyj list prakticheskogo navyka obuchajushhihsja po discipline «Gistologija 1» i «Gistologija 2». – Aktobe: Tipografija NAO ZKMU im. M. Ospanova, 22.01.2020. - 6 s.].

16. Темирова Г.А., Көмекбай Ж.Е., Бердалинова А.К. «Гистология 1» және «Гистология 2» пәндерінен білім алушылардың тәжірибелік дағдыларын анықтайтын бағалау парағы. – Ақтөбе: Типография НАО ЗКМУ им. М. Оспанова, 22.01.2020. - 6 б. [Temirova G.A., Komekbaj Zh.E., Berdalina A.K. «Gistologija 1» zhәне «Gistologija 2» pānderinen bilim alushylardıuң tәzhiribelik dağdylyryn anyқtajytyn bağalau parağy. – Aқtөbe: Tipografija NAO ZKMU im. M. Ospanova, 22.01.2020. - 6 b.].

17. Temirova G.A., Komekbaj Zh.E., Berdalina A.K. Evaluation paper practical skill of trainers on the discipline «Histology 1» and «Histology 2». – Aktobe: Типография НАО ЗКМУ им. М. Оспанова, 22.01.2020. - 6 p. [Temirova G.A., Komekbaj Zh.E., Berdalina A.K. Evaluation paper practical skill of trainers on the discipline «Histology 1» and «Histology 2». – Aktobe: Tipografija NAO ZKMU im. M. Ospanova, 22.01.2020. - 6 r.].

18. Темирова Г.А., Көмекбай Ж.Е. Инструкция по организации текущего и итогового контроля знаний, умений, навыков и компетенций у студентов 1 курса специальности «Общая медицина» по дисциплине «Общая гистология» по дистанционным образовательным технологиям кафедры

гистологии/Протокол №8 от 26.03.2020 заседания кафедры гистологии. – Актобе: Типография НАО ЗКМУ им. М. Оспанова. - 8 с. [Temirova G.A., Komekbaj Zh.E. Instrukcija po organizacii tekushhego i itogovogo kontrolja znanij, umenij, navykov i kompetencij u studentov 1 kursa special'nosti «Obshhaja medicina» po discipline «Obshhaja gistologija» po distancionnym obrazovatel'nym tehnologijam kafedry gistologii/Protokol №8 от 26.03.2020 zasedaniya kafedry gistologii. – Aktobe: Tipografija NAO ZKMU im. M. Ospanova. - 8 s.]

DOI 10.54500/2790-1203.S1.2022.313-317

МРНТИ 14.35.09

УДК 611:[378.1:004]

ПРИМЕНЕНИЕ СОЦИАЛЬНЫХ СЕТЕЙ В ОБРАЗОВАТЕЛЬНОМ ПРОЦЕССЕ НА БАЗЕ КАФЕДРЫ АНАТОМИИ ЧЕЛОВЕКА ВИТЕБСКОГО ГОСУДАРСТВЕННОГО МЕДИЦИНСКОГО УНИВЕРСИТЕТА

А.К. Усович, И.А. Петько, С.Д. Толстая, А.С. Драбкова

Учреждение образования «Витебский государственный ордена Дружбы народов медицинский университет», Республика Беларусь, 210009, г. Витебск, пр-т Фрунзе, 27-б

Усович Александр Константинович – доктор медицинских наук, профессор, заведующий кафедрой анатомии человека учреждения образования «Витебский государственный ордена Дружбы народов медицинский университет». Республика Беларусь, 210009, г. Витебск, пр-т Фрунзе 27-б; +375 29 5192725; usovicha@mail.ru; ORCID [0000-0002-7817-1083](https://orcid.org/0000-0002-7817-1083)

Петько Ирина Александровна – старший преподаватель кафедры анатомии человека учреждения образования «Витебский государственный ордена Дружбы народов медицинский университет». Республика Беларусь, 210009, г. Витебск, пр-т Фрунзе 27-б; +375 29 5192725; irina.petko.75@mail.ru; ORCID [0000-0002-3410-4575](https://orcid.org/0000-0002-3410-4575)

Толстая Светлана Дмитриевна – старший преподаватель кафедры анатомии человека учреждения образования «Витебский государственный ордена Дружбы народов медицинский университет». Республика Беларусь, 210009, г. Витебск, пр-т Фрунзе 27-б; +375 336451416; svetlana.tolstaya@bk.ru

Драбкова Анастасия Сергеевна – студент 5 курса учреждения образования «Витебский государственный ордена Дружбы народов медицинский университет». Республика Беларусь, 210009, г. Витебск, пр-т Фрунзе 27-б; +375 212 601441; drabkova_nastya@mail.ru

Данная статья посвящена опыту использования социальных сетей, которые служат инструментом удаленной коммуникации. Под руководством преподавателей кафедры в рамках работы студенческого научного кружка разрабатываются видео материалы с использованием имеющихся на кафедре натуральных препаратов, рельефных моделей, муляжей анатомических препаратов. Изготовленные видео-лекции выкладываются в социальные сети. Цель исследования состоит в анализе данных, полученных в ходе опроса студентов 1 и 2 курса лечебного факультета, относительно их опыта использования социальных сетей в подготовке к занятиям на кафедре анатомии человека. Дидактические возможности использования современных социальных сетей, с одной стороны, и новые образовательные проблемы, стоящие сегодня перед морфологическими кафедрами, с другой стороны, уже позволяют сосредоточиться не только на лекциях и семинарах, составляющих основу традиционного процесса обучения студентов.

Ключевые слова: социальная сеть, образовательный процесс, студенты, преподаватели, опрос.

APPLICATION SOCIAL NETWORKS IN THE EDUCATIONAL PROCESS ON THE BASIS OF THE HUMAN ANATOMY DEPARTMENT OF VITEBSK STATE MEDICAL UNIVERSITY

A. Usovich, I. Piatsko, S. Tolstay, A. Drabkova

Vitebsk State Order of Peoples' Friendship Medical University, Vitebsk, Belarus,
Vitebsk, Frunze Avenue, 27

Alexander Usovich – m.d., professor, head of the human anatomy department of Vitebsk State Order of Peoples' Friendship Medical University, Republic of Belarus, 210009, Vitebsk, Frunze Avenue, 27b, +375 29 5192725; usovicha@mail.ru; ORCID [0000-0002-7817-1083](https://orcid.org/0000-0002-7817-1083)

Irina Piatsko – senior lecturer of the human anatomy department of Vitebsk State Order of Peoples' Friendship Medical University, Republic of Belarus, 210009, Vitebsk, Frunze Avenue, 27b, +375 29 5192725; irina.petko.75@mail.ru; ORCID [0000-0002-7817-1083](https://orcid.org/0000-0002-7817-1083)

Svetlana Tolstaya – senior lecturer of the human anatomy department of Vitebsk State Order of Peoples' Friendship Medical University, Republic of Belarus, 210009, Vitebsk, Frunze Avenue, 27b, +375 336451416; svetlana.tolstaya@bk.ru

Anastasia Drabkova – student of Vitebsk State Order of Peoples' Friendship Medical University, Republic of Belarus, 210009, Vitebsk, Frunze Avenue, 27b; +375 212 601441; irina.petko.75@mail.ru

This article is devoted to the experience of using social networks, which serve as a tool for remote communication. Under the teachers guidance of the department, as a part of the work of the student scientific community, video materials are being developed using the anatomical samples, relief models, dummies. Video lectures were downloaded in social networks. The purpose of the scientific exploration is to analyze data during a survey of 1st and 2nd year students of the Medicine Faculty. They shared their experience of using social networks for classes in the department of human anatomy. The didactic possibilities of using modern social networks, from the one hand, and the new educational problems facing morphological departments today, from the other hand, already make it possible to focus not only on lectures and seminars.

Key words: social networks, educational process, students, teachers, poll.

ВИТЕБСК МЕМЛЕКЕТТІК МЕДИЦИНА УНИВЕРСИТЕТІНІҢ АДАМ АНАТОМИЯСЫ КАФЕДРАСЫНЫҢ НЕГІЗІНДЕГІ ОҚУ ҮРДІСІНДЕ ӘЛЕУМЕТТІК ЖЕЛІЛЕРДІ ҚОЛДАНУ

А.Қ. Усович, И.А. Петко, С.Д. Толстай, А.С. Драбкова

«Витебск мемлекеттік Халықтар достығы орденді медицина университеті» оқу орны, Беларусь Республикасы, 210009, Витебск қ., Фрунзе даңғылы, 27-б.

Усович Александр Константинович – медицина ғылымдарының докторы, профессор, «Витебск мемлекеттік халықтар достығы ордені медицина университеті» оқу орнының адам анатомиясы кафедрасының меңгерушісі. Беларусь Республикасы, 210009, Витебск қ., Фрунзе даңғылы 27-б; +375 29 5192725; usovicha@mail.ru; ORCID [0000-0002-7817-1083](https://orcid.org/0000-0002-7817-1083)

Петко Ирина Александровна – «Витебск мемлекеттік халықтар достығы орденді медицина университеті» оқу орнының адам анатомиясы кафедрасының аға оқытушысы. Беларусь Республикасы, 210009, Витебск қ., Фрунзе даңғылы 27-б; +375 29 5192725; irina.petko.75@mail.ru; ORCID [0000-0002-3410-4575](https://orcid.org/0000-0002-3410-4575)

Толстай Светлана Дмитриевна – «Витебск мемлекеттік халықтар достығы орденді медицина университеті» оқу орнының адам анатомиясы кафедрасының аға оқытушысы. Беларусь Республикасы, 210009, Витебск қ., Фрунзе даңғылы 27-б; +375 336451416; svetlana.tolstaya@bk.ru

Драбкова Анастасия Сергеевна – «Витебск мемлекеттік халықтар достығы орденді медицина университеті» оқу орнының 5 курс студенті. Беларусь Республикасы, 210009, Витебск қ., Фрунзе даңғылы 27-б; +375 212 601441; drabkova_nastya@mail.ru

The author for correspondence: Alexander Usovich – m.d., professor, head of the human anatomy department of Vitebsk State Order of Peoples' Friendship Medical University, Republic of Belarus, 210009, Vitebsk, Frunze Avenue, 27b, +375 29 5192725; usovicha@mail.ru

Received 14.06.2022.

Accepted 23.06.20220

Bibliographic reference: Применение социальных сетей в образовательном процессе на базе кафедры анатомии человека витебского государственного медицинского университета/А.К. Усович, И.А. Петко, С.Д. Толстая, А.С. Драбкова //Астана медициналық журналы. – 2022. – Специальный выпуск. - № 1. – С.313-317.

Введение

Развитие современного информационного образовательного пространства требует от всех участников образовательного процесса, преподавателей и обучающихся, обеспечения профессиональной подготовленности и использования широкого спектра коммуникационных, сетевых инструментов, например, использование в обучении социальных сетей, которые являются неотъемлемой частью современного интернет-пространства [1-6].

В 2020 году студенты и преподавательский состав ВГМУ были вынуждены, в связи с пандемией COVID-19, видоизменить учебный процесс с очного на дистанционный. Подобный метаморфоз в системе образования привёл к внедрению в методику преподавания корректив, которые не потеряли свою актуальность при возвращении к традиционной форме обучения. Подобным новшеством стало использование социальных сетей, которые служат инструментом удаленной коммуникации, источником информации, содержащим в себе основные инструменты взаимодействия для обмена сообщениями, файлами и другим контентом, необходимым для организации образовательного процесса. Они обладают набором бесплатных инструментов для проведения опросов, построения рейтингов, позволяют использовать опросы, чаты, тесты и другие инструменты. Под руководством преподавателей кафедры в рамках работы студенческого научного кружка разрабатываются видео материалы с использованием имеющихся на кафедре натуральных препаратов, рельефных моделей, муляжей анатомических препаратов, изготовленные видео-лекции выкладываются в социальные сети.

Цель

Состоит в анализе данных, полученных в ходе опроса студентов 1 и 2 курса лечебного факультета, относительно их опыта использования социальных сетей в подготовке к занятиям на кафедре анатомии человека.

Материал и методы

Для опроса студентов был разработан перечень вопросов, которые вошли в анкету. В проведенном анкетировании приняли участие 171 студент 1 и 2 курса лечебного факультета и факультета подготовки иностранных граждан по специальности «лечебное дело» на базе кафедры анатомии человека, в период осеннего и весеннего семестров 2021-2022 учебного года.

Результаты и обсуждение

В ходе анализа данных выяснилось, что о возможностях получения образовательной информации в социальных сетях 76% студентов узнало от своих друзей или одногруппников, 23,5% от своих преподавателей и 0,5 % обнаружили случайно. На вопрос о полезности информации, получаемой студентами в социальных сетях, 51,1% и 47,4% респондентов соответственно нашли ее крайне полезной и умеренно полезной. Лишь незначительная часть студентов 0,8% относится отрицательно к использованию в учебном процессе социальных сетей, 0,7% затруднились ответить, так как ничего не знали о данной возможности.

В ходе опроса студентами были обозначены следующие положительные стороны использования социальных сетей:

- постоянный и удобный доступ к размещённым информационным ресурсам. Студент в любое удобное для него время может ознакомиться с информацией и закрепить материал по пройденным темам;

- визуализация информации, удобство работы с ней. Обучение с применением электронных платформ позволяет преодолеть технические трудности оснащения учебных аудиторий;

- возможность вести образовательный процесс непрерывно. Материал, который находится, в постоянном доступе для студентов позволяет, пропустившим занятие не отрываться от образовательного процесса и имеется возможность неоднократно возвращаться к малопонятному материалу.

Однако в организации использования социальных сетей на кафедре анатомии человека студенты выявили следующие недостатки:

- отсутствие прямого контакта между студентами и преподавателями. Объяснения и разбор наиболее сложных вопросов занятия не могут в полной мере заменить непосредственное, личное общение с преподавателем и возможности получить мгновенного ответа на возникший вопрос;

- медленное заполнение контента новыми видео-материалами и недостаточный охват тем занятий.

Заклучение

Значение социальных сетей для обучения на морфологических кафедрах недостаточно оценено [7]. Многие скептически относятся к возможностям использования данного объекта информационных технологий в качестве педагогического средства обучения, поскольку традиционно социальные сети рассматриваются как средство проведения досуга и развлечений. На наш взгляд, при серьезном и грамотном подходе к организации образовательной деятельности посредством социальных сетей первоначальный негатив может быть снят, а усилия – вознаграждены. Исходя из многолетнего опыта использования социальных сетей на кафедре нами были выделены следующие педагогические возможности использования видео, которые обеспечивают подготовку студентов к занятиям на новом качественном уровне:

- возможность донесения более полной и точной информации по теме занятия;

- повышение наглядности обучения;

- повышение эффективности обучения и в известных пределах увеличение темпа изложения материала;

- освобождение времени преподавателя от необходимости повторного объяснения материала, что дает возможность переключить сэкономленное время на его творческую деятельность;

- облегчается труд преподавателя и студента.

Список литературы

1. Трансформация системы высшего медицинского образования на примере Самарского Государственного медицинского университета / А.В. Колсанов, А.С. Воронин, А.К. Назарян и др. // *Современные проблемы науки и образования*. – 2019. – № 4.; URL: <https://science-education.ru/ru/article/view?id=29087> (дата обращения: 26.05.2022) [*Transformacija sistemy vysshego medicinskogo obrazovanija na primere Samarskogo Gosudarstvennogo medicinskogo universiteta / A.V. Kolsanov, A.S. Voronin, A.K. Nazarjan i dr. // Sovremennye problemy nauki i obrazovanija*. – 2019. – № 4.; URL: <https://science-education.ru/ru/article/view?id=29087> (data obrashhenija: 26.05.2022)].

2. Александрова Н.А., Шкапов П.Ю. Инновационные формы организации готовности студентов к самосовершенствованию // *Материалы меж. научно-практ. конф. VII Дыльновские чтения: Социология в изменяющемся научно-образовательном пространстве современного общества*, Саратов, 2020. – С. 57-62 [*Aleksandrova N.A., Shkapov P.Ju. Innovacionnye formy organizacii gotovnosti studentov k samovershenstvovaniju // Materialy mezh. nauchno-prakt. konf. VII Dyl'novskie chtenija: Sociologija v izmenjajushhemsja nauchno-obrazovatel'nom prostranstve sovremennogo obshhestva, Saratov, 2020. – S. 57-62*].

3. Уранова В. В., Исякаева Р. Р., Романова А. Н. Применения социальной сети Twitter в образовательном процессе у студентов медицинского вуза // *Modern Science*. – 2021. – № 2-1. – С. 303-307 [*Uranova V. V., Isjakaeva R. R., Romanova A. N. Primenenija social'noj seti Twitter v obrazovatel'nom processe u studentov medicinskogo vuza // Modern Science*. – 2021. – № 2-1. – S. 303-307].

4. Вьюшкина Д. Д., Коротаева Т. В. Применение социальных сетей в образовательном процессе // *Modern Science*. – 2020. – № 6-1. – С. 506-511 [*V'jushhkina D. D., Korotaeva T. V. Primenenie social'nyh setej v obrazovatel'nom processe // Modern Science*. – 2020. – № 6-1. – S. 506-511].

5. Исламова С. Х. Применение социальных сетей в образовательном процессе // *Мировая наука*. – 2019. – № 10(31). – С. 81-83 [Islamova S. H. Primenenie social'nyh setej v obrazovatel'nom processe // *Mirovaja nauka*. – 2019. – № 10(31). – S. 81-83].

6. Королева Ю. С. Цифровизация в образовании: влияние, применение, тенденции развития социальных сетей в образовательном процессе // *Современное технологическое образование: проблемы и решения : Сборник научных статей IV Международной научно-практической интернет-конференции, Москва, 17 февраля 2021 года / Отв. редактор С.С. Хапаева. – Москва: Общество с ограниченной ответственностью "ОнтоПринт", 2021. – С. 127-129 [Koroleva Ju. S. Cifrovizacija v obrazovanii: vlijanie, primenenie, tendencii razvitija social'nyh setej v obrazovatel'nom processe // *Sovremennoe tehnologicheskoe obrazovanie: problemy i reshenija : Sbornik nauchnyh statej IV Mezhdunarodnoj nauchno-prakticheskoy internet-konferencii, Moskva, 17 fevralja 2021 goda / Otv. redaktor S.S. Hapaeva. – Moskva: Obshhestvo s ogranichennoj otvetstvennost'ju "OntoPrint", 2021. – S. 127-129].**

7. ШUTOVA В. О. Социальные сети как средство обучения и взаимодействия участников образовательного процесса в вузах // *Инженерные технологии: традиции, инновации, векторы развития : Сборник материалов VII Всероссийской научно-практической конференции с международным участием, Абакан, 10–12 ноября 2021 года / Отв. редактор Д.Ю. Карандеев. – Абакан: Хакасский государственный университет им. Н.Ф. Катанова, 2021. – С. 52-53 [Shutova V. O. Social'nye seti kak sredstvo obuchenija i vzaimodejstvija uchastnikov obrazovatel'nogo processa v vuzah // *Inzhenernye tehnologii: tradicii, innovacii, vektory razvitija : Sbornik materialov VII Vserossijskoj nauchno-prakticheskoy konferencii s mezhdunarodnym uchastiem, Abakan, 10–12 nojabrja 2021 goda / Otv. redaktor D.Ju. Karandeev. – Abakan: Hakasskij gosudarstvennyj universitet im. N.F. Katanova, 2021. – S. 52-53].**

DOI 10.54500/2790-1203.S1.2022.317-320

ҒТАМБ 76.75.33

ӘОЖ 378:616-071.3

АНАТОМИЯНЫ ОҚЫТУДАҒЫ ИННОВАЦИЯЛЫҚ ТЕХНОЛОГИЯЛАР

Б.С. Хамидулин, А.Ы. Алмабаева, Б.М. Тәжіметов, М.К. Жаналиева, Д.А. Шаяхметов, А. Қ. Минайдаров

НАО «Медицинский Университет Астаны», Нұр-Сұлтан, Бейбітшілік, 49 А

Хамидулин Болат Сағдатұлы – «Астана медицина университеті» КеАҚ адам анатомиясы кафедрасының доценті, Нұр-Сұлтан қаласы, Бейбітшілік даңғылы, 49 А, anatombolat@gmail.ru, тел: +77057398518

Алмабаева Айгүл Ыдырысқызы – «Астана медицина университеті» КеАҚ адам анатомиясы кафедрасының меңгерушісі, медицина ғылымдарының докторы, профессор, Нұр-Сұлтан қ., Бейбітшілік даңғылы, 49 А, toraika@mail.ru, тел: +77017821491

Тәжіметов Бекзат Махмұтұлы – «Астана медицина университеті» КеАҚ адам анатомиясы кафедрасының доценті, Нұр-Сұлтан қаласы, Бейбітшілік даңғылы, 49 А, bmtazhimetov@mail.ru, тел: +77779199333

Жаналиева Марина Кубеновна – «Астана медицина университеті» КеАҚ адам анатомиясы кафедрасының профессоры, Нұр-Сұлтан қ., Бейбітшілік даңғылы, 49 А, Marinazhmk@mail.ru, тел: +77787757879

Шаяхметов Дулат Арманұлы – «Астана медицина университеті» КеАҚ адам анатомиясы кафедрасының оқытушысы, Нұр-Сұлтан қаласы, Бейбітшілік даңғылы, 49 А, Doocor_609sh@mail.ru тел: +77779909071

Минайдаров Азамат Қадырханұлы – «Астана медицина университеті» КеАҚ адам анатомиясы кафедрасының аға оқытушысы, Нұр-Сұлтан қаласы, Бейбітшілік даңғылы, 49 А, azamat_mua@mail.ru тел: +77718997437

Полимерді бальзамдау технологиясын оқу процесіне кеңінен енгізу дәстүрлі формалинмен бекітілген препараттарға қарағанда тиімді және бірқатар артықшылықтарға ие.

Негізгі сөздер: полимерлі бальзамдау.

INNOVATIVE TECHNOLOGIES IN TEACHING ANATOMY

B. Khamidulin, A. Almbayeva, B. Tazhimetov, M. Zhanalieva, D. Shayakhmetov, A. Minaidarov

NcJSC "Medical University of Astana", Nur-Sultan, Beibitshilik Ave., 49 A

Bolat Khamidulin - Associate Professor of the Department of Human Anatomy of the NcJSC "Astana Medical University", Nur-Sultan, 49A Beibitshilik Ave., anatombolat@gmail.ru , tel: +77057398518

Aigul Almbayeva – Head of the Department of Human Anatomy, MD, Professor, NcJSC "Astana Medical University", Nur-Sultan, 49A Beibitshilik Ave., topaika@mail.ru , tel:+77017821491

Bekzat Tazhimetov – Associate Professor of the Department of Human Anatomy of the NcJSC "Astana Medical University", Nur-Sultan, 49A Beibitshilik Ave., bmtazhimetov@mail.ru , tel: +77779199333

Marina Zhanalieva - Professor of the Department of Human Anatomy of the NcJSC "Astana Medical University", Nur-Sultan, 49 A Beibitshilik Ave., Marinazhmk@mail.ru , tel: +77787757879

Dulat Shayakhmetov - lecturer of the Department of Human Anatomy of the NcJSC "Astana Medical University", Nur-Sultan, 49A Beibitshilik Ave., Doctor_609sh@mail.ru phone: +77779909071

Azamat Minaidarov – Senior Lecturer of the Department of Human Anatomy of the NcJSC "Astana Medical University", Nur-Sultan, 49A Beibitshilik Ave., azamat_mua@mail.ru phone: +77718997437

The widespread introduction of polymer embalming technology into the educational process is more effective compared to preparations fixed with traditional formalin, and has a number of advantages.

Key words: polymer embalming.

ИННОВАЦИОННЫЕ ТЕХНОЛОГИИ В ПРЕПОДАВАНИИ АНАТОМИИ

Б.С. Хамидулин, А.Б. Алмабаева, Б.М. Тажиметов, М.К. Жаналиева, Д.А. Шаяхметов, А. К. Минайдаров

НАО «Медицинский Университет Астаны», Нур-Султан, Бейбитшилиқ, 49 А

Хамидулин Болат Сагдатович - доцент кафедры анатомии человека НАО «Медицинский Университет Астаны», Нур-Султан, пр. Бейбитшилиқ, 49 А, anatombolat@gmail.ru, тел: +77057398518

Алмабаева Айгуль Ыдырысовна – заведующая кафедрой анатомии человека, д.м.н., профессор, НАО «Медицинский Университет Астаны», Нур-Султан, пр. Бейбитшилиқ, 49 А, topaika@mail.ru, тел:+77017821491

Тажиметов Бекзат Махмутович – доцент кафедры анатомии человека НАО «Медицинский Университет Астаны», Нур-Султан, пр. Бейбитшилиқ, 49 А, bmtazhimetov@mail.ru, тел: +77779199333

Жаналиева Марина Кубеновна - профессор кафедры анатомии человека НАО «Медицинский Университет Астаны», Нур-Султан, пр. Бейбитшилиқ, 49 А, Marinazhmk@mail.ru, тел: +77787757879

Шаяхметов Дулат Арманович - преподаватель кафедры анатомии человека НАО «Медицинский Университет Астаны», Нур-Султан, пр. Бейбитшилиқ, 49 А, Doocor_609sh@mail.ru тел: +77779909071

Минайдаров Азамат Кадырханович – старший преподаватель кафедры анатомии человека НАО «Медицинский Университет Астаны», Нур-Султан, пр. Бейбитшилиқ, 49 А, azamat_mua@mail.ru тел: +77718997437

Широкое внедрение технологии полимерного бальзамирования в учебный процесс более эффективно по сравнению с препаратами, закрепленными традиционным формалином, имеет ряд преимуществ.

Ключевые слова: полимерное бальзамирование.

The author for correspondence: Bolat Khamidulin - Associate Professor of the Department of Human Anatomy of the NcJSC "Astana Medical University", Nur-Sultan, 49A Beibitshilik Ave., anatombolat@gmail.ru , tel: +77057398518

Received 14.06.2022.

Accepted 23.06.20220

Bibliographic reference: Анатомияны оқытудағы инновациялық технологиялар /Б.С. Хамидулин, А.Ы. Алмабаева, Б.М. Тәжіметов т.б. //Астана медициналық журналы. – 2022. – Специальный выпуск № 1. – С.317-320.

Қолданбалы және практикалық медицинаның негізгі пәні ретінде адам анатомиясы әрқашанда зерттеуге, оқытуға және үйретуге қиын ғылым болды. Анатомияны зерттеу оның бүкіл тарихында биологиялық материалды бекіту үшін агрессивті химиялық қосылыс формалинді қолданумен тығыз байланысты. Улы және күшті әсер ететін заттарға жоғарыда аталған формалиннен басқа техникалық ацетон мен метанол жататыны белгілі. Олар анатомия кафедрасында сүйек пен мәйітті өңдеуде және бекіту әдісімен препараттарды дайындау үшін қолданылады. Формалин (формол) метил спиртінен жасалады, ол протоплазмалық у болып табылады, ақуыздарды кері қалпына келтірместен коагуляциялауға қабілетті (хим. формуласы CH_2O).

Алайда, барлық белгілі консерванттардың бірқатар кемшіліктері бар: зиянды, улы және әсер ету мерзімі қысқа. Полимерлі бальзамдау әдісімен жасалған анатомиялық препараттарда осы кемшіліктер жоқ, сондықтан анатомия туралы дәстүрлі идеяларды түбегейлі өзгертеді. Анатомиялық ғылымның қазіргі даму деңгейінде, әлемде биологиялық материалдарды өңдеуде формалиннің орнына этил спирті қолданылады.

Мақсаты: улы емес, оқытушылар құрамы мен студенттердің денсаулығына зиянды әсер етпейтін, оқуды жеңілдететін, жоғары көрнекілікке ие, ұзақ қызмет ету мерзімі бар анатомиялық препараттарды полимерлік бальзамдау жолымен дайындау.

Міндеттері

- Полимерлі бальзамдаудың жаңа әдістерін іздеу және қолданыстағыларын жетілдіру.
- Кеңейту спектрін қолданылатын бальзамдау полимерлік материалдарды зерттеу.
- Оқу орындарын анатомиялық препараттармен қамтамасыз ету.
- Полимерлі бальзамдау әдісі идеясын насихаттау.

Әдістеме

Полимерлік бальзамдау арқылы анатомиялық оқу препараттарын дайындау келесі кезеңдерден тұрады.

1. Биологиялық материалды бекіту. Полимерлі бальзамдау үшін бекітілмеген және бекітілген материалдарды қолдануға болады, бірақ анатомиялық препараттарды алдын-ала бекітуге артықшылық беріледі, өйткені бекітетін ерітінділер тіндерді тығыздайды және полимерлі бальзамдау кезінде анатомиялық құрылымдардың шөгуді азайтады. Бекіткіш тіндердің ферменттерін белсенді етпейді, бұл тіндердің ыдырауына жол бермейді және силиконның полимерленуіне кедергі жасамайды. Сонымен қатар, бекіту тіндерді зарарсыздандырады және қызметкерлердің қауіпсіздігін қамтамасыз етеді. Мәйіт материалын консервациялау формалин, спирт, карбол қышқылы, тұз ерітінділері сияқты бекітуші ерітінділермен жүргізіледі. Бірақ көбінесе біздің практикада формалиннің улы әсерін бейтараптандыратын этил спиртімен бірге формалиннің 3-5% ерітінділері қолданылады. Полимерлі бальзамдау және икемді және серпімді үлгілерді жасау кезінде жақсы нәтиже алу үшін әлсіз формалин ерітінділері қолданылады және бекіту уақытын азайтады. Бекіту үшін тұтқыр сұйықтықтар мен таниндер (глицерин, этиленгликоль, фенол, танин) бар консервілеу қоспаларын қолдану ұсынылмайды. Бұл заттар силиконды полимерлегеннен кейін дайын үлгілердің бетіне бор тәрізді жабын береді және препараттардың көрінісін нашарлатады. Бұл консерванттардың

көпшілігін 50% этил спиртінен алып тастауға немесе бірнеше күн бойы ағынды сумен жууға болады.

2. Оқу анатомиялық препараттарын препараттау жолымен дайындау. Майларды, дәнекер тіндерін алып тастап, қажетті құрылымдарды шығарумен стандартты әдіс бойынша препараттарды дәстүрлі жолмен жасау-бұл мұқият және дәлдікті қажет ететін білікті қолдардағы скальпель мен пинцет көмегімен орындалатын күрделі жұмыс. Дайындық кезеңінде, тіпті бекітілгенге дейін, дененің мүшелері мен бөліктері қажетті позицияға орналастырылады. Сондай-ақ, демонстрациялық қасиеттерін жақсарту үшін тамырға боялған силикон, эпоксидті шайыр немесе желатин енгізу қолданылады. Сусыздануды бастамас бұрын бекітілген препараттар контейнерге салынып, 1-3 күн бойы суық сумен жуылады.

3. Дегидратация және майсыздандыру. Бұл кезеңдерде суды аралық еріткішке ауыстыру және тіндік липидтердің еруі жүреді. Сусыздандыру агенті ретінде монотомды және диатомды спирттер (метанол, этанол) сияқты органикалық еріткіштерді қолдануға болады. Төмен температурада (-18с) дегидратацияны бастау керек, бірақ препараттарды +4° С дейін алдын-ала салқындату керек. Қуыс мүшелерді, өкпелерді және жүрек камераларын суық сусыздандырғыш ерітіндімен толтырып, ерітіндіні препараттары бар ыдыстарда үнемі араластырып, шайқау керек. Майсыздандыратын агент ретінде ацетон да қолданылады, ол тіндік липидтерді 15° С-тан жоғары температурада жақсы ерітеді.

4. Силиконмен импрегнация жасау. Бұл кезеңде ағзалар мен тіндерде аралық еріткіш сұйық силикон құрамына ауыстырылады. Процесс вакуумдық камерада біртіндеп қысылатын қысым кезінде және 15-20° С температурада жүзеге асырылады.

5. Полимерлеу. Полимерлеу импрегнация аяқталғаннан кейін жүзеге асырылады. Бұл кезеңде ағзалар мен тіндерде температура мен полимерлеу агентінің әсерінен силикон құрамы қатайды. Полимерлеу аяқталғанға дейін препараттар қажетті күйде орнатылады.

Қорытынды: Полимерлі бальзамдау технологиясын оқу процесіне кеңінен енгізу, дәстүрлі формалинмен бекітілген препараттармен салыстырғанда тиімді екенін анықтауға болады және бірқатар артықшылықтарымен сипатталады:

- препараттың табиғи пішінін сақталады;
- құрамында токсиндер жоқ. (формалин);
- иісі жоқ;
- сақтау үшін герметикалық сыйымдылықтарды талап етпейді;
- демонстрациялық қабілеті жоғары;
- тозуға жоғары төзімділікке ие.
- жарамдылық мерзімі шектеусіз.

DOI 10.54500/2790-1203.S1.2022.321-329

МРНТИ 76.03.49; 76.29.39

УДК 616-091: 617-089

ЗНАЧЕНИЕ КЛИНИЧЕСКОЙ АНАТОМИИ И ОПЕРАТИВНОЙ ХИРУРГИИ КАК БАЗОВОЙ КЛИНИЧЕСКОЙ ДИСЦИПЛИНЫ И ПРОБЛЕМНЫЕ АСПЕКТЫ В МЕДИЦИНСКИХ ВУЗАХ РК

А.К. Букатов, А.Е. Бикажанова, А.К. Хасенова, Н. Оналбай, Т.Р. Сапаргалиев

НАО «Медицинский университет Семей», Казахстан, 071400 Семей, ул. Абая 103

Букатов Аскар Кенжебекович - магистр медицинских наук, и.о. заведующий кафедрой топографической и клинической анатомии им. проф. Н.А. Хлопова НАО «МУС», дом.адрес: г. Семей 071400, Энергетик дом 3 кв 79, тел: 87055309639, E-mail: asib23@mail.ru; ORCID:0000-0003-0133-9404

Бикажанова Арай Ердосовна - преподаватель НАО «МУС», дом.адрес: г.Семей 071400, ул. Бозтаева 40Д кв 77, тел: 87757915529 E-mail: arai.yerdosovna@mail.ru

Хасенова Айжан Кайратовна - резидент оториноларингологии, НАО «КазНМУ» им. Асфендиярова, дом.адрес: г.Алматы 050000, Алатауский р-н, мкр Коккайнар 69 кв 55, тел: 87088442350, E-mail: aizhan.kairatovna@mail.ru

Оналбай Назерке - интерн 7 курс, специальность «ВОП» НАО «МУС», дом.адрес: г. Семей 071400, ул. Чайжунусова, 101 кв 10, тел: 87786542591, E-mail: nazeka17@mail.ru

Сапаргалиев Талгат Рифхатович - студент 4 курс «ОМ» НАО «МУС», дом.адрес: г. Семей 071400, Юность дом 51 кв 51, тел: 87075123257, E-mail: talgat.sapargaliev.98@mail.ru

Квалифицированный врач должен иметь знания базовых дисциплин для эффективного клинического мышления для более успешной постановки диагноза и качественного лечения. К сожалению, в последнее десятилетие «Топографическая анатомия и Оперативная Хирургия» лишилась статуса базовой дисциплины и перешла к ряду элективных дисциплин, а после и вовсе была вытеснена из программы студентов, за исключением интернов-хирургов. С изменениями в сфере медицинского образования, в Республике начиная с 2006 года базовые медицинские дисциплины стали менее важными. Этому еще способствовало дефицит кадаверных материалов в связи с нечёткой разработкой закона об использовании трупных материалов в сфере образовании и науки. В этой статье мы провели литературный обзор по многим странам зарубежье, которые полноценно используют трупные материалы в медицинском образовании. Для этого во многих медицинских университетах существуют кадаверные курсы для студентов и практикующих врачей. Мы считаем, что такая практика в разы увеличит компетентность будущих специалистов по хирургическим направлениям. По результатам проведенного анкетирования среди студентов нашего университета, более 50 % обучающихся понимает важность использования кадаверных материалов при изучении морфологических дисциплин. Исходя из этого мы сделали ряд значимых выводов.

Ключевые слова: кадаверный курс, образования, топографическая анатомия, анатомический дар.

THE SIGNIFICANCE OF CLINICAL ANATOMY AND OPERATIONAL SURGERY AS A BASIC CLINICAL DISCIPLINE AND PROBLEMATIC ASPECTS IN MEDICAL UNIVERSITIES OF KAZAKHSTAN

A. Bukatov, A. Bikazhanova, A. Khasenova, N. Onalbay, T. Sapargaliev
NcJSC "Semey Medical University", Kazakhstan, 071400 Semey, st. Abay 103

Askar Bukatov - Master of Medical Sciences, Acting Head of the Department of Topographic and Clinical Anatomy named after prof. N.A. Khlopov NJSC "MUS", home address: Semey 071400, Energetik house 3 flat 79, tel: 87055309639, E-mail: asib23@mail.ru; ORCID:0000-0003-0133-9404

Arai Bikazhanova - teacher of NJSC "MUS", home address: Semey 071400, st. Boztaeva 40D flat 77, tel: 87757915529 E-mail: arai.yerdosovna@mail.ru

Aizhan Khasenova - Resident of Otorhinolaryngology, NJSC "KazNMU" named after A.I. Asfendiyarov, home address: Almaty 050000, Alatau district, microdistrict Kokkainar 69 flat 55, tel: 87088442350, E-mail: aizhan.kairatovna@mail.ru

Nazerke Onalbay - 7th year intern, specialty "GP" NJSC "MUS", home address: Semey 071400, st. Chayzhunusova, 101 flat 10, tel: 87786542591, E-mail: nazeka17@mail.ru

Talgat Sapargaliev - student of the 4th course "GM" NJSC "MUS", home address: Semey 071400, Yunost house 51 flat 51, tel: 87075123257, E-mail: talgat.sapargaliev.98@mail.ru

A qualified physician must have knowledge of the basic disciplines for effective clinical thinking for more successful diagnosis and quality treatment. Unfortunately, in the last decade "Topographic Anatomy and Operative Surgery" lost its status as a basic discipline and moved to a number of elective disciplines, and after that it was completely ousted from the student program, with the exception of interns-surgeons. With changes in the field of medical education in the country since 2006, basic medical disciplines have become less important. This was also facilitated by the shortage of cadaveric materials in connection with the unclear development of a law on the use of cadaveric materials in the field of education and science. In this article, we conducted a literature review of many foreign countries that fully use cadaveric materials in medical education. To do this, many medical universities have cadaver courses for students and practitioners. We believe that this practice will significantly increase the competence of future specialists in surgical areas. According to the results of a survey among students of our university, more than 50% of students understand the importance of using cadaver materials in the study of morphological disciplines. Based on this, we made a number of significant conclusions.

Keywords: cadaver course, formations, topographic anatomy, anatomical gift.

ҚР МЕДИЦИНАЛЫҚ ЖОҒАРЫ ОҚУ ОРЫНДАРЫНДАҒЫ КЛИНИКАЛЫҚ АНАТОМИЯ МЕН ЖЕДЕЛ ХИРУРГИЯНЫҢ БАЗАЛЫҚ КЛИНИКАЛЫҚ ПӘН РЕТІНДЕГІ ПРОБЛЕМАЛЫҚ АСПЕКТІЛЕРІ

А.К. Букатов, А.Е. Бикажанова, А.К. Хасенова, Н. Оңалбай, Т.Р. Сапарғалиев

КеАҚ "Семей медицина университеті", Қазақстан, 071400 Семей, Абай көшесі
103

Букатов Асқар Кенжебекович - медицина ғылымдарының магистрі, профессор Н. А. Хлопов атындағы топографиялық және клиникалық анатомия кафедрасының меңгерушісі м.а. КеАҚ "Семей медицина университеті", мекенжайы: Семей қ. 071400, энергетикалық ы.а. үй 3, 79 пәтер, тел: 87055309639, E-mail: asib23@mail.ru; ORCID: 0000-0003-0133-9404

Бикажанова Арай Ердосовна –оқытушы, КеАҚ "Семей медицина университеті", мекенжайы: Семей қ. 071400, Бозтаева 40Д к-сі, 77 пәтер, тел: 87757915529, E-mail: arai.yerdosovna@mail.ru

Хасенова Айжан Кайратовна - оториноларингология резиденті, КеАҚ «ҚазҰМУ» С. Ж.Асфендияров атындағы, мекенжайы: Алматы қ. 050000, Алатау ауданы, Коккайнар ы-а 69 үй, пәтер 55, тел: 87088442350, E-mail: aizhan.kairatovna@mail.ru

Оңалбай Назерке – 7 курс интерні, мамандығы «ЖТД» КеАҚ "СМУ", мекенжайы: Семей қ. 071400, Чайжунусова к-сі 101 үй, 10 пәтер, тел: 87786542591, E-mail: nazeka17@mail.ru

Сапарғалиев Талгат Рифхатович- 4 курс «Жалпы медицина» студенті КеАҚ "СМУ", мекенжайы: Семей қ. Юность ы.а. 51үй 51 пәтер, тел: 87075123257, E-mail: talgat.sapargaliev.98@mail.ru

Білікті дәрігер диагнозды сәтті қою және сапалы емдеу үшін тиімді клиникалық ойлаудың негізгі пәндерін білуі керек. Өкінішке орай, соңғы онжылдықта "топографиялық анатомия және жедел Хирургия" негізгі пән мәртебесінен айырылып, бірқатар элективті пәндерге көшті, кейінгі интерн-хирургтарды қоспағанда, бағдарламадан мүлдем шығарылды. Медициналық білім беру саласындағы өзгерістерге байланысты Республикада 2006 жылдан бастап базалық медициналық пәндер маңызы аз бола бастады. Бұған кадавер материалдарының жетіспеушілігі, Білім және ғылым саласында кадавер материалдарын пайдалану туралы Заңның анық дамымауы да ықпал етті. Бұл мақалада біз медициналық білім беруде кадавер материалдарын толық пайдаланатын көптеген шет елдерге әдеби шолу жасадық. Бұл үшін көптеген медициналық университеттерде студенттер мен дәрігерлерге арналған кадавер курстары бар. Біздің ойымызша, мұндай тәжірибе хирургиялық бағыттар бойынша болашақ мамандардың құзыреттілігін бірнеше есе арттырады. Біздің университет студенттері арасында жүргізілген сауалнама нәтижелері бойынша білім алушылардың 50% - дан астамы

морфологиялық пәндерді оқу кезінде кадаверлік материалдарды пайдаланудың маңыздылығын түсінеді. Осыған сүйене отырып, біз бірқатар маңызды тұжырымдар жасадық.

Кілт сөздер: кадавер курсы, білім беру, топографиялық анатомия, анатомиялық сый.

The author for correspondence: Askar Bukatov - Master of Medical Sciences, Acting Head of the Department of Topographic and Clinical Anatomy named after prof. N.A Khlopov NJSC "MUS", home address: Semey 071400, Energetik house 3 flat 79, tel: 87055309639, E-mail: asib23@mail.ru

Received 14.06.2022.

Accepted 24.06.2022

Bibliographic reference: Значение клинической анатомии и оперативной хирургии как базовая клиническая дисциплина и проблемные аспекты в медицинских вузах РК/А.К. Буқатов, А.Е. Бикажанова, А.К. Хасенова и др.//Астана медициналық журналы. – 2022. – Специальный выпуск № 1. – С.321-329.

Введение

Квалифицированный врач должен иметь знания базовых дисциплин для эффективного клинического мышления и, соответственно более успешной постановки диагноза, а впоследствии и качественного лечения. К сожалению, в последнее десятилетие «Топографическая анатомия и Оперативная Хирургия» лишилась статуса базовой дисциплины и перешла к ряду элективных дисциплин, а после и вовсе была вытеснена из программы студентов, за исключением интернов-хирургов. Однако в силу загруженности Кафедры и специфики распределения групп студентов между циклами и из интернов-хирургов – многие, приходили на другие хирургические дисциплины в начале учебного года абсолютно не подготовленными к оперативной практике и с весьма отрывочными знаниями в клинической анатомии. Большинство не владело на практике алгоритмами обработки рук и правилами поведения в операционном блоке. Существовала значительная проблема с владением базовыми хирургическими навыками такими как -наложение и снятие швов, первичная хирургическая обработка ран, основные принципы хирургических операций и т.п. При этом независимо от того в какой сфере медицины будет работать будущий специалист знание одной из фундаментальных и основополагающих дисциплин несомненно является принципиальным в формировании его профессионального уровня. Так как без базы – фундамента для качественного изучения, настоящего понимания уже более сложных клинических тем и навыков проведения операций добиться очень сложно и требует значительных дополнительных усилий.

С 2006 года в медицинском образовании РК разработаны и введены новые учебные планы и программы [0], в 2010 осуществлен переход к т.н. Болонской системе [0] и новому государственному стандарту, согласно которому, проводится подготовка медицинского персонала в соответствии с современными техническими, социальными требованиями и достижениями в медицине. И, несмотря на критику и проблемы данной системы со стороны профессорско-преподавательского состава, администрации медицинских центров и со стороны студентов — объективно она существует и выпускаются специалисты первичного звена [**Ошибка! Источник ссылки не найден.**].

Также в последнее время часто поднимается тема фундаментализации медицинского образования. К вопросу фундаментального университетского образования в традиционных медицинских ВУЗах относились формально, отдавая приоритет дисциплинам так или иначе относящиеся к медицинской практике, разумно обосновывая это тем, что знания по данным дисциплинам малоприменимы в рутинной медицинской практике. С одной стороны, тот факт, что к преподаванию

естественно-научных и гуманитарных дисциплин относятся достаточно серьезно в сегодняшних реалиях, несомненно является огромным плюсом и позволяет серьезно поднять уровень эрудированности студентов [0]. С другой стороны необходимо четко понимать то что, для более серьезной фундаментальной подготовки студентов-медиков следовало бы увеличить количество академических часов на изучение базовых дисциплин, в том числе топографическую анатомию. С учетом перехода к болонской системе: утверждения нового ГОСО (часть часов на базовые медицинские дисциплины были отданы на расширение клинического опыта выпускников) еще большее уменьшение часов доклинических «медицинских» дисциплин означает обрывочное уже непосредственно- базовое медицинское образование [0].

Основная часть

Врачи и администрация, которые зачастую курируют молодого врача-интерна, неважно хирурга, акушер-гинеколога или общей практики вспоминая программу обучения своего времени, ожидают от него определенный уровень знаний топографической анатомии и владение на практике элементарными навыками в оперативной хирургии. Основной целью изучения топографической анатомии является анатомо-хирургическая подготовка студентов, необходимая для последующих занятий на клинических, прежде всего хирургических кафедрах и самостоятельной учебной деятельности. И если топография органов и систем пусть и весьма ограниченно (в виде самостоятельных работ обучающихся и одного-двух вопросов при изучении системы), но присутствовала в программе изучения нормальной и системной анатомии на младших курсах, то с программой оперативной хирургии все происходило не так радужно. Не было никаких предусмотренных программой методических рекомендаций и тем для изучения подобного материала. Кому-то преподавали эти навыки в виде интересного дополнения к занятию по общей хирургии или же на практике в хирургическом отделении, кому-то нет. В целом же у выпускников последних лет системных и практических знаний по этой дисциплине не наблюдается. Учитывая, что выпустившийся врач неизбежно пойдет работать или продолжать свое образование в конкретном медицинском учреждении, правильно было бы подстраивать учебный план под требования учреждений и особенности будущего места работы. 2008-2012 годы преподавателями курса топографической и оперативной хирургии были предложены курсы элективной дисциплины в виде «Основы оперативной хирургии», те годы первоначальный ГОСО распределяло свободные часы в пользу элективов, то есть студенты сами выбирали необходимые дисциплины. Тогда учитывая необходимость такой дисциплины студенты стали охотно выбирать и проходят дисциплину. Последующие годы для элективных дисциплин стали меньше выделяют свободные часы и постепенно внедряя селективы, связи с этим на бакалавриате не осталось мест для дисциплины.

Научным содержанием топографической анатомии и оперативной хирургии являются разработка, анатомическое и экспериментально-хирургическое обоснование новых хирургических операций и технологий, развитие современных направлений клинической анатомии, укрепление и расширение связей с клинической хирургией и другими клиническими дисциплинами [0]. Если для изучения и использования, проверенных временем, используемых в клинической практике на повседневной основе методов лечения - достаточно общих закономерностей и конкретных перечней операций - широких, но вместе с тем ограниченных пределами общепринятых и хорошо апробированных оперативных вмешательств с подробным описанием их техники [0], которые изучались, не без минусов, в последние годы на старших курсах. То для развития научного мышления и потенциала как ученого,

открытия новых методик, более эффективных доступов и видов операций необходимо максимально полное погружение в дисциплину и время, которое можно уделить дополнительному изучению материалов, истории и соответственно методов излечения пациентов в прошлом.

Следующей актуальной на сегодня проблемой в изучении клинической и соответственно хирургической анатомии является недостаток кадаверного и животного материала для изучения и отработки практических навыков для студентов, в особенности будущих хирургов. Изучение топографии органов человека по атласам, видеоматериалам и даже муляжам не дает необходимого уровня понимания реальной структуры, вида и взаиморасположения внутренних органов и систем, расположения полостей и пространств, даже в многочисленных вариациях нормы, не говоря о патологии. Формирование понятий о структуре и функции невозможно без визуального сопровождения. Пространственные взаимоотношения можно оценить только в процессе препарирования, либо изучения материала по готовому анатомическому препарату [0].

При изучении дисциплин хирургического цикла студенту необходимо осваивать навыки, используемые при оперативных вмешательствах, иметь представление об оперативных доступах и приеме. Невозможно приступать к практике и ассистенции в клинике без владения этими навыками. Однако при отработке хирургических навыков на фантомах отсутствует чувство живой ткани. И после проведения манипуляций на фантоме, последний очень быстро приходит в негодность. В рамках такой дисциплины как «Топографическая анатомия и оперативная хирургия» должны проводиться занятия с кадаверным и трупным материалом, для более четкого понимания масштабов и взаиморасположения органов человеческого тела. Практика занятий в этом формате по-прежнему не теряет актуальности, и многие зарубежные медицинские образовательные учреждения активно используют этот метод обучения, как у студентов получающих базовое общее медицинское образование, резидентов обучающихся на узкой специальности, так и для повышения квалификации практикующих врачей [0-0].

Таблица 1 - Примеры учреждений, которые включают вскрытие трупа в традиционной программе обучения студентов [0].

Учреждение	Страна
Университет Найроби	Кения
Методистский университет	Кения
Университет Амброуза Алли	Нигерия
Университет Гондэра	Эфиопия
Медицинская школа Горы Синай	США
Георгиевская медицинская школа	Гренада
Национальный университет Кордовы	Аргентина
Университет Торонто	Канада
Университет Макгилла	Канада
Университет Британской Колумбии	Канада
Университет Саскачевана ¹	Канада
Сантош медицинский колледж	Индия
Университет Шри Jayewardenerupa	Шри-Ланка
Дакский медицинский колледж (и другие)	Бангладеш
Нанкинский медицинский университет	Китай
Сеульский национальный университет, медицинский колледж	Корея
Наресуанский университет	Таиланд
Исламабадский медико-стоматологический колледж, Северный институт медицинских наук им. Абботтабада и другие	Пакистан

МЕДИЦИНАЛЫҚ БІЛІМ

Университет Джунди Шапур медицинских наук	Иран
Медицинский колледж, Университет короля Сауда, Эр-Рияд	Саудовская Аравия
Фукусима медицинский университет	Япония
Школа биомедицинских наук Гая, Кинга и Святого Томаса	Великобритания
Университет Лестера ¹	Великобритания
Университет Восточной Англии ¹	Великобритания
Брайтон и Сассекс Медицинская Школа	Великобритания
Школа медицины и медицинской науки ¹	Ирландия
Университет Отто фон Герике, Магдебург	Германия
Грац медицинская школа	Австрия
Университет Витватерсранда, Йоханнесбург	Южная Африка

В мировой практике медицинского образования есть примеры учреждений, которые отказались от применения использования трупного материала в обучающих целях, но вернулись к этому методу интегрировав его в современные способы обучения, такие как TBL, PBL [0,0].

Таблица 2 - Примеры учреждений, которые включают вскрытие трупа в современной программе обучения студентов, в бакалавриате, магистратуре и в программах обучения хирургии.

Программа включающая с трупным материалом	Учреждение	Страна
Современная программа обучения студентов	Университет Мельбурна	Австралия
	Университеты Отаго и Окленда	Новая Зеландия
	Альфаисаль университет	Саудовская Аравия
	Нью-йоркский университет	США
	Калифорнийский университет (Сан-Франциско и Дэвис) ¹	США
	Гавайский университет ¹	США
Бакалавров и магистров	Университет Вашингтона ¹	США
	Кардиффский университет (BSc)	Великобритания
	Университет Данди	Великобритания
	Университет Отаго	Новая Зеландия
	Уэйнский государственный университет США (магистратура)	США
	Университет Найроби	Кения
Хирургическое обучение	Центр хирургических навыков Wolfson	Великобритания
	Королевский колледж хирургов	Великобритания
	Больницы Ньюкасла-на-Тайне	Великобритания
	Школа медицинских наук Отаго	Новая Зеландия
	Университеты Сиднея и Мельбурна	Австралия
	Центр клинической подготовки и оценки	Австралия
	Университет Западной Австралии	Австралия

В результате анкетирования и интервьюирования студентов НАО «МУС» в 2019-м году было выявлено, что более половины опрошенных обучающихся (51,4%) - «за» использование трупного материала в процессе обучения анатомическим дисциплинам [0].

К вопросу работы с животными, также необходимо относиться достаточно серьезно, так как для понимания оперативной техники необходимы условия близко сопоставимые с работой с пациентами, а ткани животных, дадут максимально близкое представление о свойствах живой ткани, ее тонусе, наполнению кровеносными сосудами и т.д. при отработке навыков и практикумов.

Идя по пути совершенствования того, что можно усовершенствовать, добавления нового в связи с новейшими открытиями и отсечением старого, которое как думали исполняло роль балласта в СГМУ в 2011 году отказались от отдельной дисциплины «Топографическая анатомия и оперативная хирургия». Темы обсуждавшийся в полном охвате на занятиях в рамках данной дисциплины были усечены в значительных объемах и переданы на смежные дисциплины. Со временем выяснились пробелы в понимании и малой информативности обучавшихся по новой программе, недостаточном владении навыками базовых оперативных техник, критике знаний студентов со стороны преподавателей клинических дисциплин и преподавателей постдипломного обучения. Учтя негативный опыт, в 2018 году НАО «МУС» возобновил деятельность кафедры Топографической анатомии и Оперативной хирургии. С 2019 года оборудован учебный операционный блок, с операционной оснащенной полноценным медицинским оборудованием как в настоящих клиниках, помещением для обработки и стерилизации хирургического инструментария, помещением для переодевания и предоперационной. У обучающихся появилась возможность изучения работы хирургического блока. В проведенном анкетировании на вопрос об удовлетворенности занятиями 85% респондентов отозвались положительно о работе в учебном операционном блоке [0]. Учитывая положительный опыт наличия операционного блока при университете, имеет смысл рассмотреть вопрос об оснащении подобным и других медицинских образовательных учреждений РК. Некоторые медицинские ВУЗы Республики Казахстан сделали первые шаги по созданию кадаферных курсов в связи с необходимостью повышения уровня знания топографии у обучающиеся и практикующих врачей [0]. Подобные ситуации приводят к выводу, что ВУЗы в РК самостоятельно пытаются решить данную проблему, хотя подобную ситуацию должны решать вышестоящие инстанции для более эффективной и согласованной работы системы медицинского образования в здравоохранении Казахстана.

Заключение

Анатомия есть базовая дисциплина, в медицинском образовании существующая с древнейших времен. Ее разделение на несколько ответвлений естественно для любой фундаментальной науки. Однако урезать образование в пользу лишь одного из разделов приводит к снижению грамотности будущих поколений врачей. Новые технологии особенно с учетом их стремительного развития в современном мире несомненно привнесут в образование много положительного, но наглядность реального пособия, а также необходимости такого ресурса как время нужное на практическое закрепление материала заменить не могут.

Если во времена становления, и разработки данной дисциплины предполагалось ее значение в анатомии в основном для хирургических специальностей, то сегодня уже можно говорить о более широком клиническом применении этой дисциплины. Становится очевидным ее значение для многих и

нехирургических клинических специальностей, таких как: кардиология, гастроэнтерология, рентгенология, пульмонология, интервенционной хирургии и др. Со времен становления этой дисциплины ее востребованность и значение только возрастают [0].

Заклучение

Решением данных образовательных и научно-исследовательских проблем было бы принятие следующих мер:

1. В связи с нехваткой трупных материалов в запасниках медицинского университета для пополнения ресурсов провести Коррекцию Кодекса Республики Казахстан

«О здоровье народа и системе здравоохранения» в статье 155 «Анатомический дар» и разработать четкий НПА для получения трупных материалов.

2. Используя опыт мировых университетов открыть кадаверные курсы для резидентов первого курса обучения хирургических специальностей, что благоприятно повлияет на уровень знаний и умений будущих врачей.

3. Возобновить раздел экспериментальной медицины, в которой будет использоваться трупный материал способствующий развитию науки по хирургическим направлениям. Ввиду того, многие научные направления требуют топографо-анатомического обоснования при исследованиях.

Список литературы

1. Назарбаев Н. А. Статья 4 Закона Республики Казахстан от 27 июля 2007 года - "Об образовании" [Электронный ресурс] /Президент Республики Казахстан - Электрон.дан. - Закон Республики Казахстан: Статья 4- <https://adilet.zan.kz/rus/docs/Z070000319> [Nazarbaev N. A. Stat'ja 4 Zakona Respubliki Kazahstan ot 27 ijulja 2007 goda - "Ob obrazovanii" [Jelektronnyj resurs] /Prezident Respubliki Kazahstan - Jelektron.dan. - Zakon Respubliki Kazahstan: Stat'ja 4- <https://adilet.zan.kz/rus/docs/Z070000319>].

2. Независимое агентство по обеспечению качества в образовании «Болонский процесс в Казахстане», - <https://iqaa.kz/vysshee-obrazovanie/bolonskij-protsess/bolonskij-protsess-v-kazahstane> [Nezavisimoe agentstvo po obespecheniju kachestva v obrazovanii «Bolonskij process v Kazahstane», - <https://iqaa.kz/vysshee-obrazovanie/bolonskij-protsess/bolonskij-protsess-v-kazahstane>].

3. НАО «МУС» История Медицинского университета Семей, - <https://semeymedicaluniversity.kz/o-nas/istoriya/> [НАО «MUS» Istorija Medicinskogo universiteta Semej, - <https://semeymedicaluniversity.kz/o-nas/istoriya/>].

4. Современные проблемы высшего медицинского образования. Часть 4. Опыт работы медицинского факультета СПбГУ / Балахонов А. В., Петров С. В., Балахонов А. В. и др. // Вестн. С.-Петербург. ун-та. – 2007. - Сер. 11. - Вып. 4. – С. 118-127 [Sovremennye problemy vysshego medicinskogo obrazovanija. Chast' 4. Opyt raboty medicinskogo fakul'teta SPbGU / Balahonov A. V., Petrov S. V., Balahonov A. V. i dr. // Vestn. S.-Peterb. un-ta. – 2007. - Ser. 11. - Вып. 4. – С. 118-127].

5. Кagan И. И., Чемезов С. В. Топографическая анатомия и оперативная хирургия: Учебник/Под ред. групп. – М.: ГЭОТАР-Медиа, 2011 [Kagan I. I., Chemezov S. V. Topograficheskaja anatomija i operativnaja hirurgija: Uchebnik/Pod red. grupp. – М.: GJeOTAR-Media, 2011].

6. Сергиенко В. И., Петросян Э. А., Фраучи И. В. Топографическая анатомия и оперативная хирургия: учебник в 2 т. /Под общ.ред. акад. РАМН Ю.М. Лопухина. – 3-е издание, испр. М.: ГЭОТАР-Медиа, 2009. – Т. 1 [Sergienko V. I., Petrosjan Je. A., Frauchi I. V. Topograficheskaja anatomija i operativnaja hirurgija: uchebnik v 2 t. /Pod obshh.red. akad. RAMN Ju.M. Lopuhina. – 3-e izdanie, ispr. М.: GJeOTAR-Media, 2009. – Т. 1].

7. Алексеева Н. Т., Соболева М. Ю. Особенности преподавания анатомии студентам педиатрического факультета. //Журнал анатомии и гистопатологии. – 2017. - № 7 [Alekseeva N. T., Soboleva M. Ju. Osobennosti prepodavanija anatomii studentam pediatricheskogo fakul'teta. //Zhurnal anatomii i gistopatologii. – 2017. - № 7].

8. Clinically Applied Anatomy: An Impactful Initiative in the Evolution of Medical Education./ Sinha S.R., Entezampour M., Davis K., Vyas R.M. // Annals of Plastic Surgery, 2020.

9. Survey of gross anatomy education in China: The past and the present./ Pan S.Q., Chan L.K., Yan Y., Yang X.// Anatomical Sciences Education, 2020.

10. Saturated Salt Solution Cadaver-Embalming Method Improves Orthopaedic Surgical Skills Training./Burns D.M., Bell I., Katchky R. et al. //The Journal of bone and joint surgery. American volume, 2018.

11. Cadaver Dissection Is Obsolete in Medical Training! A Misinterpreted Notion. / Ismail Memon //Med Princ Pract, 2018.

12. Huiitt T.W., Killins A., Brooks W.S. Team-based learning in the gross anatomy laboratory improves academic performance and students' attitudes toward teamwork. // Anatomical Sciences Education, 2015.

13. Букатов А. К., Масалов А. Е. Состояние использования кадаверного материала в кредитной системе обучения медицинского образования на примере некоммерческого акционерного общества Медицинский Университет Семей.//Актуальные научные исследования в современном мире. – 2019. - №12 (56). - Ч. 2 [Bukatov A. K., Masalov A. E. Sostojanie ispol'zovanija kadavernogo materiala v kreditnoj sisteme obuchenija medicinskogo obrazovanija na primere nekommercheskogo akcionernogo obshhestva Medicinskij Universitet Semej.//Aktual'nye nauchnye issledovanija v sovremennom mire. – 2019. - №12 (56). - Ch. 2].

14. Запдно-Казахстанский Медицинский Университет имени Марата «Оспанова Первом в Казахстане кадаверном центре прошла уникальная операция». - <https://zkgmu.kz/ru/novosti/1895-v-pervom-v-kazakhstan-kadavernom-tsentre-proshla-unikalnaya-operatsiya> [Zapadno-Kazahstanskij Medicinskij Universitet imeni Marata «Ospanova Pervom v Kazahstane kadavernom centre proshla unikal'naja operacija». - <https://zkgmu.kz/ru/novosti/1895-v-pervom-v-kazakhstan-kadavernom-tsentre-proshla-unikalnaya-operatsiya>].

15. Морозова В. В Место топографической анатомии в профессиональном образовании врача.// Медицинский журнал Западного Казахстана. - 2012. - № 2 (34). - С. 39-41 [Morozova V. V Mesto topograficheskoj anatomii v professional'nom obrazovanii vracha.// Medicinskij zhurnal Zapadnogo Kazahstana. - 2012. - № 2 (34). - S. 39-41].

16. Закон «О здоровье народа и системе здравоохранения» //Кодекс Республики Казахстан от 18 сентября 2009 года № 193-IV. Статья 142. Анатомический дар [Zakon «O zdorov'e naroda i sisteme zdravoohraneniya» //Kodeks Respubliki Kazahstan ot 18 sentjabrja 2009 goda № 193-IV. Stat'ja 142. Anatomicheskij dar].

DOI 10.54500/2790-1203.S1.2022.329-334

МРНТИ 76.03.35

УДК 378.14+611

ОЛИМПИАДНОЕ ДВИЖЕНИЕ КАК ПРИМЕР МЕЖКАФЕДРАЛЬНОГО ВЗАИМОДЕЙСТВИЯ

П.А. Елясин¹, А.А. Бейсембаев²

ФГБОУ ВО «Новосибирский государственный медицинский университет»
Минздрава России, Российская Федерация, 630091, г. Новосибирск, Красный
проспект, 52

ГОУ ВПО "Кыргызско-Российский Славянский университет им. Б.Н.
Ельцина", Республика Кыргызстан, 720000, г. Бишкек, ул. Киевская, 44

¹Елясин Павел Александрович – кандидат медицинских наук, доцент, доцент кафедры анатомии человека им. акад. Ю.И. Бородина НГМУ. Email: elyasin@ngs.ru. ORCID: 0000-0003-2570-367X

²Бейсембаев Анвар Акулкеримович – кандидат медицинских наук, доцент, доцент кафедры анатомии человека, топографической анатомии и оперативной хирургии КРСУ им. Б.Н. Ельцина. Email: anvar.kg@gmail.com. ORCID: 0000-0002-7922-3367

Кафедра анатомии человека им. акад. Ю.И. Бородина ФГБОУ ВО НГМУ Минздрава России за последние 10 лет организовала 97 олимпиад по анатомии и смежным дисциплинам, из них внутривузовских – 63, региональных – 7 и международных – 27. Углубление знаний по истории медицины, латинскому языку, гистологии, физиологии, й анатомии с выходом на клинические аспекты является важным и практически ориентированным подходом к изучению анатомии. Об этом

свидетельствуют возросшие показатели качественной успеваемости студентов, участвующих в данных мероприятиях.

Ключевые слова: студенческая олимпиада, морфологические дисциплины, междисциплинарные связи.

THE OLYMPIC MOVEMENT AS AN EXAMPLE OF INTERDEPARTMENTAL INTERACTION

P. Elyasin¹, A. Beisembaev²

¹FGBOU VO «Novosibirskiy gosudarstvennyy meditsinskiy universitet» Minzdrava Rossii, Rossiyskaya Federatsiya, 630091, g. Novosibirsk, Krasnyy prospekt, 52

²GOU VPO "Kyrgyzsko-Rossiyskiy Slavyanskiy universitet im. B.N. Yel'tsina", Respublika Kyrgyzstan, 720000, g. Bishkek, ul. Kiyevskaya, 44

¹**Pavel Elyasin** – Cand. Sci. (Med.), Associate Professor, Human Anatomy Department named after the academic Yu.I. Borodin, Novosibirsk State Medical University. Email: elyasin@ngs.ru. ORCID: 0000-0003-2570-367X

²**Anvar Beisembaev** — candidate of medical science, Associate Professor, Department of anatomy, topographic anatomy and operative surgery department of Kyrgyz-Russian Slavic University named after the first President of the Russian Federation B.N. Yeltsin. Email: anvar.kg@gmail.com. ORCID: 0000-0002-7922-3367

The Department of Human Anatomy named after acad. Yu.I. Borodin for the last 10 years has organized 97 olympiads on anatomy and related disciplines, including 63 university competitions, 7 regional and 27 international ones. The deepening of knowledge in history of medicine, Latin language, histology, physiology, and anatomy with clinical aspects is an important and practically oriented approach to the study of anatomy. This is evidenced by the increased qualitative performance of students participating in these events.

Keywords: student olympiad, morphological disciplines, interdisciplinary links.

ОЛИМПИАДА ҚОЗҒАЛЫСЫ ТӨРАҒАЛЫҚ АРАЛЫҚ ӨЗАРА ӨРСІМЕТТІҢ ҮЛГІСІ РЕТІНДЕ

П.А. Елясин¹, А.А. Бейсембаев²

¹Акад. Ю.И. Бородин атындағы Новосибирск мемлекеттік медицина университеті, 630091, Novosibirsk, Qızıl dañğılı, 52

²SEI НРЕ «Б.Н.Ельцин атындағы Қырғыз-Ресей Славян университеті», Қырғыз Республикасы, 720000, Бішкек қ., көш. Киев, 44

¹**Елясин Павел Александрович** – медицина ғылымдарының кандидаты, доцент, адам анатомиясы кафедрасының доценті А.И. акад. Ю.И. Бородин атындағы ҰМУ. Электрондық поштасы: elyasin@ngs.ru. ORCID: 0000-0003-2570-367X

²**Бейсембаев Анвар Акулькеримович** – м.ғ.к., доцент, адам анатомиясы, топографиялық анатомия және оперативті хирургия кафедрасының доценті. Б.Н. Ельцин. Электрондық поштасы: anvar.kg@gmail.com. ORCID: 0000-0002-7922-3367

Адам анатомиясы кафедрасы. акад. Ю.И. Ресей Денсаулық сақтау министрлігінің Бородин атындағы ФСБЕИ НЕ NSMU соңғы 10 жылда анатомия және сабақтас пәндер бойынша 97 олимпиада ұйымдастырды, оның ішінде 63 университетшілік, 7 аймақтық және 27 халықаралық клиникалық аспектілер бойынша маңызды және тәжірибеге бағытталған тәсіл болып табылады. анатомияны зерттеуге. Бұл іс-шараларға қатысатын студенттердің сапалық үлгерім көрсеткіштерінің артуы дәлел.

Негізгі сөздер: студенттік олимпиада, морфологиялық пәндер, пәнаралық байланыс.

The author for correspondence: Pavel A. Elyasin – Cand. Sci. (Med.), Associate Professor, Human Anatomy Department named after the academic Yu.I. Borodin, Novosibirsk State Medical University. +7-913-38-38-776. Email: elyasin@ngs.ru.

Received 14.06.2022.

Accepted 28.06.2022

Bibliographic reference: Елясин П.А., Бейсембаев А.А. Олимпиадное движение как пример межкафедрального взаимодействия//Астана медициналық журналы. – 2022. – Специальный выпуск № 1. – С.329-334.

Введение

Программа дисциплины «Анатомия» стандартного учебного плана, построенного с ориентиром на освоение компетенций, предусмотренных образовательным стандартом, включает в себя все основные вопросы предмета и дает возможность студенту в полной мере получить положенные знания и умения [1].

Для развития интереса к морфологическим дисциплинам у обучающихся на кафедре анатомии человека им. акад. Ю.И. Бородина ФГБОУ ВО НГМУ Минздрава России действует активное олимпиадное движение [2].

Олимпиада – один из способов проверки теоретических знаний и умений [3, 4]. Задания олимпиады позволяют продемонстрировать знания по всем разделам анатомии, показать неординарное мышление [5]. Современное состояние учебного процесса просто немыслимо без применения интегративного подхода к изучению дисциплин, в том числе морфологических [6, 7]. Отсутствие взаимодействия между фундаментальными кафедрами в учебном процессе приводит к нарушению формирования правильного представления о строении того или иного органа [8, 9].

Материал и методы

Проанализированы индивидуальные рейтинги преподавателей и приказы по кафедре, касающиеся учебно-воспитательных мероприятий. В историческом аспекте рассмотрены проводимые на кафедре анатомии человека им. акад. Ю.И. Бородина и вне ее совместно с другими кафедрами и учебными заведениями России и стран Ближнего зарубежья олимпиады, конкурсы, интеллектуальные игры и т.д.

Собственные результаты

Впервые подобные соревнования были проведены в 2011 году, когда на базе кафедры состоялась внутривузовская олимпиада по морфологии. На протяжении последних 11 лет каждый год кафедра проводит конкурсы, расширяя перечень смежных дисциплин, включенных в программу олимпиады, привлекая все больше участников из разных городов и стран, а также принимая активное участие в выездных мероприятиях.

Олимпиады по морфологии

Олимпиада по морфологии - это основной вид олимпиад, которые проводятся на кафедре каждый год в течение 10 лет. Активное участие в организации и проведении олимпиады в течение нескольких лет также принимает кафедра гистологии, эмбриологии и цитологии НГМУ, поэтому олимпиада не ограничивается вопросами макро-анатомии, а также включает задания, связанные с микро-анатомией.

В 2018 году также проводились внутривузовская и международная олимпиада по анатомии и физиологии.

Олимпиада носит командный характер, однако, отбор в команды проходит в виде отдельных внутривузовских олимпиад для студентов, обучающихся по специальностям Лечебное дело, Педиатрия, Стоматология, Медико-профилактическое дело. Олимпиады проводятся в конце 3-го семестра изучения анатомии, и принять участие в соревновании внутривузовского уровня может любой

студент 2 курса, не имеющий текущей учебной задолженности по заявленным в олимпиаде дисциплинам.

Данное условие является своеобразным стимулом для студентов к своевременному и качественному освоению материала семестра, завершающего изучение анатомии и гистологии. Задания внутривузовских олимпиад в виде тестового контроля содержат углубленный материал с элементами клинической анатомии. По результатам внутривузовских олимпиад происходит формирование команд для участия в международной олимпиаде.

Впервые на международный уровень конкурс вышел в 2013 году, когда в олимпиаде принимали участие студенты из Астаны (Казахстан). С 2016 по 2020 годы участниками олимпиад становились студенты НГУ, НГПУ и НГАУ г. Новосибирска, на конкурс приезжали команды из нескольких городов России (Архангельск, Астрахань, Волгоград, Якутск, Самара, Саратов, Омск, Москва, Санкт-Петербург, Ульяновск), а также вузов Казахстана из городов Астана (Нур-Султан), Актобе, Алматы, Туркестан; Белоруссии (Минск), вузов Кыргызстана (Бишкек) и Узбекистана (Андижан), а также студенты из Индии и Пакистана. В 2021 году в связи с карантинными ограничениями олимпиады проводилась в онлайн-формате на платформе Zoom.

В 2022 году в НГМУ впервые состоялся Международный анатомический студенческий форум, в рамках которого прошла II Международная студенческая онлайн-олимпиада по анатомии (Раздел Спланхнология).

Программа олимпиады по морфологии в разные годы была представлена разными конкурсами, но основу составляли следующие этапы:

1. Приветствие – визитка команды. В данном конкурсе представление команды, вуза, города, страны обычно содержит творческий компонент и вызывает большой интерес у зрительской аудитории.

2. Теоретическая часть проходит в форме заданий повышенной сложности.

3. Практическая часть предусматривает задания с использованием анатомических и гистологических препаратов.

4. Конкурс капитанов проходит в форме игры «Крокодил», когда капитан команды должен разгадать морфологический объект по описанию, которое дают члены его команды. Каждому капитану выдается 20 карточек с терминами и 2 минуты времени. Капитан должен объяснять команде термины без употребления однокоренных слов, а команда должна правильно назвать термин.

5. Клиническая анатомия. Конкурс, максимально приближенный к будущей профессиональной деятельности студентов, демонстрирует практическую значимость морфологических дисциплин.

Олимпиады по латинскому языку и анатомической терминологии

Впервые олимпиада по латинскому языку и анатомической терминологии проводилась на кафедре анатомии в 2012 году. Совместная работа с кафедрой лингвистики и межкультурной коммуникации НГМУ была нацелена на максимальный охват студентов-первокурсников, вовлечение их в изучение сложной терминологии с творческой и исследовательской стороны).

Спустя два года благодаря вовлечению в подготовку к олимпиаде кафедры социологических наук к конкурсным заданиям присоединились вопросы по истории анатомии. В 2016 году впервые в олимпиаде приняли участие студенты из Казахстана и Кыргызстана.

В последние годы студенты начали проявлять интерес к самостоятельной организации олимпиад. Творческая группа обучающихся под контролем преподавателя готовит задания и проводит мероприятие от лица студенчества.

Разработка заданий – это следующий, более высокий уровень изучения предмета, сопряженный с необходимостью учета методического подхода к составлению вопросов для конкурса.

Олимпиады по сравнительной анатомии

С 2017 года на кафедре началось активное сотрудничество с кафедрой акушерства, анатомии и гистологии ФГБОУ ВО «Новосибирского государственного аграрного университета». Совместная работы студенческих научных обществ потребовала демонстрации итогов работы студентов не только в форме выступлений на заседаниях кружков, но и в форме олимпиад. Задания по анатомии человека в сравнительном аспекте с анатомией животных, вопросы онтогенеза на базе знаний филогенеза составляют основное содержание конкурсной программы. В 2018 году в олимпиаде также принимали участие студенты НГУ и НГПУ.

Выездные олимпиады

Благодаря сотрудничеству с большим количеством вузов России и ближнего зарубежья, у сотрудников кафедры есть возможность принимать активное участие в организации и проведении олимпиад на базе других вузов.

Впервые в 2016 году сотрудники кафедры участвовали в организации и проведении на базе КазНМУ, г. Алматы, Казахстан I Международной олимпиады по морфологии и лимфологии. Также команды НГМУ принимали участие в I Международной олимпиаде по клинической анатомии (КРСУ, Бишкек, Кыргызстан) и Международной олимпиаде по морфологии в КРСУ (Бишкек, Кыргызстан).

В дальнейшем практически каждый год студенты и сотрудники кафедры принимали участие в различных олимпиадах и конкурсах в России, Казахстане, Кыргызстане.

Обмен опытом между разными вузами, городами и странами способствует расширению учебно-методического кругозора преподавателей, дает возможность провести самооценку собственного труда, является своеобразным повышением квалификации. Для студентов возможность показать свои знания за пределами родного университета – это высокая планка, стремление к которой существенно активизирует познавательный процесс и способствует более продуктивному изучению материала.

Медицинское что? где? когда?

Для нестандартно мыслящих студентов, желающих испытать себя не только в знаниях по анатомии, но и в умении мыслить широко, кафедра с 2016 года организует игру, построенную по принципу «Что? Где? Когда?». Сложные вопросы, ответы на которые не лежат на поверхности, шарады и коллажи составляют основу заданий игры. Подготовка к участию в конкурсе требует не только повторения базовых знаний по анатомии, но так же способствует поиску студентами максимального количества информации, связанной с анатомическими структурами.

Заключение

Проведение междисциплинарных олимпиад для студентов 1, 2 курсов медицинских университетов существенно влияет на развитие интереса к морфологическим наукам. Углубление знаний по истории медицины, латинскому языку, гистологии, физиологии, сравнительной анатомии с выходом на клинические аспекты является важным и практически ориентированным подходом к изучению анатомии.

Список литературы

1. Басова Л.А., Ульяновская С.А. Опыт проведения олимпиады по анатомии человека // Развитие системы непрерывного медицинского образования в современных условиях: Мат. XVIII межрегиональной учебно-методической конф., 2013. – С. 33 [Basova L.A., Ul'janovskaja S.A. Opyt

provedeniya olimpiady po anatomii cheloveka //Razvitie sistemy nepreryvnogo medicinskogo obrazovaniya v sovremennyh usloviyah: Mat. XVIII mezhregional'noj uchebno-metodicheskoy konf., 2013. – S. 33].

2. Николаева И.И., Шамовская-Островская С.Г., Елясин П.А. К 85-летию со дня рождения академика Юрия Ивановича Бородин // Медицина и образование в Сибири. - 2014. - № 2. - С. 13 [Nikolaeva I.I., Shatovskaja-Ostrovskaja S.G., Eljasin P.A. K 85-letiju so dnja rozhdenija akademika Jurija Ivanovicha Borodina // Medicina i obrazovanie v Sibiri. - 2014. - № 2. - S. 13].

3. Жаныбеков Д.Е., Досаев Т.М., Мынжанова Г.Р. Значение олимпиады по анатомии человека в мотивации изучения предмета. // Вестник КАЗНМУ. – 2015. - № 3. – С. 306-308 [Zhanybekov D.E., Dosaev T.M., Mynzhanova G.R. Znachenie olimpiady po anatomii cheloveka v motivacii izuchenija predmeta. // Vestnik KAZNMU. – 2015. - № 3. – S. 306-308].

4. Опыт подготовки студентов для участия в олимпиаде по анатомии человека./ Шаликова Л.О., Лященко Д.Н., Железнов Л.М.и др.// Медицинское образование в Оренбургской области: Учебно-методическая конференция, 2016. - С. 254-256 [Opyt podgotovki studentov dlja uchastija v olimpiade po anatomii cheloveka./ Shalikova L.O., Ljashhenko D.N., Zheleznov L.M.i dr.// Medicinskoe obrazovanie v Orenburgskoj oblasti: Uchebno-metodicheskaja konferencija, 2016. - S. 254-256].

5. Кудряшова С.А. Роль предметной олимпиады в системе образовательного процесса // Журнал анатомии и гистопатологии. - 2017. – С. 24a [Kudryashova S.A. Rol' predmetnoj olimpiady v sisteme obrazovatel'nogo processa // Zhurnal anatomii i gistopatologii. - 2017. – S. 24a].

6. Рязанова Л.М. Тематические олимпиады по анатомии человека как путь повышения творческой активности студентов на международном факультете КГМУ / Интегративные тенденции в медицине и образовании : Сб. науч. ст. - Курск : ЮМЭКС, 2017. – Т. 3. – С. 79-83 [Rjazaeva L.M. Tematicheskie olimpiady po anatomii cheloveka kak put' povyshenija tvorcheskoj aktivnosti studentov na mezhdunarodnom fakul'tete KGMU / Integrativnye tendencii v medicine i obrazovanii : Sb. nauch. st. - Kursk : JuMJeKS, 2017. – Т. 3. – S. 79-83].

7. Эрастов Е.Р., Стельникова И.Г. Роль олимпиады по нормальной анатомии в повышении мотивации изучения предмета // Морфология. 2006. – Т. 129, № 3. – С. 97-98 [Jerastov E.R., Stel'nikova I.G. Rol' olimpiady po normal'noj anatomii v povyshenii motivacii izuchenija predmeta // Morfologija. 2006. – Т. 129, № 3. – S. 97-98].

8. Олимпиада по морфологии как элемент интегративного подхода к изучению анатомии и гистологии в вузе/Чемидронов С.Н., Суворова Г.Н., Подсевалова И.В. и др. // Бюллетень медицинских интернет-конференций. - 2017. – Т. 7, № 12. – С. 1666 [Olimpiada po morfologii kak jelement integrativnogo podhoda k izucheniju anatomii i gistologii v vuze/Chemidronov S.N., Suvorova G.N., Podsevalova I.V. i dr. // Bjulleten' medicinskih internet-konferencij. - 2017. – Т. 7, № 12. – S. 1666].

9. Актуальность внедрения и развития дополнительных образовательных программ на морфологических кафедрах медицинских вузов/ Гармаева Д.К., Хайруллин Р.М., Баландина И.А. и др. // Морфологические ведомости. 2022 – Т. 30 (2). – С. 9-17. [https://doi.org/10.20340/mv-mn.2022.30\(2\).686](https://doi.org/10.20340/mv-mn.2022.30(2).686) [Aktual'nost' vnedrenija i razvitija dopolnitel'nyh obrazovatel'nyh programm na morfologicheskikh kafedrah medicinskih vuzov/ Garmaeva D.K., Hajrullin R.M., Balandina I.A. i dr. // Morfologicheskie vedomosti. 2022 – Т. 30 (2). – S. 9-17. [https://doi.org/10.20340/mv-mn.2022.30\(2\).686](https://doi.org/10.20340/mv-mn.2022.30(2).686)].

DOI 10.54500/2790-1203.S1.2022.335-342

МРНТИ 76.29.55+76.03.43+76.03.49+76.03.55

УДК 616.31-002:616.314-002:616.31-08

БИОЛОГИЯ ВОСПАЛЕНИЯ ТКАНЕЙ РОТОВОЙ ПОЛОСТИ

К.Х. Алмагамбетов

НАО «Медицинский университет Астана», Казахстан, 010000, Нур-Султан, ул. Бейбитшилиқ, 49А

Микробиологические и молекулярно-биологические исследования этиопатогенеза гингивита, пародонтита и кариеса нацелены на разработку эффективных способов профилактики и лечения. Среди этиологических факторов воспаления тканей ротовой полости существенна инициирующая роль пародонтопатогенных и кариесогенных микроорганизмов. Интенсивность воспалительного процесса зависит от повреждающего действия факторов вирулентности и кислотообразующей активности оральных микро-организмов, прежде всего *Porphyromonas gingivalis* и *Streptococcus mutans*. К факторам вирулентности *P. gingivalis* относятся высокоадгезивные пили, липополисахариды клеточной стенки, ферменты – гингипаин и коллагеназа. Гингипаин ингибирует продукцию цитокинов IL-1 β и TNF- α , активность макрофагов и C5 фракции комплемента. У *S. mutans* белок мутанофактин-697 способствует адгезии микробной клетки к поверхности эмали, продуцируемые ими экзополисахариды образуют матрикс биопленки. PAMP микроорганизмов через Toll-подобные рецепторы активируют продукцию клетками-участниками воспаления провоспалительных цитокинов. Избыточно продуцируемые провоспалительные цитокины, через сигнальные пути TLR - NF- κ B, RANKL/RANK/OPG - NF- κ B способствуют развитию пародонтоза и деминерализации зубной эмали. Микробные протеиназы (матриксные металлопротеиназы и коллагеназы) разрушают органический матрикс зубной ткани. Если в острой стадии воспаления (гингивит) доминирует повреждающее действие факторов вирулентности патогенов, то при развитии хронического воспалительного процесса (пародонтит) существенна патогенетическая роль избыточной продукции провоспалительных цитокинов клетками- участниками воспалительного процесса (нейтрофилы, макрофаги, Т и В лимфоциты и др.).

Ключевые слова: пародонтопатогенные и кариесогенные микроорганизмы, цитокины, протеиназы.

BIOLOGY OF ORAL INFLAMMATION

K. Almagambetov

Professor of the Department of General and Biological Chemistry NcJSC "Astana Medical University", Kazakhstan, 010000, Nur-Sultan city, Beibitshilik st., 49A

Microbiological and molecular biological studies of the etiopathogenesis of gingivitis, periodontitis and caries are aimed at developing effective methods of prevention and treatment. Among the etiological factors of inflammation of the tissues of the oral cavity, the initiating role of periodontopathogenic and cariogenic microorganisms is significant. The intensity of the inflammatory process depends on the damaging effect of virulence factors and acid-forming activity of oral microorganisms, primarily *Porphyromonas gingivalis* and *Streptococcus mutans*. *P. gingivalis* virulence factors include highly adhesive pili, cell wall lipopolysaccharides, enzymes gingipain and collagenase. Gingipain inhibits the production of cytokines IL-1 β and TNF- α , the activity of macrophages and the C5 complement fraction. In *S. mutans*, the mutanofaktin-697 protein promotes the adhesion of microbial cells to the enamel surface; the exopolysaccharides produced by them form the biofilm matrix. PAMP of microorganisms through Toll-like receptors activates the production of pro-inflammatory cytokines by cells involved in inflammation. Excessively produced pro-inflammatory cytokines, through the signaling pathways TLR - NF- κ B, RANKL/RANK/OPG - NF- κ B, contribute to the development of periodontal disease and demineralization of tooth enamel. Microbial proteinases (matrix metalloproteinases and collagenases) destroy the organic matrix of dental tissue. If in the acute stage of inflammation (gingivitis) the damaging effect of pathogen virulence factors dominates, then in the development of a chronic inflammatory process (periodontitis), the pathogenetic role of excessive production of pro-inflammatory cytokines by cells participating in the inflammatory process (neutrophils, macrophages, T and B lymphocytes, etc.).

Key words: periodontopathogenic and cariogenic microorganisms, cytokines, proteinases.

АУЫЗ ҚУЫСЫНЫҢ ҚАБЫНУЫНЫҢ БИОЛОГИЯСЫ

Қ.Х. Әлмағамбетов

«Астана медициналық университеті» КеАҚ, Қазақстан, 010000, Нур-Сұлтан, ул. Бейбитшилик, 49А

Гингивит, пародонтит және кариес этиопатогенезінің микробиологиялық және молекулалық биологиялық зерттеулері алдын алу мен емдеудің тиімді әдістерін жасауға бағытталған. Ауыз қуысы тіндерінің қабынуының этиологиялық факторларының ішінде периодонтопатогенді және кариесогенді микроорганизмдердің бастамашылық рөлі маңызды. Қабыну процесінің қарқындылығы вируленттілік факторларының зақымдаушы әсеріне және ауыз қуысы микроорганизмдердің, ең алдымен *Porphyromonas gingivalis* және *Streptococcus mutans* қышқыл түзуші белсенділігіне байланысты. *P. gingivalis* вируленттілік факторларына жоғары адгезиялық пили, жасуша қабырғасының липополисахаридтері, гингипайн және коллагеназа ферменттері жатады. Гингипайн IL-1 β және TNF- α цитокиндерінің өндірісін, макрофагтардың белсенділігін және C5 комплемент фракциясын тежейді. *S. mutans*-та мутанофактин-697 протеині микроб жасушаларының эмаль бетіне адгезиясына ықпал етеді, олар өндіретін экзополисахаридтер биопленка матрицасын құрайды. Толл тәрізді рецепторлар арқылы микроорганизмдердің ПАМІІ қабынуға қатысатын жасушалардың қабынуға қарсы цитокиндердің өндірісін белсендіреді. TLR - NF- κ B, RANKL/RANK/OPG - NF- κ B сигналдық жолдары арқылы шамадан тыс өндірілген қабынуға қарсы цитокиндер пародонт ауруларының дамуына және тіс эмальының деминерализациясына ықпал етеді. Микробтық протеиназалар (матрицалық металлопротеиназалар және коллагеназалар) тіс тінінің органикалық матрицасын бұзады. Егер қабынудың жедел кезеңінде (гингивит) қоздырғыштың вируленттілік факторларының зақымдаушы әсері басым болса, созылмалы қабыну процесінің (пародонтит) дамуында қабыну процесіне қатысатын жасушалардың қабынуға қарсы цитокиндердің шамадан тыс өндірілуінің патогенетикалық рөлі. (нейтрофилдер, макрофагтар, Т және В лимфоциттер және т.б.)

Түйін сөздер: периодонтопатогенді және кариесогенді микроорганизмдер, цитокиндер, протеиназалар.

Corresponding author: Kayirtay Almagambetov - Professor of the Department of General and Biological Chemistry NcJSC "Astana Medical University", Nursultan, Kazakhstan

Address: Nursultan, Tashenov lane 10, flat 91.

Phone: 87015140602

E-mail: rcmkz@list.ru

Orcid.org/0000-0003-2043-5688.

Received: 13.05.2022

Accepted: 23.06.2022

Bibliographic reference: Алмағамбетов К.Х. Биология воспаления тканей ротовой полости//Астана медициналық журналы. – 2022. – Специальный выпуск № 1. – С.335-342.

Введение

Актуальны исследования в области молекулярной биологии и биохимии воспаления мягких тканей ротовой полости (гингивит и пародонтит), тканей зуба (кариес) по причине их широкой распространенности, недостаточности мер профилактики и лечения. Иницируют воспаление тканей ротовой полости пародонтопатогенные и кариесогенные оральные микроорганизмы в условиях нарушения функционального состояния тканей ротовой полости и физиологии слюны. Разрешение острого воспаления либо переход в хроническое с нарастанием альтеративных нарушений зависят от иммунокомпетентности макроорганизма, от клеток-участников воспаления (нейтрофилы, макрофаги, иммунокомпетентные клетки), от адекватной, регулируемой продукции про- и противовоспалительных цитокинов. Способствует развитию и усугубляет течение воспаления тканей ротовой полости системная патология – сахарный диабет, метаболический синдром, онкозаболевания и др.

Цель

На основании анализа литературных сведений оценить роль пародонтопатогенных, кариесогенных микроорганизмов и цитокинов в развитии воспаления ротовой полости.

Основная часть

Микроорганизмы и воспаление тканей ротовой полости

Микроорганизмы, населяющие поверхность слизистой ротовой полости и вегетирующие в составе зубного налета многообразны [1,2]. Микробиологическими методами в чистой культуре выделено более 300 видов, а молекулярно - биологическими (секвенирование рибосомной 16s РНК, анализ транскриптов RNA-seq, протеомный и метаболомный анализы) обнаружено более тысячи флотипов некультивируемых микроорганизмов.

В чистой культуре из ротовой полости выделены представители родов *Streptococcus*, *Veillonella*, *Eubacterium*, *Fusobacterium*, *Propionibacterium*, *Corynebacterium*, *Carnocytophaga*, *Eubacteria*, *Staphylococcus*, *Porphyromonas*, *Leptotrichia*, *Prevotella*, *Peptostreptococcus*, *Treponema*, *Actinomyces* и др.

Доминируют в биотопах ротовой полости стрептококки (*Streptococcus salivarius*, *S. mitis*, *S. sanguis*), вейлонеллы (*Veillonella parvula*, *V. alcalescens*), представители родов *Propionibacterium*, *Corynebacterium*, *Eubacterium* и *Bacteroides*.

К малочисленной группе относятся спирохеты (*Leptospira*, *Borrelia*, *Treponema*), лактобактерии (*Lactobacillus casei*, *L. acidophilus*, *L. salivarius*), фузобактерии, актиномицеты, нейссерии, микоплазмы (*Mycoplasma orale*, *M. salivarium*), дрожжеподобные грибы рода *Candida*, простейшие (*Entamoeba buccalis*, *E. dentalis*, *Trichomonas buccalis*).

Среди некультивируемых флотипов выявлены представители *Actinobacteria*, *Bacteroides*, *Chlamydiae*, *Chloroflexi*, *Spirochaetes*, *Synergistetes*, *Saccharibacteria*, *Gracilibacteria* и др.

Микрофлору ротовой полости подразделяют на планктонную (в составе смешанной слюны) и биопленочную (на поверхности слизистой оболочки и в составе зубного налета). Более многочисленны и стабильны популяции микроорганизмов в составе зубного налета. На начальном этапе формирования зубного налета гликопротеины, муцины и иные белки слюны образуют на поверхности эмали органическую пленку - пеликулу. Она предохраняет эмаль от повреждающих факторов. Зубной налет образуется в результате адгезии к пеликуле микроорганизмов, метаболитов тканевого и микробного происхождения, осаждения солей кальция, фосфора, фтора.

Формирующийся зубной налет вначале колонизируют резидентные микроорганизмы ротовой полости, в том числе стрептококки (*S. mitis*, *S. sanguis*) и актиномицеты (*Actinomyces viscosus*). В зрелом зубном налете, в условиях низкого рО₂ преобладают факультативные и облигатные анаэробы (стрептококки, лактобациллы, бактероиды, вейлонеллы и др.).

Продуцируемые ими экзополисахариды (декстран, фруктан, леван) составляют основу многослойного органического матрикса зубного налета.

Стабильность оральной микрофлоры, различающейся по количественному и качественному составу видов, населяющих слизистую десны, подъязычной, междесневой, щечной и других биотопов ротовой полости обусловлена межмикробными взаимоотношениями (синергизм, комменсализм, антагонизм) и условиями среды (рН, рО₂, наличие субстрата). Хорошо известна продукция лактобациллами и стрептококками органических кислот (лактат, уксусная кислота и др.) и бактериоцинов (лактоцины, низин), ингибирующих рост и размножение

транзиторных микроорганизмов. В свою очередь, облигатные анаэробы, например вейлонеллы, используя органические кислоты в качестве энергетического материала, предотвращают снижение pH ротовой жидкости. Коринебактерии, зубабактерии и пропионовокислые бактерии, редуцируя кислород поддерживают рост и размножение анаэробов. Для макроорганизма, наряду с антагонистической активностью к транзиторным микроорганизмам, позитивно участие резидентной микрофлоры ротовой полости в биосинтезе и всасывании витаминов (группы В, К, С, D, Е, фолиевой и никотиновой кислот), пищевых ингредиентов и пр.

В генезе воспаления тканей ротовой полости среди условно- патогенных микроорганизмов актуальны *S. mutans* и *Porphyromonas gingivalis*; среди кариесогенных, ацидурических - *Lactobacillus spp.* и *Propionibacterium spp.* Активно заселяют и поддерживают воспаление в кариесной полости *Bacteroides*, *Eubacterium*, *Treponema*, *Actinomyces*.

Гингивит или воспаление десны чаще вызывают *P. gingivalis*, *Actinomycetes comitans*, *S. mutans*, *Bacteroides gingivalis*, другие группы микроорганизмов, в том числе герпес- и аденовирусы. Процесс начинается с дисбактериоза, когда на фоне уменьшения численности резидентных стрептококков (*S. salivarius*, *S. mitis*, *S. sanguis*) нарастают популяционные уровни *Fusobacterium*, *Prevotella*, *Bacteroides*. *Actinomyces* и др. Слабощелочная среда (7,0 -7,5), особенно в поддесневых карманах благоприятствует росту и размножению возбудителей гингивита – *P. gingivalis*. *Prevotella intermedia*, *Treponema spp.* Из очага воспаления также выселяются *S. mutans* и *Actinobacteria spp.*

Пародонтит или воспаление околозубной ткани обуславливают адгезивные штаммы *P. gingivalis*, *Bacteroides forsythus*, *Actinobacillus actinomycetecomitans*, а также коагрегирующие виды - *Prevotella intermedia*, *Treponema denticola*, *Actinomyces israelii*, *Peptococcus niger*, *Peptostreptococcus micros* и др. Эти группы микроорганизмов, малочисленные в условиях зубиоза становятся доминирующими в составе зубного налета. В прикорневых и десневых карманах наряду с *P. gingivalis* нарастают популяционные уровни *Fusobacterium*, *Clostridium* и других анаэробных микроорганизмов.

Деструктивная активность *P. gingivalis* обеспечивается высокоадгезивными пиями (взаимодействие с эпителием десны, с поверхностью эмали; участие в коагрегации патогена с другими микроорганизмами), токсическим действием на тканевые клетки ЛПС, секрецией протеиназ - гингипаины и коллагеназы [3-5]. Цистеиновая протеиназа –гингипаин, как лиганд также участвует в коагрегации со спирохетами, актиномицетами и тем самым способствует колонизации *P. gingivalis* в зубном налете. Этот фермент может ингибировать активность макрофагов, IL-1 β и TNF- α , инактивировать С5 фракцию комплемента, а микробная коллагеназа расщепляет коллаген и другие белки в составе соединительной ткани. Факторы вирулентности патогена провоцируют избыточную продукцию провоспалительных цитокинов иммунокомпетентными клетками.

При пародонтите в сравнении с гингивитом уровень матриксных металлопротеиназ - ММР, коллагеназ, продуцируемых как клетками –участниками воспаления, так и патогенами существенно выше. Если в генезе гингивита первостепенна роль микробного фактора, то при пародонтите – прогрессирование деструктивных изменений рассматривается как следствие нерегулируемой, избыточной продукции клетками-участниками провоспалительных цитокинов [6].

Кариес обычно формируется на фоне сопутствующего пародонтита, нередко при нарушенной минерализующей и буферной функций слюны и конечно при участии пародонтопатогенных и кариесогенных микроорганизмов. Если на этапе

формирования зубного налета важны адгезивная и биопленкообразующая активность микроорганизмов, то в последующем нарастает значение кислотообразующих микроорганизмов. Продуцируемые ими органические кислоты снижают рН среды, в этих условиях повышается растворимость кристаллов гидроксилapatита. Вслед за деминерализацией повреждается соединительно-тканная структура эмали и дентина; тканевые и микробные протеиназы разрушают органический матрикс зуба. Образуется пористая зубная бляшка, состоящая из гликопептидного матрикса, являющегося благоприятной средой для роста популяций кариесогенных микроорганизмов, анаэробов.

Из пораженных кариесом тканей зуба выделены комбинации из различных групп микроорганизмов: Streptococcus (*S. mutans*, *S. sobrinus*, *S. sanguinis*, *S. salivarius*), Lactobacillus, Actinomycetes, Bifidobacterium, Veillonella, Nesseria, Bacteriodes, Fusobacterium, Prevotella, Leptotrichia, Candida и др. Основным патогеном в развитии кариеса считается *S. mutans*. К его преимуществам относятся ацидофильность и ацидурическая активность, позволяющие в условиях анаэробноз, при рН среды 5,5 и ниже сохранять высокий популяционный уровень. Патоген характеризуется адгезивностью к коллагену и протеогликанам органической матрицы и к гидроксилapatиту эмали. Вторичный метаболит *S. mutans* мутанофактин-697 усиливает гидрофобные свойства патогена и тем самым способствует адгезии микробной клетки и образованию биопленки на эмали [7]. Патоген, продуцируя бактериоцин пептидной природы – мутацин, проявляет антагонизм к конкурентным микроорганизмам. Ферменты патогена (глюкозилтрансфераза, фруктаназа, фруктозилтрансфераза, внеклеточная декстраназа) при расщеплении углеводов (сахароза, глюкоза, фруктоза) продуцируют экзополисахариды, являющиеся структурной основой биопленки.

Молекулярные аспекты воспаления тканей ротовой полости

Эубиоз тканей полости рта обеспечивают кератиноциты, макрофаги, тучные клетки, фибробласты, эндотелиоциты, нейтрофилы и их метаболиты. Смешанная слюна, благодаря антимикробным соединениям (лактоферрин, лизоцим, иммуноглобины, супероксиддисмутаза), стабилизации рН среды (бикарбонатный, фосфатный и белковый буферы) и другим защитным свойствам также поддерживает эубиоз. Но нарушение физиологии тканей ротовой полости, состава и свойств слюны способствуют формированию дисбиоза, активной колонизации биотопа условно-патогенными микроорганизмами, с последующим развитием воспалительного процесса.

Развитие гингивита и пародонтита детерминируют различные группы оральных микроорганизмов. Это облигатные (*Bacteroides*, *Porphyromonas*, *Prevotella*, *Fusobacterium*, *Leptotrichia*, *Peptococcus*, *Actinomyces*, *Peptostreptococcus* и др.) и факультативные анаэробы (*Streptococcus*, *Staphylococcus* и др.), аэробы (*Pseudomonas*, *Neisseria* и др.).

Патоген-ассоциированные молекулярные паттерны (РАМР) микроорганизмов (ЛПС, пептидогликан, липотейхоевые кислоты, N-формилметионин, липопротеины, нуклеиновые кислоты) распознаются рецепторами тканевых клеток (PRR - рецепторы распознавания образов). РАМР микроорганизмов активируют миграцию нейтрофилов, макрофагов, натуральных киллерных клеток (NK) и Т-клеток в зону воспаления. В начальной фазе воспаления с РАМР взаимодействуют клетки врожденного иммунитета - нейтрофилы, макрофаги и дендритные клетки.

Среди PRR известны Toll-подобные рецепторы (TLR), Nod-подобные рецепторы (NLR), лектиновые рецепторы С-типа (CLR) и RIG-I-подобные рецепторы (RLR). На мембранах нейтрофилов, макрофагов, кератиноцитов и других

клеток – участников воспалительного процесса наиболее эффективна TLR-рецепция [8,9].

Активированные TLR далее через внутриклеточные сигнальные пути (ядерный фактор «каппа-би» - NF-κB; митоген-активируемой протеинкиназы – MAPK; N-концевые киназы Jun – JNK и фосфатидилинозитол-3-киназы -PI3K) стимулируют продукцию медиаторов воспаления (цитокины, хемокины, антимикробные пептиды).

Липополисахариды *P. gingivalis* через сигнальный путь TLR4 - NF-κB стимулируют экспрессию клетками-участниками воспаления цитокинов ИЛ-6 и TNF-α, индуцируют процессы деминерализации ткани альвеолярного отростка, а через TLR2 рецепцию могут активировать окислительный стресс путем стимуляции синтеза макрофагами M1 оксида азота. Избыточный синтез NO поддерживается IFNγ, который продуцируется NK- и T-клетками.

Быстро пролиферирующие десневые клетки – кератиноциты при воспалении продуцируют различные медиаторы, в том числе: провоспалительные цитокины ИЛ-1, TNF-α; антимикробные пептиды альфа- и бета-дефензины; интегрины, способствующие миграции нейтрофилов в зону воспаления. Биогенные амины тучных клеток, увеличивая проницаемость сосудов, также активируют миграцию в зону воспаления нейтрофилов и макрофагов. При избыточной продукции фагоцитами лизосомальных ферментов усиливаются альтеративные процессы в зоне воспаления.

Основные провоспалительные цитокины (ИЛ-1, ИЛ-6 и TNF-α) секретируются микро- и макрофагами, дендритными, эпителиальными и тучными клетками, кератиноцитами, фибробластами. Эти цитокины стимулируют продукцию хемокинов, простагландинов - PGE2, тканевых матриксных металлопротеиназ – MMP и др. Избыточная продукция тканевых MMP, как и их синтез патогенами усиливает деструктивные процессы, способствует распространению воспаления с десневой поверхности на околозубные ткани, развитию пародонтита [10]. MMP и коллагеназы *P. gingivalis* разрушают коллаген и неколлагеновые белки (фибронектин, протеогликаны) соединительно-тканного матрикса десны и пародонтальной ткани.

Эффективное противостояние и уклонение от иммунной защиты *P. gingivalis* способствует хроническому воспалению тканей ротовой полости. Так, обладая C5 - конвертазоподобной активностью патоген расщепляет C5 компонент комплемента и тем самым ингибирует взаимодействие системы комплемента с TLR-рецепторами. Секретируемые *P. gingivalis* пептидазы – гингипаины способны расщеплять IL-1β и TNF-α, ингибировать один из универсальных сигнальных путей - PI3K/Akt, модулирующий репаративные процессы. В итоге ослабляется провоспалительная цитокиновая реакция, ингибируется фагоцитарная элиминация патогена, возможна персистенция патогена в эпителиоцитах.

При отсутствии разрешения острого воспалительного процесса и перехода в хроническую фазу возрастает роль цитокинов и хемокинов, продуцируемых T- и В-лимфоцитами, преобладающих в воспаленной ткани пародонта. Активированные субпопуляции T-хелперов Th1 и Th2 продуцируют про- и противовоспалительные цитокины - IFN-γ, TGF-β, IL-2, TNFα, IL-4, IL-5, IL-6, IL-10, IL-13 и TGF-β, нерегулируемое действие которых способствуют нарастанию деструкции компонентов внеклеточного матрикса пародонта [11]. Расщепление соединительно-тканых структур обусловлено активацией тканевых и микробных протеиназ, MMP и коллагеназы. Образуются пародонтальные карманы, где в условиях анаэробнозоза увеличиваются популяции анаэробов, пародонтопатогенных, кариесогенных

микроорганизмов, особенно *S. mutans* [12-14]. Адгезируя к поверхности зубной эмали при помощи липотейхоевых кислот, *S. mutans* активизирует синтез тканевыми клетками провоспалительных цитокинов и протеиназ. Известно, что при кариесе избыточны концентрации IL-1, IL-6, TNF- α . Эти провоспалительные цитокины через сигнальный путь RANKL/RANK/OPG - NF- κ B стимулируют процессы деминерализации зубной эмали [15,16]. А тканевые и микробные протеиназы (ММР и коллагеназы) разрушают органический матрикс дентина.

Заключение

Анализ результатов микробиологических и молекулярно-биологических исследований воспаления тканей ротовой полости позволяет отметить определенную связь, последовательность в динамике развития патологического процесса: от гингивита до пародонтита и кариеса [17]. Рассматривается динамика развития воспаления тканей ротовой полости в зависимости от рН среды, начиная со стадии «динамической устойчивости», рН 5,7- 7,0 и до «ацидурической», рН 5,5 – 6,0 [18,19].

Вместе с тем среди комплекса этиологических факторов обязателен микробный компонент, обязательна инициация воспаления пародонтопатогенными, кариесогенными микроорганизмами. Среди различных консорциумов патогенных микроорганизмов, детерминирующих воспаление тканей полости рта отмечается ведущая роль при гингивите и пародонтите *P. gingivalis* [4], при кариесе *S. mutans* [20].

Если в развитии воспаления эпителия десны доминирует роль факторов патогенности оральных микроорганизмов, то при пародонтите, при развитии хронического деструктивного процесса околозубной ткани более значима роль дисбаланса в действии про- и противовоспалительных цитокинов [21-23].

Список литературы

1. *The human oral microbiome./Dewhirst F.E., Chen T., Izard J. et al.// Journal of bacteriology, – 2010. – Vol. 192, No.19. – P. 5002 – 5017.*
2. Зорина О.А., Кулаков А.А., Грудянов А.И. Микробиоценоз полости рта в норме и при воспалительных заболеваниях пародонта // *Стоматология. – 2011. – № 1. – С. 73 – 78 [Sorina O.A., Kulakov A.A., Grudyanov A.I. Mikrobiozhenos polosti rta v norme i pri vospalitelnich sabolevaniach paradonta // Stomatologia. - 2011. - № 1. - С. 73-78].*
3. Lamont R.J., Jenkinson H.F. Subgingival colonization by *Porphyromonas gingivalis* // *Oral Microbiology and Immunology. - 2000. – Vol.15. - P. 341-349.*
4. Groeger S., Doman E., Chakraborty T., Meyle J. Effects of *Porphyromonas gingivalis* infection on human gingival epithelial barrier function in vitro// *European Journal of Oral Sciences. - 2010. - Vol. 118. - P. 582-589.*
5. *Porphyromonas gingivalis* gingipains selectively reduce CD14 expression, leading to macrophage hyporesponsiveness to bacterial infection / Wilensky A. et al.// *J. Innate Immun. - 2015. - Vol. 7. - P.127–135.*
6. *Inflammatory mediators in the pathogenesis of periodontitis Lindberg T.Y., Båge T. // Expert Rev. Mol. Med. - 2013. - Vol. 15. - P. 7-13.*
7. Zhong-Rui Li. Mutanofactin promotes bacterial adhesion and biofilm formation of cariogenic *Streptococcus mutans*. - <https://doi.org/10.1101/2020.08.22.262196>.
8. Mahanonda R., Pichyangkul S. Toll-like receptors and their role in periodontal health and disease// *Periodontology. - 2000. - Vol. 43. - P. 41-55.*
9. Kawai T., Akira S. The role of pattern-recognition receptors in innate immunity: Update on Toll-like receptors// *Nature Immunology. - 2010. - Vol.11, No. 5. - P. 373-384.*
10. Birkedal-Hansen H. Role of matrix metalloproteinases in human periodontal diseases// *Journal of Periodontology. - 1993. - Vol. 64. - P. 474-484.*
11. Garlet G.P. Destructive and protective roles of cytokines in periodontitis: A re-appraisal from host defense and tissue destruction viewpoints// *Journal of Dental Research. - 2010. - Vol. 89. - P. 1349-1363.*
12. Howard K. Virulence factors of *Streptococcus mutans*: Role of Molecular genetics// *Crit. Rev. Oral Biol. Med. - 1993. - Vol. 4 (2). – P. 159-176.*

13. Forssten S. D., Bjorklund M. and Ouwehand A. *Streptococcus mutans, caries and simulation models*// *Nutrients*. - 2010. - Vol. 2. - P. 290 – 298.
14. *Microbiome associated with severe caries in Canadian first nations children* / Agnello M., Marques J., Cen L. et al. // *J. Dent. Res.* - 2017. - Vol. 96. - P. 1378–1385.
15. *Human microvascular endothelial cell activation by IL-1 and TNF-alpha stimulates the adhesion and transendothelial migration of circulating human CD14+ monocytes that develop with RANKL into functional osteoclasts* / Kindle L., Rothe L., Kriss M. et al.// *Journal of Bone and Mineral Research*. - 2006. - Vol. 21. - P. 193-206.
16. *Porphyromonas gingivalis Stimulates Bone Resorption by Enhancing RANKL (Receptor Activator of NF-kB Ligand) through Activation of Toll-like Receptor 2 in Osteoblasts* / Kassem A., P. Henning P., Lundberg P. et al. // *Journal of Biological Chemistry*. - 2017. - Vol. 290, No. 33. - P. 20147-20158.
17. Manji F., Dahlen G., Fejerskov O. *Caries and Periodontitis: contesting the conventional wisdom on their aetiology* // *Caries Res.* – 2011 Vol. 45.- P. 548–564.
18. Takahashi N. *Oral microbiome metabolism: from “who are they?” to “what are they doing?”* // *J. Dent. Res.* - 2015. - Vol. 94, No 12. - P. 1628–1637.
19. Nyvad B., Takahashi N. J. *Integrated hypothesis of dental caries and periodontal diseases* // *Oral Microbiol.* - 2020. - Vol.12, No.1. - P. 17 -19.
20. Nicolas G.G., Lavoie M.C. *Streptococcus mutans and oral streptococci in dental plaque* // *Canadian Journal of Microbiology*. - 2011. - Vol. 57 (1). - P. 1–20.
21. Liu G.Y., Lerner U.H., Teng Y.T. *Cytokine responses against periodontal infection: protective and destructive roles* // *Periodontology*. - 2000. - Vol.52. - P. 163–206 .
22. *Цитокины и их роль в развитии агрессивного пародонтита* /Зорина О. А., Борискина О.А., Аймадинова Н.К. и др. // *Фарматека*. — 2013. — № 83-13. — С. 39-43. — Спецвыпуск: *Стоматология*[*Citokiny i ich rol v rasvitii agreccivnogo paradontita* / Sorina O.A., Boriskina O.A., Aiyumadinova N.K. i dr.// *Farmateka*.-2013.- № 83-13. - С. 39-43. - *Spezvyпуск: Stomatologia*].
23. Tawfig N. *Proinflammatory Cytokines and Periodontal Disease* // *J. Dent Probl. Solut.* - 2016. - Vol. 3, Np. 1. - P. 012-017.

DOI 10.54500/2790-1203.S1.2022.342-348

МРНТИ 76.03.55

УДК 612.017.11

МОРФОФУНКЦИОНАЛЬНАЯ ХАРАКТЕРИСТИКА ИММУННОГО СТАТУСА У ЛЮДЕЙ ПОДРОСТКОВОГО ВОЗРАСТА

Т.С. Абаева, М.Т. Жанганаева

Кыргызская государственная медицинская академи имени И.К. Ахунбаева.
Бишкек, Кыргызстан. 750020 ул. Ахунбаева, 92

Абаева Тамара Сурналиевна - заведующая кафедрой нормальной и топографической анатомии КГМА имени И.К. Ахунбаева. г. Бишкек. Кыргызстан. 750020 ул. Ахунбаева 92, +996(558) 84 84 09; tamarakgma@mail.ru

Жанганаева Мира Тобокеловна - старший преподаватель кафедры нормальной и топографической анатомии, КГМА имени И.К. Ахунбаева. г. Бишкек. Кыргызстан. 750020 ул. Ахунбаева, 92, +996(707) 20 61 62; mira.nur3@mail.ru

Цель нашей работы является изучение иммунного статуса у людей подросткового возраста в разных регионах Кыргызстана.

Материалы и методы. В ходе исследование были проанализированы материалы с 01.01.2012 по 31.12.2020 г от 40 людей подросткового возраста: из них 10 людей г. Бишкек и 11 людей г. Карабалты, 10 людей г.Чолпон-Ата 9 людейг.Нарын.

Результаты и обсуждение. Проведен анализ иммунного статуса у людей подросткового возраста в разных регионах Кыргызстана.В результате исследование установлено, что у жителей в г.Кара-Балта показатели иммунного снижены.

Заключение. Следовательно, произошло значительное снижение показателей в регионе г. Кара-Балта, это связано с тем, что расположенного вблизи уранового хвостохранилища, на что указывают показатели иммунного статуса в г. Кара-Балта по сравнению с показателями других регионов.

Ключевые слова: иммунный статус, регионы Кыргызстана, подростковый возраст.

MORPHOFUNCTIONAL SPECIFICATION OF THE IMMUNE STATUS IN ADOLESCENTS

T. Abaeva, M. Zhanganaeva

Kyrgyz State Medical Academy named after I.K. Akhunbaev. Bishkek, Kyrgyzstan. 750020, Akhunbaev str., 92

Tamara Abaeva - Head of the Department of Normal and Topographic Anatomy, I.K. Akhunbaev KSMU. Bishkek city. Kyrgyzstan. 750020, Akhunbaeva St. 92. +996(558) 84 84 09; tamarakgma@mail.ru

Mira Zhanganaeva - Senior lecturer of the Department of Normal and Topographic Anatomy, I.K. Akhunbaev KSMU. Bishkek city. Kyrgyzstan. 750020, Akhunbaeva St. 92. +996(707) 20 61 62; mira.nur3@mail.ru

The purpose of our work is to study the immune status of adolescents in different regions of Kyrgyzstan.

Materials and methods. The study analyzed materials from 01.01.2012 to 31.12.2020 from 40 people of adolescent age: 10 of them are people from Bishkek and 11 people from Karabalty, 10 people from Cholpon-Ata, 9 people. Naryn.

Results and discussion. The analysis of the immune status of adolescents in different regions of Kyrgyzstan was carried out. As a result, the study found that residents in Kara-Balta have reduced immune indicators.

Conclusion. Consequently, there was a significant decrease in the indicators in the region of Kara-Balta, this is due to the fact that located near the uranium tailings dump, which is indicated by the indicators of the immune status in Kara-Balta compared to the indicators of other regions.

Key words: immune status, regions of Kyrgyzstan, adolescence.

ЖАС ӨСПІМДЕРДЕГІ ИММУНДЫҚ ЖАҒДАЙДЫҢ МОРФОФУНКЦИОНАЛДЫ СИПАТТАМАСЫ

T. C. Абаева, М. Т. Жанганаева

И.К. Ахунбаев атындағы Қырғыз мемлекеттік медицина академиясы. Бішкек, Қырғызстан. 750020, Ахунбаев к-сі 92.

Абаева Тамара Сурналиевна - И. К. Ахунбаев атындағы ҚММА қалыпты және топографиялық анатомия кафедрасының меңгерушісі.ж. Бішкек.Қырғызстан. 750020, Ахунбаев к-сі 92. +996(558) 84 84 09; tamarakgma@mail.ru

Жанганаева Мира Тобокеловна - И. К. Ахунбаев атындағы ҚММА қалыпты және топографиялық анатомия кафедрасының аға оқытушысы.ж. Бішкек.Қырғызстан. 750020, Ахунбаев к-сі 92. +996(707) 20 61 62; mira.nur3@mail.ru

Біздің жұмысымыздың **мақсаты** - Қырғызстанның әртүрлі аймақтарындағы жасөспірімдердегі иммундық жағдайды зерттеу.

Материалдар мен әдістер. Зерттеу барысында 01.01.2012 ж. бастап 31.12.2020 ж. дейінгі жасөспірім жастағы 40 адамның материалдары талданды: оның ішінде 10 адам Бішкек қ. және 11 адам Қарабалты қ., 10 адам Шолпан-Ата қ. 9 адам. Нaryн.

Нәтижелер мен талқылау. Қырғызстанның әртүрлі аймақтарындағы жасөспірім жастағы адамдардың иммундық жағдайына талдау жүргізілді. Зерттеу нәтижесінде Қара-Балта тұрғындарының иммундық көрсеткіштері төмендегені анықталды.

Қорытынды. Демек, Қара-Балта қаласының регинасында көрсеткіштер айтарлықтай төмендеді, бұл басқа аймақтардың көрсеткіштерімен салыстырғанда Қара-Балта қаласындағы иммундық мәртебенің көрсеткіштері көрсетілген уран қалдықтары қоймасының жанында орналасқандығына байланысты.

Түйінді сөздер: иммундық мәртебе, Қырғызстан аймақтары, жасөспірім.

Corresponding author: Tamara Abaeva - Head of the Department of Normal and Topographic Anatomy, I.K. Akhunbayev KSMU. Bishkek city, Kyrgyzstan. 750020, Akhunbaeva St. 92. +996(558) 84 84 09; tamarakgma@mail.ru

Received: 14.06.2022

Accepted: 20.06.2022

Bibliographic reference: Абаева Т.С., Жанганаева М.Т. Морфофункциональная характеристика иммунного статуса у людей подросткового возраста //Астана медициналык журналы. – 2022. – Специальный выпуск № 1. – С.342-348.

Введение

Оценка иммунной системы людей важна при проверке состояния здоровья, при воздействии повреждающих факторов, при диагностике, контроле эффективности иммунотерапии, при ответной реакции системы на воздействие различных лекарственных средств. Реактивность организма - это способность определенным образом отвечать изменениями жизнедеятельности на воздействие факторов внутренней и внешней среды [1-3]. Вследствие эксплуатации урановых месторождений, обогащения уранового сырья возникли отстойники и хвостохранилища с большим содержанием урана, тория и других радиоактивных элементов. Эти проблемы привели к необходимости решения проблемы захоронения радиоактивных элементов и токсичных химических отходов, тяжелых металлов с минимальным риском загрязнения окружающей среды. В то время кыргызские города и поселки, находившиеся близ урановых рудников, были закрытыми и засекреченными, именовавшимися «почтовыми ящиками» [4].

Цель

Изучить иммунный статус у людей подросткового возраста у жителей г. Бишкек и г. Кара-Балта, г. Чолпон-Ата и г. Нарын.

Материалы и методы исследования

Морфология иммунного статуса изучена у 40 людей подросткового возраста: из них 10 людей г. Бишкек и 11 людей г. Карабалты, 10 людей г. Чолпон-Ата и 9 людей г. Нарын.

Для исследования брали периферическую венозную кровь (5-7 мл) из локтевой вены утром натощак. Иммунологическая оценка включала дифференцированное изучение Т- и В-звеньев иммунитета и естественной резистентности организма, для чего использовались панели моноклональных антител к дифференцировочным антигенам: Т-лимфоциты (CD3+), хелперные Т-лимфоциты (CD4+), цитотоксические Т-лимфоциты (CD8+), В-лимфоциты (CD20+) [5]. Фагоцитарную активность нейтрофилов определили с помощью культуры золотистого стафилококка-штамм 209 [6].

Об индексе активации нейтрофилов судили по количеству диформазинов – положительных клеток в тесте с монодисперсными частицами латекса [7]. Уровень циркулирующих комплексов (ЦИК) исследовали методом П. Фалька [8]. Активность компонента сыворотки крови определяли гемолитическим методом по 50% гемолизу [9]. Содержание лизоцима по методу В.А. Берестова и Г.М. Малининой [10]. Полученные результаты обработаны с помощью пакета программ SPSS 16 версии. Проверку на нормальность распределения проводили с использованием теста Колмогорова-Смирнова. Для сравнения переменных с нормальным распределением использовался тест Стьюдента. Данные представлены как среднее ± стандартная ошибка ($M \pm m$). Статистическая значимость присваивалась при $p < 0,05$.

Результаты исследования и их обсуждение

Иммунный статус подросткового возраста г. Чолпон-Ата В результате исследование у жителей подросткового возраста иммунный статус установлено: 1. Субпопуляции лимфоцитов (РИФ) установлено, что Т- лимфоциты (CD3+)% , составляет $60,5 \pm 7,5$, В- лимфоцит (CD 19+)% , $19,0 \pm 1,0$, Т-хелперы (CD4+), % - $23,0 \pm 3,0$, Цитотоксические лимфоциты (CD8+), % $21,5 \pm 1,5$. НК-клетки (CD 16+), % $20,0 \pm 0,2$, ИРИ- $1,21 \pm 0,2$ (рисунок 1). 2. Гуморальное звено иммунитета. ЦИК, г/л $80,5 \pm 5,5$ (рисунок 2). 3. Макрофагально-фагоцитарное звено иммунитета. ФП (нейтрофилов), % $57,0 \pm 3,0$. ФЧ (нейтрофилов), % $3,1 \pm 0,03$. ИФИ (интегральный фагоцитарный индекс), % $1,78 \pm 0,02$ (рисунок 3). Следовательно, результаты анализов иммунного статуса и субпопуляции лимфоцитов у людей подросткового возраста г. Чолпон-Ата показывают что все показатели в норме, Показатели гуморального звено видно ($80,5\%$), от нормы немного уменьшено. Макрофагально-фагоцитарное звено иммунитета, установлено показатели ФП, ФЧ уменьшены и ИФИ (интегральный фагоцитарный индекс), немного снижены от нормы.

Иммунный статус подросткового возраста г. Бишкек по сравнению с результатом г. Чолпон-Ата. В результате исследование у людей подросткового возраста иммунный статус установлено: 1. Субпопуляции лимфоцитов (РИФ) установлено, что Т- лимфоциты (CD3+), на $2,9\%$ меньше по сравнению с г. Чолпон-Ата, В- лимфоцит (CD 19+), $12,1\%$ меньше. Т-хелперы (CD4+), на $29,1\%$ больше, чем показателями г. Чолпон-Ата. Цитотоксические лимфоциты (CD8+), на $5,5\%$ меньше. НК-клетки (CD 16+), на $13,5\%$ снижен. ИРИ-на $16,5\%$ снижен (рисунок 1). Гуморальное звено иммунитета. ЦИК, г/л на $35,03\%$ увеличено по сравнению с показателями г. Чолпон-Ата. (рисунок 2). 3. Макрофагально-фагоцитарное звено иммунитета. ФП (нейтрофилов), на $0,52\%$ снижено. ФЧ (нейтрофилов), % на $3,22\%$ меньше от жителей г. Чолпон-Ата и показатель ИФИ (интегральный фагоцитарный индекс), на $4,49\%$ снижено (рисунок 3).

В результате анализов иммунного статуса и субпопуляции лимфоцитов у подросткового возраста г. Бишкек показывают что все показатели уменьшены по сравнению с показателями г. Чолпон-Ата, Т-хелперы (CD4+), увеличено на $29,1\%$ (рисунок 1). Показатели гуморального звено немного увеличено (рисунок 2). Макрофагально-фагоцитарное звено иммунитета, установлено показатели ФП, ФЧ и ИФИ (интегральный фагоцитарный индекс), % снижены (рисунок 3).

Иммунный статус подросткового возраста г. Кара-Балта по сравнению с данными у жителей г. Чолпон-Ата. В результате исследование у жителей подросткового возраста иммунный статус установлено. 1. Субпопуляции лимфоцитов (РИФ) установлено, что Т-лимфоциты (CD3+), уменьшено на $38,8\%$, В-лимфоцит (CD 19+), снижено на $42,1\%$. Т-хелперы (CD4+), увеличено на $13,04\%$. Цитотоксические лимфоциты (CD8+), уменьшено на $34,8\%$. НК-клетки (CD 16+), снижено на 70% . ИРИ- уменьшено на $7,4\%$ (рисунок 1). 2. Гуморальное звено иммунитета. ЦИК, г/л снижено на $24,2\%$ (рисунок 2). 3. Макрофагально-фагоцитарное звено иммунитета. ФП (нейтрофилов), $33,3\%$. ФЧ (нейтрофилов), снижено на $61,2\%$. ИФИ (интегральный фагоцитарный индекс), уменьшено на $60,1\%$ (рисунок 3). Таким образом, результаты анализов иммунного статуса и субпопуляции лимфоцитов у людей подросткового возраста г. Кара-Балты показывают что Т- лимфоциты и В- лимфоциты снижены от нормы, Т-хелперы (CD4+), % увеличены и цитотоксические лимфоциты снижены от нормы. Показатели гуморального звено немного уменьшены. Макрофагально-фагоцитарное звено иммунитета, установлено показатели ФП и ФЧ и ИФИ (интегральный фагоцитарный индекс), % уменьшены от нормы.

ӘРТҮРЛІ ТАҚЫРЫПТАР

Иммунный статус подросткового возраста г. Нарын. В результате исследование у жителей подросткового возраста иммунный статус установлено: 1. Субпопуляции лимфоцитов (РИФ) установлено, что Т-лимфоциты (CD3+), составляет $58,7 \pm 3,3$. В-лимфоциты (CD 19+), % $18,0 \pm 0,2$. Т-хелперы (CD4+), % $28,7 \pm 1,8$. Цитотоксические лимфоциты (CD8+), % $20,7 \pm 1,9$. НК-клетки (CD 16+), % $17,0 \pm 0,2$. ИРИ $1,4 \pm 0,01$ (рисунок 1). 2. Гуморальное звено иммунитета. ЦИК, г/л $111,3 \pm 1,6$ (рисунок 2). 3. Макрофагально-фагоцитарное звено иммунитета. ФП (нейтрофилов), % $63,0 \pm 0,4$. ФЧ (нейтрофилов), % $3,2 \pm 0,6$. ИФИ (интегральный фагоцитарный индекс), % $1,3 \pm 0,3$ (рисунок 3). Таким образом, результаты анализов иммунного статуса и субпопуляции лимфоцитов у людей старческого возраста г. Нарын показывают что Т-лимфоциты и В-лимфоциты в пределах нормы. Т-хелперы (CD4+), % и Цитотоксические лимфоциты уменьшены. НК-клетки немного увеличены. Показатели гуморального звено снижены. Макрофагально-фагоцитарное звено иммунитета, установлено показатели ФП и ФЧ снижены и ИФИ (интегральный фагоцитарный индекс), % $2,2 \pm 0,3$ немного увеличена. Следовательно, результаты исследования в г. Нарын установлено, что немного снижены показатели Т- лимфоцитов, Цитотоксические лимфоциты, НК-клетки. Т-хелперы (CD4+), % , В лимфоцитов и ИРИ показатели немного увеличены. Макрофагально-фагоцитарное звено иммунитета, установлено показатели ФП, ФЧ и ИФИ (интегральный фагоцитарный индекс) по сравнению г. Чолпон-Ата увеличены.

Заключение. Таким образом, результаты анализов иммунного статуса и субпопуляции лимфоцитов у людей подросткового возраста г. Бишкек, г. Чолпон-Ата и г. Нарын в пределах нормы. Небольшие изменение ЦИК в г. Нарын, немного увеличен. Результаты анализов иммунного статуса и субпопуляции лимфоцитов у людей подросткового возраста г. Кара-Балты показывают, что Т- лимфоциты, В-лимфоциты, Цитотоксические лимфоциты, НК-клетки и ИРИ уменьшены. Т-хелперы (CD4+),% увеличены. Показатели гуморального звено немного уменьшены. Макрофагально-фагоцитарное звено иммунитета, установлено показатели ФП и ФЧ и ИФИ (интегральный фагоцитарный индекс),% уменьшены от нормы. Проживание в г. Кара-Балта, расположенного вблизи уранового хвостохранилища сопровождается нарушением клеточного состава характеризовал различной степенью патологических процессов, на что указывают показатели миелограммы в г. Карабалты по сравнению с показателями других регионов.

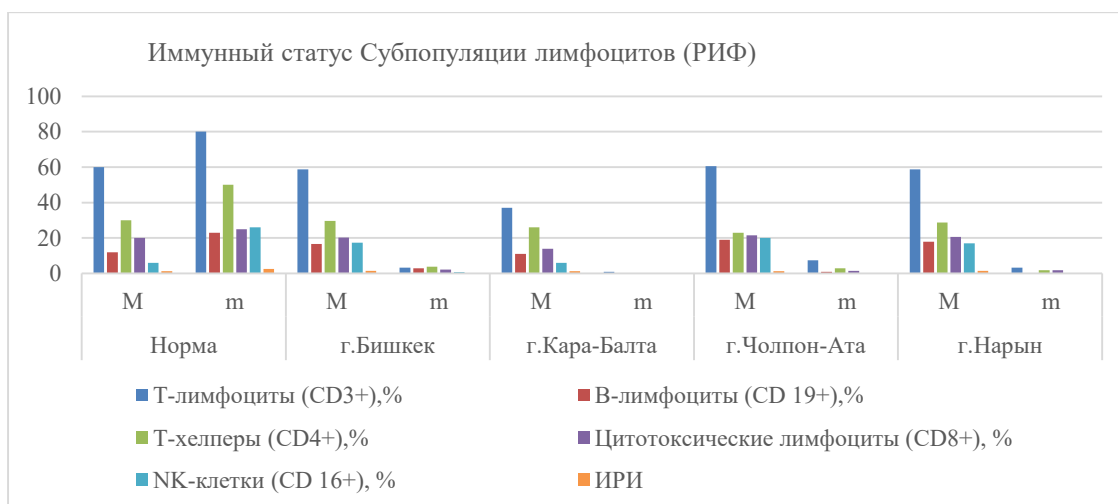


Рис. 1 - Иммунный статус Субпопуляции лимфоцитов (РИФ), подросткового возраста.

ӨРТҮРЛІ ТАҚЫРЫПТАР

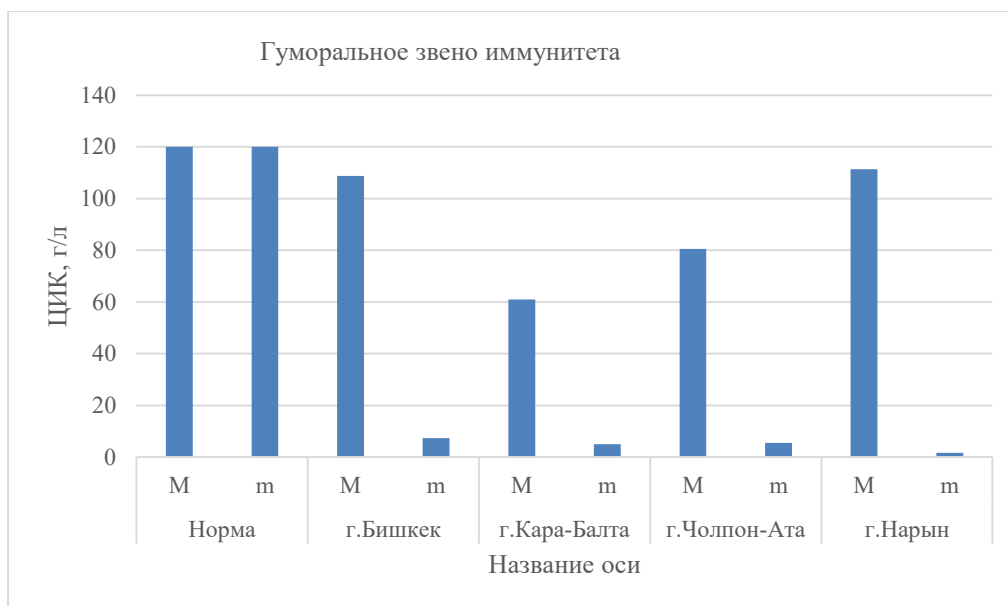


Рис. 2 - Гуморальное звено иммунитета, подросткового возраста.

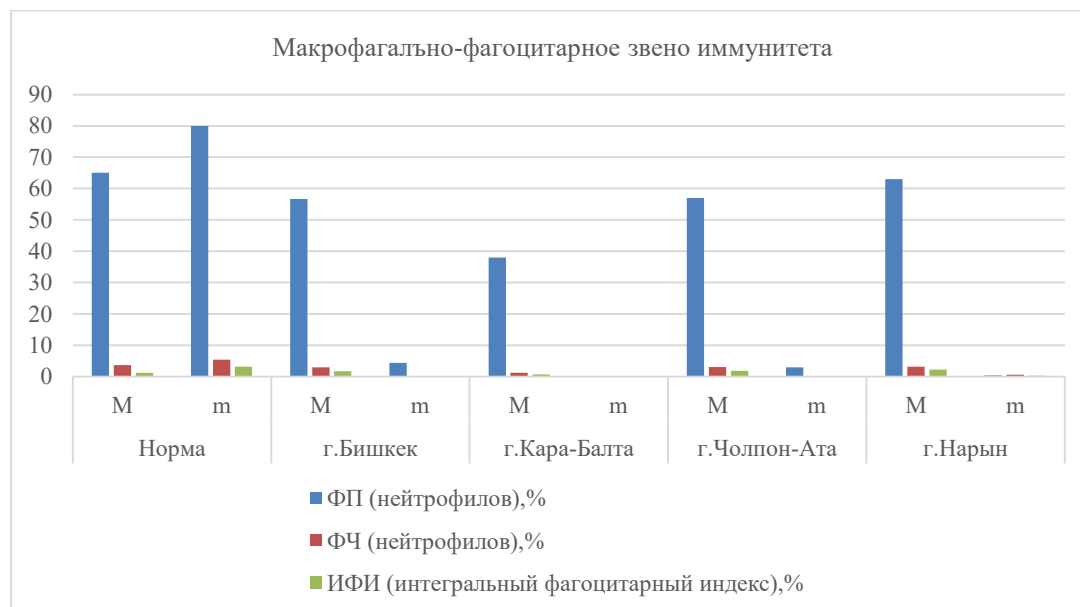

Рис. 3 - Макрофагально-фагоцитарное звено иммунитета, подросткового возраста.

Список литературы

1. Абаева Т.С. Показатели морфофункционального состояния красного костного мозга человека в старческом возрасте //Вестник Кыргызско-Российского Славянского университета. - 2017. - Т. 17, № 7. - С. 171-174 [Abaeva T.S. Pokazateli morfofunkcional'nogo sostojanija krasnogo kostnogo mozga cheloveka v starcheskom vozraste //Vestnik Kyrgyzsko-Rossijskogo Slavjanskogo universiteta. - 2017. - T. 17, № 7. - S. 171-174].
2. Epidemiology and natural history of inflammatory bowel diseases/Cosnes J.,Gower-Rousseau C., Seksik P. &Cortot A.//Gastroenterology. - 2011. - V. 140, № 6. - P. 1785-1794.e4.<https://doi.org/10.1053/j.gastro.2011.01.055>.
3. High-altitude-induced alterations in gut-immune axis: a review/Khanna K.,Mishra K.P.,Ganju L. et al // International reviews of immunology. -2018. - V. 3, № 2. - P. 119-126. <https://doi.org/10.1080/08830185.2017.1407763>.
4. Собуров К.А. Иммуитета и экология. – Бишкек, 2015. – 150 с. [Soburov K.A. Immuniteta i jekologija. – Bishkek, 2015. – 150 s.].

ӘРТҮРЛІ ТАҚЫРЫПТАР

5. Хаитов Р.М., Игнатъева Г.А., Сидорович И.Г. Иммунология. - М.: Медицина, 2000. - 432 с. [Haitov R.M., Ignat'eva G.A., Sidorovich I.G. Immunologija. - M.: Medicina, 2000. - 432 s.].
6. Сергеева Е.В., Леванюк А.И. Иммунологическая реактивность людей пожилого и старческого возраста на Севере//Экология человека. – 2017. - № 1. - С. 34-40 [Sergeeva E.V., Levanjuk A.I. Immunologicheskaja reaktivnost' ljudej pozhilogo i starcheskogo vozrasta na Severe//Jekologija cheloveka. – 2017. - № 1. - S. 34-40]..
7. Шляхов Э.Н., Андриеш Л.П. Иммунология. – Кишинев, 1985. – 279 с. [Shljahov Je.N., Andriesh L.P. Immunologija. – Kishinev, 1985. – 279 s.].
8. Маянский А.Н., Маянский Д.Н. Очерки о нейтрофиле и макрофаге. -Новосибирск, 1983. - 256 с. [Majanskij A.N., Majanskij D.N. Oчерki o nejtrofile i makrofage. -Novosibirsk, 1983. - 256 s.].
9. Фальк П. Определение циркулирующих иммунных комплексов //Иммунологические методы. - М.; Медицина, 1987. - С. 120-128 [Fal'k P. Opredelenie cirkulirujushhix immunnyh kompleksov //Immunologicheskie metody. - M.; Medicina, 1987. - S. 120-128]..
10. Сепиашвили Р.И. Введение в иммунологию. - Цхалтубо-Кутаиси, 1987. – 320 с. [Sepiashvili R.I. Vvedenie v immunologiju. - Chaltubo-Kutaisi, 1987. – 320 s.].